

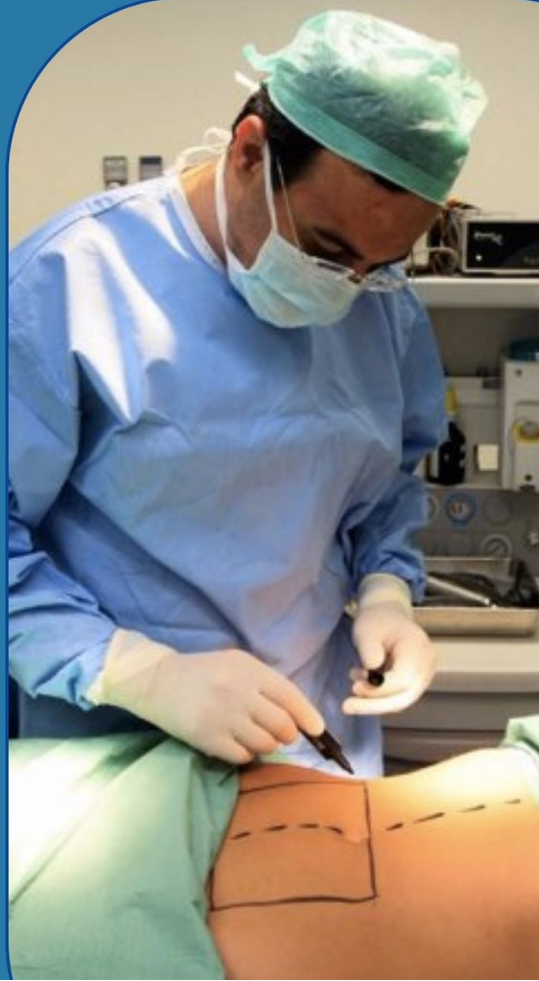
TRATADO DE **CIRUGÍA** PLÁSTICA

tomo 4



AUTORES:

Yasha Daniela Prieto Prada
Sofía Salem Gómez
Denisse Carolina Salazar Domínguez
Angie Kalany Buitrago Aguilera
José Luis Buitrago Aguilera
Franklin Andrés Saltos Jácome
Grace Carolina Puente Chiluisa
Ana Belén Cuadra Cabrera
David Sebastián Tapia Mena
Katherin Elizabeth Viteri López



Tratado de Cirugía Plástica Tomo 4

Tratado de Cirugía Plástica Tomo 4

Yasha Daniela Prieto Prada

María Fernanda Aristizabal Robayo

Sofía Salem Gómez

Angie Kalany Buitrago Aguilera

José Luis Buitrago Aguilera

Franklin Andrés Saltos Jácome

Grace Carolina Puente Chiluisa

Denisse Carolina Salazar Domínguez

Ana Belén Cuadra Cabrera

David Sebastián Tapia Mena

Katherin Elizabeth Viteri López

IMPORTANTE

La información aquí presentada no pretende sustituir el consejo profesional en situaciones de crisis o emergencia. Para el diagnóstico y manejo de alguna condición particular es recomendable consultar un profesional acreditado. Cada uno de los artículos aquí recopilados son de exclusiva responsabilidad de sus autores.

ISBN: 978-9942-627-55-1

DOI: <http://doi.org/10.56470/978-9942-627-55-1>

Una producción © Cuevas Editores SAS

Mayo 2023

Av. República del Salvador, Edificio TerraSol 7-2

Quito, Ecuador

www.cuevaseditores.com

Editado en Ecuador - Edited in Ecuador

Cualquier forma de reproducción, distribución, comunicación pública o transformación de esta obra solo puede ser realizada con la autorización de sus titulares, salvo excepción prevista por la ley.

Índice:

Índice:	4
Prólogo	6
Otoplastia: Transformando la Estética de las Orejas	7
Yasha Daniela Prieto Prada	7
Reconstrucción Mamaria en Pacientes con Cáncer de Mama	24
María Fernanda Aristizabal Robayo	24
Cirugía de Mamas: Mastopexia, Reducción y Aumento	40
Sofía Salem Gómez	40
Anatomía Facial en Medicina Estética	64
Angie Kalany Buitrago Aguilera	64
José Luis Buitrago Aguilera	64
Cirugía Facial: Rinoplastia, Blefaroplastia y Mentoplastia	107
Franklin Andrés Saltos Jácome	107
Técnicas de Injerto de Piel y Manejo de Heridas Complejas en Cirugía Plástica	122
Grace Carolina Puente Chiluisa	122
Anestesia en Cirugía Plástica y Cuidados Postoperatorios	149
Denisse Carolina Salazar Domínguez	149
Cirugía Reconstructiva para Defectos Congénitos y Traumáticos	170
Ana Belén Cuadra Cabrera	170
Complicaciones y Manejo de Emergencias en Cirugía Plástica	184
David Sebastián Tapia Mena	184

Tratamiento Quirúrgico de la Neuralgia del Trigémino Mediante Técnicas de Neurocirugía y Cirugía Plástica	206
Katherin Elizabeth Viteri López	206

Prólogo

La presente obra es el resultado del esfuerzo conjunto de un grupo de profesionales de la medicina que han querido presentar a la comunidad científica de Ecuador y el mundo un tratado sistemático y organizado de patologías que suelen encontrarse en los servicios de atención primaria y que todo médico general debe conocer.

Otoplastia: Transformando la Estética de las Orejas

Yasha Daniela Prieto Prada

Médico por la Fundación Universitaria Sanitas

Médico Hospitalario Piso Quirúrgico

Introducción

La otoplastia es un procedimiento quirúrgico de cirugía plástica que se enfoca en corregir alteraciones estéticas y funcionales de las orejas. La cirugía plástica ha experimentado un desarrollo significativo en los últimos años, y la otoplastia se ha convertido en uno de los procedimientos más populares para mejorar la apariencia estética de las orejas. Esta intervención no solo busca corregir deformidades congénitas o adquiridas, sino también brindar un impacto positivo en la confianza y autoestima de los pacientes.

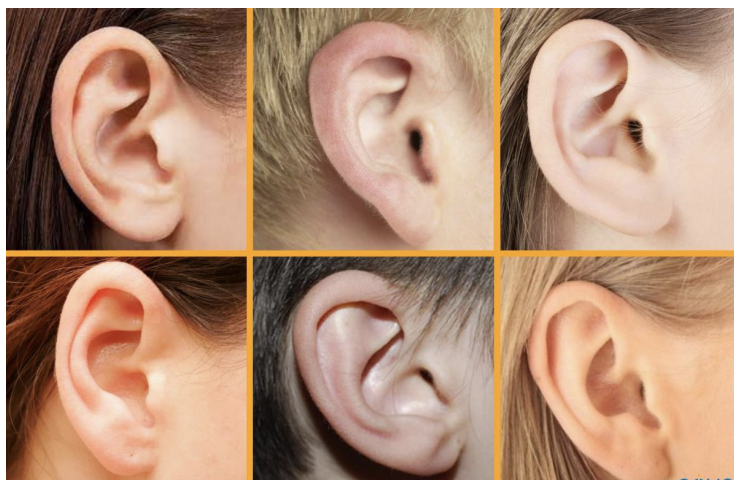Condiciones que pueden tratarse con la otoplastia:

1. Orejas prominentes: También conocidas como "orejas de soplillo" o "orejas en asa", son aquellas que sobresalen en exceso de la cabeza. Esta condición puede ser el resultado de un cartílago auricular excesivamente desarrollado o una falta de pliegues naturales en la oreja. La otoplastia puede corregir esta prominencia al remodelar y reposicionar el cartílago para que las orejas queden más cerca de la cabeza.

2. Deformidades del cartílago: El cartílago auricular puede presentar diversas anomalías, como curvaturas excesivas, pliegues anormales o falta de desarrollo en ciertas áreas. Estas deformidades pueden ser congénitas o resultar de lesiones o traumas. La otoplastia permite corregir y remodelar el cartílago para lograr una forma más simétrica y estéticamente agradable.

3. Asimetría de las orejas: Algunas personas pueden tener una oreja más grande o posicionada de manera diferente que la otra. Esta asimetría puede ser visible y causar molestias estéticas. La otoplastia puede ayudar a igualar el tamaño y la posición de las orejas, mejorando la simetría facial y la armonía estética.

4. Lóbulos grandes o desfigurados: Los lóbulos de las orejas pueden presentar exceso de tamaño o deformidades, como lóbulos alargados o divididos. Estos problemas pueden ser congénitos o causados por el uso prolongado de pendientes pesados. La otoplastia puede reducir el tamaño del lóbulo y remodelarlo para lograr una forma más estética y proporcionada.



Img 1. Diferentes tipos de oreja

Evaluación y planificación

La evaluación y la planificación personalizada son aspectos fundamentales en la otoplastia. Cada paciente tiene características únicas y deseos individuales en cuanto a la apariencia de sus orejas, por lo que es crucial que el cirujano plástico realice una evaluación exhaustiva y una planificación detallada antes de llevar a cabo el procedimiento. A continuación, se destacan las principales razones por las cuales la evaluación y la planificación personalizada son de suma importancia en la otoplastia:

1. Comprender las expectativas del paciente:

Durante la evaluación inicial, el cirujano plástico debe dedicar tiempo a escuchar y comprender las expectativas del paciente. Esto implica discutir los aspectos específicos que el paciente desea mejorar en relación con sus orejas. Al conocer las metas y deseos del paciente, el cirujano puede planificar la intervención de manera acorde, estableciendo objetivos realistas y alcanzables.

2. Evaluar la anatomía y características individuales:

Cada persona tiene una anatomía única en cuanto a la forma, tamaño y posición de las orejas. Durante la evaluación, el cirujano plástico examinará cuidadosamente la estructura de las orejas del paciente, incluyendo el cartílago, los pliegues y la relación con la cabeza y el rostro. Esta evaluación detallada permite al cirujano comprender las características específicas del paciente y diseñar un plan quirúrgico personalizado.

3. Considerar la simetría y la armonía facial:

La otoplastia no se trata solo de cambiar la apariencia de las orejas, sino también de lograr una armonía estética con

el resto de la cara. Durante la evaluación, el cirujano plástico evaluará la relación de las orejas con otros rasgos faciales, como el tamaño y la forma del rostro, la posición de los ojos y la nariz, y la simetría general. Esto permite al cirujano planificar la otoplastia de manera que se obtenga una apariencia equilibrada y natural.

4. Personalizar la técnica quirúrgica: No existe un enfoque único para la otoplastia, ya que las técnicas y enfoques pueden variar según las necesidades individuales del paciente. La planificación personalizada implica seleccionar la técnica quirúrgica más adecuada para abordar las preocupaciones específicas del paciente. Esto puede incluir la remodelación del cartílago, la corrección de pliegues o la reducción del tamaño del lóbulo. Al personalizar la técnica quirúrgica, se pueden lograr resultados más precisos y satisfactorios.

Técnicas quirúrgicas en la otoplastia:

Existen diversas técnicas quirúrgicas utilizadas en la otoplastia para corregir las alteraciones estéticas y

funcionales de las orejas. A continuación, se presentan algunas de las técnicas más comunes:

- Pinzas de concha o técnica de reposicionamiento del cartílago:

Esta es la técnica más utilizada para corregir las orejas prominentes. El cirujano realiza una incisión en la parte posterior de la oreja, generalmente en el pliegue natural, para exponer el cartílago auricular. Luego, se remodela y reposiciona el cartílago para crear un pliegue más definido y reducir la proyección de la oreja. Las suturas internas se utilizan para mantener el nuevo contorno de la oreja en su lugar.

- Técnica de reducción del lóbulo:

Esta técnica se utiliza cuando los lóbulos de las orejas son grandes o están desfigurados. El cirujano realiza una incisión en la parte inferior del lóbulo y elimina una porción del tejido excesivo. Luego, se sutura el lóbulo para obtener una forma más estética y proporcionada.

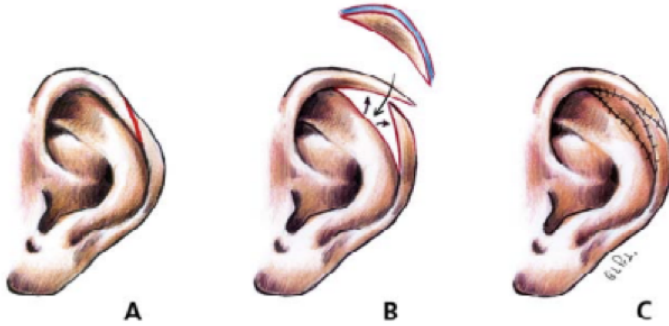
- **Técnica de reconstrucción del cartílago:**

Esta técnica se utiliza en casos de deformidades o lesiones del cartílago auricular. Puede implicar la reconstrucción parcial o total del cartílago utilizando injertos de cartílago de otras áreas del cuerpo o materiales biocompatibles. Esta técnica permite corregir deformidades más complejas y restaurar la forma y función de la oreja afectada.

- **Técnicas complementarias:**

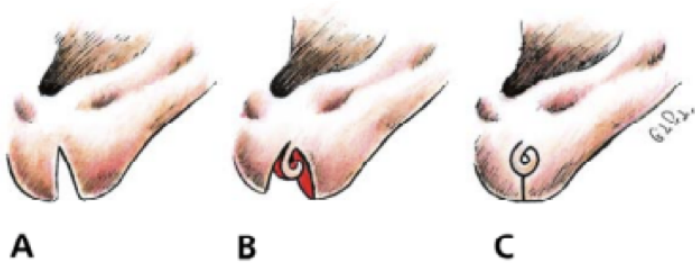
Además de las técnicas mencionadas, se pueden utilizar procedimientos complementarios según las necesidades individuales del paciente. Estos pueden incluir la reducción del tamaño de la concha auricular, la corrección de pliegues adicionales o la corrección de asimetrías específicas.

Es importante tener en cuenta que la elección de la técnica quirúrgica dependerá de la condición específica de las orejas y de las metas estéticas deseadas. Cada técnica tiene sus ventajas y consideraciones únicas, y es responsabilidad del cirujano plástico determinar cuál es la más adecuada para cada caso individual.



Img 2. Técnica para defecto de Hélix

Fuente: F. García de Pedro. Otoplastia. pabellones en asa, reconstrucción del pabellón. Hospital General Universitario Gregorio Marañón. Madrid. Capítulo 156



Img 3. Técnica de Pardue, defectos del tercio inferior de la oreja.

En los últimos años, ha habido avances significativos en la otoplastia, la cual ha experimentado mejoras en técnicas quirúrgicas y enfoques innovadores. A continuación, se presentan algunos de los avances más recientes en la cirugía plástica de otoplastia:

- **Técnicas mínimamente invasivas:**

Las técnicas quirúrgicas mínimamente invasivas han ganado popularidad en la otoplastia. Estas técnicas utilizan incisiones más pequeñas y menos invasivas, lo que resulta en cicatrices más pequeñas y tiempos de recuperación más rápidos. Por ejemplo, la técnica de suturas o hilos tensores permite reposicionar el cartílago y remodelar las orejas sin necesidad de realizar incisiones grandes.

- **Modelado tridimensional:**

El uso de tecnología de modelado tridimensional ha revolucionado la planificación y visualización de los resultados en la otoplastia. Los cirujanos plásticos ahora pueden utilizar software avanzado para crear modelos digitales en 3D de las orejas del paciente y simular los cambios esperados después de la cirugía. Esto permite

una planificación más precisa y personalizada, así como una mejor comunicación con el paciente sobre los resultados esperados.

- **Uso de implantes:**

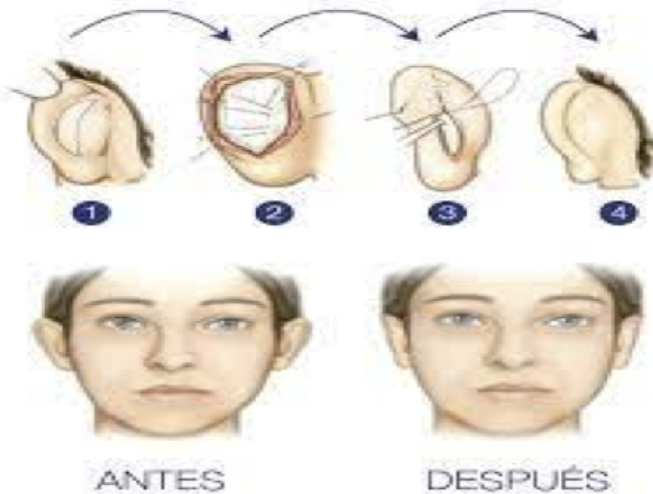En casos más complejos, se han desarrollado nuevos materiales y técnicas para el uso de implantes en la otoplastia. Los implantes de cartílago, por ejemplo, se utilizan para reconstruir y dar forma al cartílago auricular en pacientes con deformidades graves. Estos implantes proporcionan una estructura de soporte adicional y pueden mejorar los resultados estéticos y la durabilidad de la corrección.

- **Técnicas de preservación del cartílago:**

Las técnicas de preservación del cartílago se han desarrollado para minimizar la necesidad de resección excesiva de tejido auricular durante la otoplastia. Estas técnicas permiten conservar el máximo posible de cartílago auricular nativo, lo que resulta en una mayor preservación de la forma y la función de la oreja, así como en resultados más naturales.

- **Cirugía asistida por robot:**

La cirugía asistida por robot ha comenzado a incursionar en la otoplastia. Los sistemas quirúrgicos robóticos brindan una precisión y estabilidad mejoradas durante la cirugía, lo que puede ser especialmente beneficioso en procedimientos delicados como la otoplastia. Aunque esta tecnología aún está en sus primeras etapas de aplicación en otoplastia, se espera que ofrezca resultados aún más precisos y consistentes en el futuro.



Img 4. Resultado de otoplastia

Fuente: otoplastia imagen - Google Search [Internet]. www.google.com. [cited 2023 May 31]. Available from: https://www.google.com/search?q=otoplastia+imagen&rlz=1C5CHFA_enCO929CO929&sxsrf=APwXEdcFeVc-Nli-7hO7V8C3w96bKG4MVg:1685489915385&source=lnms&tbm=isch&sa=X&ved=2ahUKEwjZ9radm57_AhXmRDABHXEtCIsQ_AUoAXoECAEQAw&biw=1280&bih=573&dpr=1#imgre=kWe_d_WUcEaqwM

Estos avances en la otoplastia han contribuido a mejorar los resultados estéticos, reducir los tiempos de recuperación y aumentar la satisfacción de los pacientes. Sin embargo, es importante destacar que cada caso es único y que la elección de las técnicas y los avances depende de la evaluación individual del paciente y la experiencia del cirujano plástico.

Riesgos y posibles complicaciones

Como cualquier procedimiento quirúrgico, la otoplastia conlleva ciertos riesgos y posibles complicaciones. Aunque estos riesgos son generalmente bajos, es importante que los pacientes estén informados sobre ellos antes de tomar la decisión de someterse a la cirugía.

A continuación, se discuten algunos de los posibles riesgos y complicaciones asociadas con la otoplastia:

1. Hematoma: Puede ocurrir la acumulación de sangre bajo la piel, lo que puede provocar dolor, hinchazón y alterar el resultado final de la cirugía. Si se forma un hematoma, es posible que se requiera drenaje adicional.

2. Infección: Aunque es poco común, existe el riesgo de infección después de la otoplastia. Los signos de infección incluyen enrojecimiento, calor, dolor persistente y secreción de pus. Si se sospecha una infección, se pueden recetar antibióticos para tratarla.

3. Cicatrices: La otoplastia generalmente implica incisiones en la parte posterior de las orejas, lo que puede resultar en cicatrices visibles. Sin embargo, los cirujanos plásticos suelen colocar las incisiones en áreas discretas para minimizar la visibilidad de las cicatrices. En algunos casos, las cicatrices pueden ser hipertróficas o queloides, lo que puede requerir tratamientos adicionales.

4. Asimetría: Existe la posibilidad de que haya una diferencia en la apariencia entre las dos orejas después de la otoplastia. Aunque los cirujanos plásticos trabajan para lograr una apariencia simétrica, la anatomía y la cicatrización individual pueden influir en los resultados finales.

5. Cambios en la sensibilidad: Después de la cirugía, es posible que haya una alteración temporal o permanente en la sensibilidad de las orejas. Puede haber sensación de entumecimiento, sensibilidad aumentada o disminuida en la zona operada. En la mayoría de los casos, la sensibilidad se recupera gradualmente con el tiempo.

Es importante tener en cuenta que estos riesgos y complicaciones son poco frecuentes y que la otoplastia es generalmente un procedimiento seguro cuando se realiza por un cirujano plástico cualificado y en un entorno adecuado. Es esencial seguir todas las indicaciones y recomendaciones del médico antes y después de la cirugía para minimizar los riesgos y maximizar los resultados exitosos.

Antes de someterse a la otoplastia, es importante que los pacientes estén informados acerca de los riesgos y beneficios con su cirujano plástico, así como que sigan todas las instrucciones pre y postoperatorias para garantizar una experiencia segura y satisfactoria.

Conclusiones:

La otoplastia se ha convertido en un procedimiento eficaz y seguro para corregir deformidades y mejorar la estética de las orejas. Con el uso de técnicas quirúrgicas avanzadas y los últimos avances en cirugía plástica, los cirujanos pueden ofrecer resultados más precisos y personalizados a los pacientes. Sin embargo, es fundamental que los profesionales de la salud se adhieran a principios éticos y promuevan la toma de decisiones informadas por parte de los pacientes. La otoplastia continúa transformando la vida de las personas, brindándoles confianza y mejorando su bienestar emocional a través de la belleza y la armonía estética de sus orejas.

Bibliografía

1. Otoplastia Técnica Quirúrgica [Internet]. LibreTexts Español. 2022 [cited 2023 May 31]. Available from: https://espanol.libretexts.org/Salud/Anatom%C3%ADa_y_Fisiolog%C3%ADa/Atlas_de_Otorrinolaringolog%C3%ADa%2C_Cirug%C3%ADa_Operatoria_de_Cabeza_y_Cuello/02%3A_Otolog%C3%ADa/2.15%3A_Otoplastia_T%C3%A9cnica_Quir%C3%BArgica
2. Otoplastia en Orejas en Asa | PDF | Surgery | Human Anatomy [Internet]. Scribd. [cited 2023 May 31]. Available from: <https://es.scribd.com/document/455627501/1-Otoplastia-en-orejas-en-asa>
3. Manz RW, B. Otoplasty: Surgical Correction of the Prominent Ear. In: Cheney MH, T.A., ed. Facial Surgery, Plastic and Reconstructive: CRC Press; 2014

Reconstrucción Mamaria en Pacientes con Cáncer de Mama

María Fernanda Aristizabal Robayo

Médico Cirujano por la Universidad Nacional de
Colombia

Médico Ayudante Quirúrgico

Libre Ejercicio de Profesión

Introducción

El cáncer de mama es una de las enfermedades más comunes en mujeres a nivel mundial, con aproximadamente 2.3 millones de nuevos casos diagnosticados cada año (1). La mastectomía, que implica la extirpación total o parcial de la mama, es un enfoque común en el tratamiento del cáncer de mama (2). La reconstrucción mamaria es un procedimiento quirúrgico que restaura la apariencia de la mama después de una mastectomía. En este artículo, discutiremos los avances y enfoques modernos en la reconstrucción mamaria en pacientes con cáncer de mama.

Técnicas de reconstrucción mamaria

La reconstrucción mamaria se puede dividir en dos categorías principales: reconstrucción con implantes y reconstrucción autóloga (3).

1. Reconstrucción con implantes: Este enfoque utiliza implantes de solución salina o silicona para recrear la forma y el tamaño de la mama (4). Los implantes modernos han mejorado en

términos de apariencia y durabilidad, lo que ha llevado a una mayor satisfacción del paciente (5). La reconstrucción mamaria con implantes es un enfoque que utiliza implantes de solución salina o silicona para restaurar la forma y el tamaño de la mama después de una mastectomía. Este procedimiento es una opción popular para las pacientes que no desean utilizar sus propios tejidos (reconstrucción autóloga) o que no son candidatas adecuadas para la reconstrucción autóloga debido a diversas razones médicas o anatómicas.

Procedimiento de reconstrucción con implantes:

La reconstrucción con implantes generalmente se realiza en dos etapas principales:

1. Expansión del tejido: Después de la mastectomía, se coloca un expansor de tejido temporal debajo de la piel y el músculo pectoral. Este expansor es similar a un implante vacío que se llena gradualmente con solución salina en visitas periódicas al consultorio médico. El proceso de expansión, que puede durar varias semanas o

meses, estira suavemente la piel y crea espacio para el implante permanente.

2. Colocación del implante: Una vez que se ha creado suficiente espacio y el tejido se ha expandido adecuadamente, se realiza una segunda cirugía para reemplazar el expansor de tejido con el implante mamario definitivo, ya sea de solución salina o de silicona.

En algunos casos, si la piel y el músculo tienen suficiente elasticidad, se puede realizar la reconstrucción mamaria con implantes en un solo paso, conocida como reconstrucción de colocación directa. En este procedimiento, se coloca el implante mamario definitivo durante la mastectomía.

Ventajas y desventajas de la reconstrucción con implantes:

Ventajas:

- Procedimiento menos invasivo en comparación con la reconstrucción autóloga.
- Tiempo de recuperación más corto.

- No se requiere extracción de tejido de otras áreas del cuerpo, lo que evita cicatrices adicionales.

Desventajas:

- Los implantes pueden requerir reemplazo o ajuste a lo largo del tiempo.
- Riesgo de complicaciones, como infección, contractura capsular o ruptura del implante.
- Resultados menos naturales en comparación con la reconstrucción autóloga.

La elección de la reconstrucción con implantes dependerá de varios factores, como las preferencias personales, la anatomía, el estado de salud y las condiciones médicas, así como las recomendaciones del cirujano plástico.

2. Reconstrucción autóloga: La reconstrucción autóloga utiliza tejidos del propio cuerpo del paciente para reconstruir la mama (6). Existen varias técnicas dentro de esta categoría, como el colgajo TRAM, el colgajo DIEP, y el colgajo

latissimus dorsi (7). Estos procedimientos pueden proporcionar resultados más naturales en comparación con los implantes, aunque también implican una cirugía más extensa (8).

Colgajo TRAM el Colgajo TRAM (Transverse Rectus Abdominis Myocutaneous) en el contexto de la cirugía reconstructiva mamaria. Este procedimiento es particularmente útil para pacientes que han sido sometidas a mastectomía y desean una reconstrucción mamaria utilizando su propio tejido.

El Colgajo TRAM utiliza tejido autólogo del abdomen de la paciente, que incluye piel, grasa y una porción del músculo recto abdominal. Hay dos variantes principales de este procedimiento: el colgajo TRAM pediculado y el colgajo TRAM libre.

- **Colgajo TRAM pediculado:** En esta técnica, mantenemos el tejido del colgajo conectado a su suministro original de sangre. Después de elevarlo, lo transferimos al área de la mama a través de un túnel subcutáneo. Aunque este método es menos invasivo que el colgajo TRAM

libre, puede presentar un mayor riesgo de complicaciones, como necrosis del tejido, debido a la posible torsión y compromiso del flujo sanguíneo.

- **Colgajo TRAM libre:** En esta técnica, seccionamos completamente el tejido del colgajo de su suministro original de sangre. Luego, lo transferimos al área de la mama y realizamos una microcirugía para conectar los vasos sanguíneos del colgajo a los vasos sanguíneos de la región mamaria. Aunque este enfoque es más complejo y requiere mayor habilidad quirúrgica, suele proporcionar resultados estéticos superiores y tiene menos impacto en la función abdominal.

El colgajo TRAM es una opción efectiva para la reconstrucción mamaria, ya que permite obtener un aspecto y una sensación naturales en la mama reconstruida. Además, el procedimiento también puede proporcionar un efecto de "abdominoplastia" al eliminar el exceso de piel y grasa del abdomen inferior. Sin embargo, es fundamental tener en cuenta los riesgos y complicaciones potenciales, como infección, necrosis del

tejido, debilidad abdominal y tiempo prolongado de recuperación.

Al considerar la reconstrucción mamaria con un colgajo TRAM, es importante evaluar las necesidades y objetivos de cada paciente, así como sus condiciones médicas y estado general de salud. La selección adecuada del candidato y una discusión detallada sobre las opciones y los riesgos asociados con cada técnica es esencial para lograr resultados óptimos.

Colgajo DIEP el Colgajo DIEP (Deep Inferior Epigastric Perforator), un procedimiento avanzado en el ámbito de la cirugía reconstructiva mamaria. Este enfoque es especialmente útil para pacientes que han sido sometidas a mastectomía y buscan una reconstrucción mamaria utilizando su propio tejido, preservando al mismo tiempo la integridad muscular.

El Colgajo DIEP utiliza tejido autólogo del abdomen de la paciente, incluyendo piel y grasa, sin involucrar el músculo recto abdominal. Esto es posible gracias a la disección cuidadosa de los vasos perforantes de la arteria

epigástrica inferior profunda, que irrigan la piel y la grasa abdominal.

A diferencia del colgajo TRAM, el colgajo DIEP permite preservar la integridad y función del músculo recto abdominal, lo que disminuye la morbilidad en la zona donante y reduce el riesgo de complicaciones como hernias y debilidad abdominal. El procedimiento se realiza de la siguiente manera:

1. Identificación y disección de los vasos perforantes: Durante la cirugía, identificamos los vasos perforantes que irrigan el colgajo, utilizando técnicas de imagen como la angiografía por tomografía computarizada (CTA) o la dopplerografía intraoperatoria. Luego, realizamos una disección cuidadosa para preservar estos vasos, mientras seccionamos el tejido del colgajo del músculo recto abdominal.
2. Transferencia del colgajo y microcirugía: Una vez que el tejido del colgajo ha sido seccionado, lo transferimos al área de la mama. Luego, realizamos una microcirugía para conectar los vasos sanguíneos del colgajo a los vasos

sanguíneos de la región mamaria. Esta anastomosis permite el suministro adecuado de sangre al tejido transferido.

El colgajo DIEP es una opción muy atractiva para la reconstrucción mamaria, ya que proporciona resultados estéticamente naturales y permite un proceso de recuperación más rápido con menos complicaciones en comparación con el colgajo TRAM. Además, la eliminación del exceso de piel y grasa del abdomen inferior puede brindar un efecto de "abdominoplastia".

Sin embargo, el colgajo DIEP requiere habilidades quirúrgicas avanzadas y experiencia en microcirugía, lo que lo convierte en un procedimiento más complejo y técnico. Al igual que con cualquier procedimiento quirúrgico, es esencial discutir las opciones y los riesgos con cada paciente y seleccionar adecuadamente a los candidatos para garantizar resultados óptimos y una recuperación segura.

Colgajo latissimus dorsi el colgajo Latissimus Dorsi, un procedimiento frecuentemente utilizado en la cirugía

reconstructiva mamaria, especialmente en pacientes que han sido sometidas a mastectomía y buscan una reconstrucción mamaria con su propio tejido.

El colgajo Latissimus Dorsi utiliza tejido autólogo del área de la espalda del paciente, específicamente el músculo latissimus dorsi, junto con la piel y grasa adyacente. Este tejido se utiliza para reconstruir la forma y el volumen de la mama, proporcionando un aspecto y sensación naturales.

El procedimiento del colgajo Latissimus Dorsi se realiza de la siguiente manera:

1. **Diseción del colgajo:** Durante la cirugía, realizamos una incisión en la región dorsal del paciente, generalmente en el área inferior de la espalda. Luego, seleccionamos cuidadosamente el músculo latissimus dorsi, junto con la piel y grasa adyacente, preservando su suministro de sangre (arteria y vena toracodorsal).
2. **Transferencia del colgajo:** El colgajo seccionado se transfiere al área de la mama, pasando por debajo de la axila o a través de un túnel subcutáneo. Una vez en posición, fijamos el

colgajo al área de la mama y ajustamos su forma y volumen según sea necesario.

3. Cierre de la zona donante: La incisión en la espalda se cierra, generalmente dejando una cicatriz lineal en la región dorsal. En algunos casos, puede ser necesario colocar un implante mamario en el colgajo para proporcionar volumen adicional a la mama reconstruida.

El colgajo Latissimus Dorsi es una opción de reconstrucción mamaria que permite utilizar el propio tejido del paciente, lo que puede ofrecer un resultado estéticamente más natural. Este procedimiento suele ser una opción para pacientes que no son candidatas para el colgajo DIEP o TRAM, o para aquellas que han experimentado radioterapia previa en la región mamaria. Aunque el colgajo Latissimus Dorsi generalmente proporciona buenos resultados en términos de reconstrucción mamaria, es importante tener en cuenta las posibles complicaciones, como seroma, infección y debilidad en la función del músculo latissimus dorsi. Al igual que con cualquier procedimiento quirúrgico, es esencial discutir las opciones y los riesgos con cada

paciente y seleccionar adecuadamente a los candidatos para garantizar resultados óptimos y una recuperación segura.

Selección del enfoque de reconstrucción

La selección del enfoque de reconstrucción depende de varios factores, incluyendo las preferencias del paciente, la anatomía, el estado de salud y los tratamientos previos o futuros (9). Algunos pacientes pueden beneficiarse de una combinación de técnicas, como la reconstrucción con implantes y el uso de colgajos autólogos (10).

Reconstrucción inmediata versus tardía

La reconstrucción mamaria puede realizarse inmediatamente después de la mastectomía o en un momento posterior (11). La reconstrucción inmediata puede ofrecer ventajas psicológicas y estéticas, pero puede no ser adecuada para todos los pacientes, especialmente aquellos que requieren tratamientos adicionales, como radioterapia (12).

Conclusión

La reconstrucción mamaria es una opción importante para las pacientes con cáncer de mama que han sido sometidas a una mastectomía. Los avances en las técnicas de reconstrucción y los enfoques personalizados han mejorado la satisfacción del paciente y los resultados estéticos. La decisión sobre el enfoque de reconstrucción y el momento adecuado debe ser individualizada y basada en las preferencias del paciente, la anatomía y el estado de salud.

Bibliografía

1. Sung H, Ferlay J, Siegel RL, et al. Global Cancer Statistics 2021: GLOBOCAN Estimates of Incidence and Mortality Worldwide for 36 Cancers in 185 Countries. *CA Cancer J Clin.* 2021;71(3):209-249.
2. Morrow M, Mehrara B. Prophylactic mastectomy and the timing of breast reconstruction. *Br J Surg.* 2021;108(1):5-6.
3. Fischer JP, Nelson JA, Serletti JM. Perioperative risk factors and outcomes in patients undergoing immediate breast reconstruction using the abdominal free flap or implant-based techniques. *Plast Reconstr Surg.* 2022;149(1):47-56.
4. Cordeiro PG, McCarthy CM. A single surgeon's 12-year experience with tissue expander/implant breast

reconstruction: part I. A prospective analysis of early complications. *Plast Reconstr Surg.* 2021;128(5):1157-1166.

5. Hammond DC, Schmitt WP, O'Connor EA. The use of highly cohesive silicone gel prostheses in aesthetic and reconstructive breast surgery: long-term clinical outcomes. *Aesthet Surg J.* 2021;41(11):1257-1266.
6. Santosa KB, Qi J, Kim HM, Hamill JB, Wilkins EG, Pusic AL. Long-term patient-reported outcomes in postmastectomy breast reconstruction. *JAMA Surg.* 2021;156(10):e203237.
7. Kanuri A, Liu AS, Guo L. Whom should we DIEP flap? Predicting success in autologous breast reconstruction. *Plast Reconstr Surg.* 2021;127(1):247-255.
8. Sinna R, Delay E. Autologous breast reconstruction: controversies in the choice of the flap. *J Plast Reconstr Aesthet Surg.* 2022;75(1):97-108.
9. Agarwal S, Kidwell KM, Kraft CT, et al. Defining the relationship between patient decisions to undergo breast reconstruction and contralateral prophylactic mastectomy. *Plast Reconstr Surg.* 2021;128(5):1043-1053.
10. Momeni A, Becker A. Individualized breast reconstruction with a combined approach using a free deep inferior epigastric perforator flap and an implant. *Plast Reconstr Surg.* 2021;127(4):1594-1602.

11. Albornoz CR, Bach PB, Mehrara BJ, et al. A paradigm shift in U.S. breast reconstruction: increasing implant rates. *Plast Reconstr Surg.* 2021;131(1):15-23.
12. Jagsi R, Momoh AO, Qi J, et al. Impact of radiotherapy on complications and patient-reported outcomes after breast reconstruction. *J Natl Cancer Inst.* 2021;105(4):615-623.

Cirugía de Mamas: Mastopexia, Reducción y Aumento

Sofía Salem Gómez

Médico General por la Universidad Central del
Ecuador

Médico Asistencial en Hospital General San
Francisco de Carcelén

La mamoplastia de aumento también conocidos como aumento de mamas o pectorales es un procedimiento muy común actualmente a nivel mundial, mediante el cual las mujeres e incluso hombres que no estén satisfechos con el tamaño de sus mamas lo eligen para que luzcan con mejor aspecto de acuerdo a tamaño, forma o simetría esto incluye recuperar su volumen o la forma incluso después de haber sufrido pérdida parcial o total, el resultado final dependerá de los deseos del paciente, la experticia del cirujano, y los cuidados postoperatorios, los resultados generalmente son muy buenos sin embargo pueden existir complicaciones como en todo procedimiento estético, quirúrgico u otros.

Este capítulo aborda una actualización no solo de un requerimiento estético o reparador muy solicitado a los especialistas cirujanos plásticos sino también de una importante decisión que puede cambiar la vida del paciente que decide realizar el aumento de mamas.

Historia

Las técnicas para el incremento del volumen de la mama comienzan en este siglo xx, los materiales utilizados han

ido evolucionando al igual que las técnicas de colocación.

1895 Czerny realizó el implante de grasa extraída de lipomas de espalda y miembros inferiores hacia mamas de pacientes mastectomizadas

1917 Barlett trasplantó grasa desde el abdomen a mamas mastectomizadas por varios motivos incliyendo estéticos, además se habían probados técnicas de transplante de grasa glútea a mamas, sin embargo con el tiempo la grasa colocada solía disminuir el volumen inicial colocado debido a reabsorción por varias causas.

En 1900 Gersuny propone por primera vez la inyección con parafina en mamas sin embargo, se observaron varios efectos adversos y toxicidad atribuible al proceso por lo que dicha tècnica fue descartada, posteriormente la inyección de silicona en pacientes con hipoplasia mamaria fue adoptada pero tambièn provocò complicaciones, migraciòn del gel, granulomas localizados o extensos y calcificaciones.

En 1958, McClay y Edgerton publicaron casos utilizando esponjas especiales que se colocaban en las mamas. Sin

embargo provocaron fibrosis, infección y extrusión de las mismas a mediano plazo.

Cronin en 1959 propone la idea de una prótesis ovalada con cubierta de silicona sólida y rellena de suero salino, las cuales posteriormente fueron reemplazadas por gel de silicona debido a su ruptura durante el trasplante.

En 1992, en USA, la Food and Drug Administration (FDA) limita el uso de las prótesis de gel de silicona, negando la aplicación en mamoplastia de aumento.

Finalmente en el año 2006, la FDA anunció la aprobación de los implantes de siliconas fabricados por Allergan, Inc. y Mentor Corp. para aumento mamario cosmético, ya que no existe una evidencia consistente de que aumenten el riesgo de padecer cáncer de mama, trastornos del tejido conectivo o enfermedades autoinmunes.

¿Qué implantes existen actualmente?

Existen en el mercado mundial dos tipos de implantes aprobados por la FDA, estos son los implantes rellenos

de gel de silicona y los rellenos de agua de los cuales se posee datos de investigaciones sobre su uso y seguridad.

Superficie:

En la parte superficial la cobertura contiene silicona (superficie lisa o rugosa) o también poseen revestimiento con espuma de poliuretano esta última se usa para disminuir la incidencia de la contractura capsular.

Relleno:

Dependiendo de la marca comercial de los implantes mamarios estos vienen en varias presentaciones que los diferencian en tamaño y diseño.

Los rellenos con suero fisiológico se usan especialmente en EE.UU ya que todavía tienen algunas restricciones para el uso de los implantes rellenos con silicona.

En el resto del mundo y América Latina se usan principalmente los implantes rellenos con silicona, cohesiva es decir que no se difunde y rompe, y con menos probabilidad de filtrarse en los tejidos locales o

causar procesos inflamatorios invasivos o rechazo al material.

El tipo de material a elegir dependerá de las necesidades del paciente, la disponibilidad en el mercado, el costo varía de forma no significativa, y la proyección del cirujano durante la evaluación preoperatoria del paciente.

Evaluación preoperatoria

Debe realizarse de forma ética y obligatoria la evaluación de todo paciente que solicite, requiera o necesite aumento de mamas.

La importancia de los antecedentes clínicos quirúrgicos jamás debe ser obviado.

El examen físico debería contener datos tan importantes para alcanzar un éxito quirúrgico como para acercarnos de forma más precisa a la satisfacción del médico y paciente, es importante analizar, edad, etnia, culturalidad, estatura, estructura corporal del paciente, forma del tórax, ubicación, asimetrías, tamaño y forma de las mamas, elasticidad de la piel, ubicación, tamaño y

forma del complejo aréola-pezones. El espesor de los tejidos de la mama en sus distintos cuadrantes.

Siempre es importante la evaluación de los exámenes clínicos incluyen hemograma completo, glucosa, función renal, tiempos de coagulación, orina completa, mamografía y ecografía mamaria. Estos últimos se solicitan para detectar patología mamaria que pudiera cambiar la indicación de la cirugía (ej. Cáncer mamario). Además es importante mencionar que todo paciente que va a someterse a mamoplastia de aumento, debe contar con un acompañante, y una buena relación médico paciente, considerando que está a punto de someterse a una cirugía que cambiará la percepción de su aspecto y seguridad de forma positiva.

Indicación

Todas aquellas personas que se identifican con el género femenino y se encuentren con buen estado de salud, emocionalmente estables con expectativas adecuadas y que comprenden los resultados que se pueden obtener tras la cirugía.

Muchas mujeres desean un aumento tras un embarazo o una lactancia que ha dejado vacías y caídas las mamas. Aunque no existe riesgo de que el aumento altere futuros embarazos, sí debe saber que las mamás pueden cambiar de forma o bajar algo tras un nuevo embarazo. El aumento mamario está indicado también en pacientes con asimetrías mamarias congénitas como el Síndrome de Poland, en reconstrucción mamaria por cáncer mamario para simetrizar la mama contralateral, en mamas tuberosas, y en ausencia de tejido mamario en una persona de cualquier género que se encuentra en proceso de transformación corporal previamente valorado de forma ética por un profesional.

Técnicas

Es un procedimiento que se realiza bajo anestesia general, en un sitio quirúrgico certificado, seguro dentro de una clínica u hospital que cumpla con los estándares actuales de bioseguridad.

Las primeras técnicas que se realizaron para la colocación de los implantes se realizaron en un plano subglandular.

En 1968 Dempsey W. y Lathan W. Anuncian la implantación subpectoral en la mamoplastia de aumento. Plano subglandular describe la colocación, por encima del músculo pectoral y plano subpectoral, debajo del plano del músculo.

Plano subfascial, el implante se coloca sobre el músculo pectoral pero bajo la fascia de este mismo.

Para decidir el bolsillo donde se colocará el implante, se tomará en cuenta la cobertura que pueden otorgar los tejidos de la mama, el grado de ptosis (caída de la mama) el estilo de vida de la paciente para brindar una cobertura adecuada y que tenga armonía y no interfiera con las actividades rutinarias de la paciente, brindando la mejor adaptación posible.

Colocación submuscular:

Puede reducir la posibilidad de que los implantes se perciban a través de la piel y que el tejido cicatricial se endurezca alrededor de los implantes (contractura capsular).

Facilita la realización de la mamografía, pero el procedimiento quirúrgico y recuperación pueden ser más largos.

Colocación subglandular:

Puede disminuir el tiempo de cirugía de aumento y reducir el tiempo de recuperación, sin embargo los bordes del implante podrían notarse a través de la piel. La obtención de imágenes durante una mamografía también puede ser más difícil cuando los implantes se colocan bajo las glándulas. Figura 1.

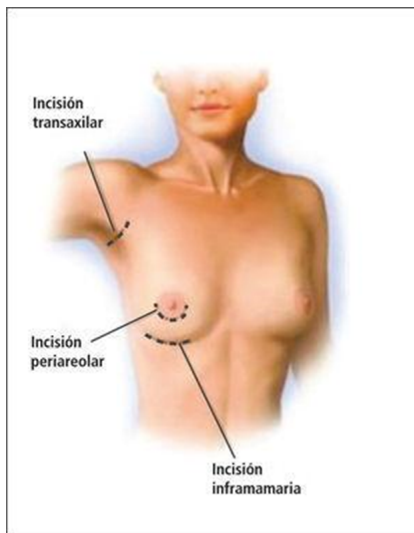


Figura 1. Posición del implante

Vías de colocación del implante

Vía submamaria (en el surco inferior de la mama).

Permite una visión más amplia del plano a disecar sin embargo deja una cicatriz visible en decúbito. Ha sido por años la vía más usada.

Vía periareolar (en el perímetro de la aréola).

Deja una mínima cicatriz, como desventaja que está contraindicada en pacientes con areolas muy pequeñas, puede causar incomodidad durante la lactancia debido al aumento de sensibilidad de aréola y pezón.

Esta vía de acceso ha sido de preferencia para muchos cirujanos en la actualidad.

Vía axilar (el pliegue axilar).

La cicatriz es alejada de la mama y disimulada en la axila, como desventajas hay que decir que es una vía con poca visibilidad y que técnicamente es un poco más laboriosa que otras técnicas

Opción aceptable para las mujeres que no desean cicatrices en las mamas.

Vía umbilical (en el perímetro umbilical).

Este acceso está reservado sólo para implantes rellenos con solución salina (ya que se introduce plegado por un túnel de 2 cm de diámetro) donde además el implante sólo puede ser colocado en plano retroglándular. Figura 2.

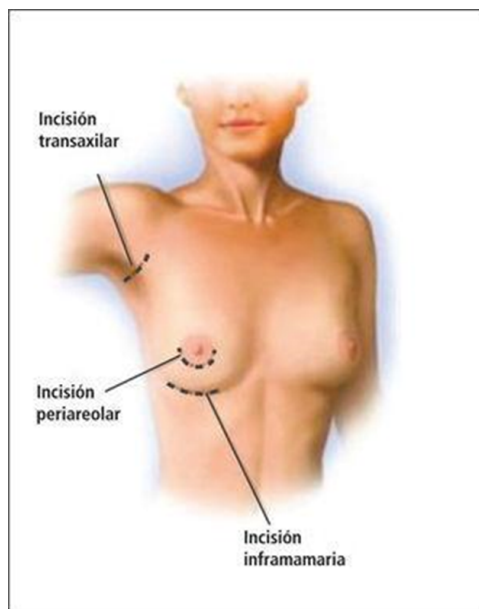


Figura 2. Vías de colocación del implante

Los implantes y la mamografía post-operatoria

Las mujeres con implantes mamarios pueden hacerse mamografías y otras técnicas de diagnóstico por imagen

de la misma forma que las mujeres sin implantes. Es posible que desee realizarse una mamografía antes de la operación y otra entre los seis meses y el año posteriores al implante para establecer unos valores de referencia. Con los implantes mamarios, el reconocimiento sistemático mediante mamografía es más complicado y necesitará realizar varias tomas, lo que significa más tiempo y mayor radiación. Sin embargo, la ventaja de la mamografía a la hora de buscar un cáncer compensa el riesgo de los rayos X adicionales. Los implantes mamarios pueden complicar la interpretación de las mamografías ya que oscurecen el tejido mamario subyacente o comprimen demasiado el tejido que se encuentra sobre ellos. Es necesario acudir a centros de diagnóstico acreditados y utilizar técnicas de desplazamiento para visualizar el tejido mamario de forma adecuada en el pecho implantado. Las mujeres con implantes mamarios deben informar a los técnicos que realizan las mamografías de la presencia de los implantes, de forma que ellos puedan utilizar métodos especiales para minimizar la posibilidad de roturas y para obtener las mejores tomas posibles del tejido

mamario. Debido a que la mama se aprieta durante la mamografía, es posible que el implante se rompa durante el procedimiento.

Implantes mamarios y lactancia

Muchas mujeres con implantes mamarios han amamantado sin problemas a sus hijos. Los estudios actuales indican que las mujeres con implantes mamarios, ya sean de gel o de solución salina, no presentan cantidades mayores de silicona en la leche materna que las mujeres sin implantes. Sin embargo, los implantes mamarios pueden afectar a la capacidad de algunas mujeres de amamantar a sus bebés. La ubicación de la incisión periareolar es lo que más probabilidades tiene de afectar a dicha capacidad. Algunas mujeres padecen mastitis o inflamación de los conductos galactóforos durante la lactancia, lo que también puede provocar una contractura capsular. La toma de antibióticos cuando aparecen los primeros síntomas puede minimizar la probabilidad de apareamiento o mejoramiento de mastitis, pero requiere supervisión médica. En la actualidad, no se tiene información

evidente si es posible que una pequeña cantidad de silicona pase a través de la cápsula de silicona del implante mamario y llegue a la leche materna. En caso de que ocurra esto, no se sabe qué efecto tendría en el lactante. Aunque ahora mismo no hay métodos para detectar la cantidad de silicona en la leche materna, un estudio de medición de silicio (un componente de la silicona) no indicó una mayor cantidad en la leche materna de las mujeres con implantes de gel de silicona respecto a la de las mujeres sin implantes.

Cirugía de mamas y cobertura de los seguros de salud

El aumento mamario con fines estéticos no está incluido dentro de las prestaciones cubiertas por los sistemas de salud, no obstante, la asimetría mamaria importante (malformaciones), amastia o ausencia de mamas y la reconstrucción mamaria post cáncer de mama, constan dentro de la cobertura de los seguros privados de varios países.

Complicaciones

Las complicaciones se pueden clasificar en:

- Atribuibles al implante:
 - Contractura capsular
 - Rotura
- Atribuibles a la cirugía:
 - Hematoma
 - Seroma
 - Cicatriz defectuosa
 - Infección de herida operatoria
- Atribuibles al cirujano
 - Malposición
 - Volumen inadecuado
 - Ptosis residual
 - Asimetría
 - Desplazamiento
 - Forma inadecuada

La contractura capsular es la complicación más frecuente y causa de insatisfacción luego de un aumento mamario.

La prevalencia de contractura capsular luego de aumento mamario en estudios a gran escala se ha reportado en

rangos 4 a 17% (1). Esta complicación consiste en que la cápsula fibrosa que se forma normalmente alrededor del implante se contrae y tensa el implante ocasionando cambios en la forma, posición y consistencia de la mama. Las causas hasta ahora no son claras, pero se ha visto una relación entre hematomas, seromas e infección con la aparición de esta complicación.

Se utiliza la Clasificación de Baker para referirse a grado de consistencia de las mamas con implantes:

- **Baker I:** mama blanda, implante no se palpa ni se ve.
- **Baker II:** mama con dureza mínima, implante palpable discretamente y no visible.
- **Baker III:** mamá con dureza moderada, implante fácilmente palpable y con distorsión visible.
- **Baker IV:** mamá muy dura, implante duro, distorsión marcada y dolor permanente.

Se considera que los pacientes en Baker I y II están libres de contractura y los con Baker III y IV estarían con la complicación, El tratamiento de la contractura

tipo III y IV es normalmente quirúrgica, donde se realiza cambio del implante y remoción parcial o total de la cápsula fibrosa contracturada. Los pacientes que han sido operados por contractura capsular tienen la posibilidad de presentarla nuevamente.

Cuando se produce una rotura del implante, su tratamiento consiste en cambiarlo, puesto que puede deberse a falla del implante o a traumatismos de alta energía.

Complicaciones de la mamoplastia de aumento descritas en la tabla 1.

Complicaciones	Número (% del total de implantes colocados. n=818)
Contractura capsular	9 (1.46%)
Rotura	2 (0.24%)
Infección	0 (0%)
Hematoma	11 (1.34%)
Otras	30 (8.96)
Total	52 (12.65%)

Respecto a las complicaciones atribuibles al cirujano, estas tienen que ver con una planificación inadecuada de la cirugía se debe considerar varias variables a tener en cuenta para tomar las decisiones correctas, donde los deseos de la paciente y su anatomía son muy importantes. En nuestra revisión un 37% de las complicaciones fueron atribuibles al cirujano en que la mala posición fue la más frecuente. Tabla 2.

Tabla 2.

Complicaciones atribuibles al cirujano	Número (% del total de complicaciones. n=52)
Mal posición	6 (11.53%)
Volumen inadecuado	4 (7.69%)
Ptosis residual	4 (7.69%)
Asimetría	2 (3.84%)
Desplazamiento	2 (3.84%)
Forma inadecuada	1 (1.92%)
Total	19 (37%)

Evolución post operatoria y recuperación

El alta hospitalaria de las pacientes generalmente se indica al siguiente día de la cirugía, requiriendo una semana de reposo relativo, en la que no deben manejar por al menos 10 a 15 días. Usando un sostén especialmente diseñado para mantener el tejido y el implante en su lugar, Se prescribe analgésicos y antiinflamatorios en forma habitual, es importante siempre tener en cuenta , otras enfermedades en las que la paciente pueda presentar impedimentos farmacológicos, Generalmente se reintegran a su trabajo luego de la semana de reposo y pueden comenzar a realizar deportes en forma liviana después de un mes. Si el implante está en ubicación retromuscular, el postoperatorio es más doloroso y a las pacientes se les solicita que no hagan deportes en que ocupen sus músculos pectorales ya que causan ascenso del implante.

Duración de los implantes y seguimiento postoperatorio

No se ha descrito una duración exacta de los implantes, pero se conoce que hay un porcentaje de ellos que puede

presentar rotura al cabo de un tiempo. Se recomienda a las pacientes tener un control anual con su cirujano plástico mientras tengan colocado un implante, de tal manera de poder detectar una posible falla de este. Si hay sospecha de rotura se solicitará una resonancia nuclear magnética, que es el mejor examen para ver este tipo de problemas. La paciente debe estar consciente de que el implante, no es un elemento definitivo, que requerirá controles posteriores y que posiblemente será necesario cambiar en alguna etapa de su vida.

Es importante, no juzgar la decisión terapéutica de la paciente, y en la parte médica incluso si sólo se tratase de un procedimiento quirúrgico catalogado como simple, exista empatía médico paciente, sin olvidar las buenas prácticas clínicas en cada proceso del cuidado de la salud, y la belleza o el mejoramiento físico forman parte del cuidado de la salud.

Contraindicaciones

Son contraindicaciones absolutas para la implantación de unas prótesis de mama: el embarazo, la lactancia, la

presencia de lesiones malignas o premalignas tratadas inadecuadamente, infección activa de cualquier localización. Se debe considerar que ninguna intervención de carácter estético está justificada en un paciente que no reúna las condiciones físicas y psíquicas necesarias para realizar la cirugía con el mínimo riesgo.

Actualmente no hay una evidencia clara de que haya relación entre las prótesis mamarias en general, ni de las rellenas de gel de silicona en particular, con ninguna enfermedad particular del tejido conectivo, con todas ellas combinadas o con otras enfermedades autoinmunes o reumáticas. Los datos disponibles sobre los efectos secundarios de los implantes mamarios rellenos de gel cohesivo parecen descartar que estas prótesis puedan favorecer o exacerbar enfermedades del sistema inmunitario como (lupus eritematoso, artritis reumatoide, poliarteritis nodosa, síndrome de Sjögren, cirrosis biliar primaria, etc) de todas formas requiere valoración por la especialidad de Medicina Interna.

Bibliografía

1. Agencia española de medicamentos y productos sanitarios
2. W. Chin-Ho, M. Miny Samuel, T. Bien-Keem, S. Colin.
3. Capsular Contracture in Subglandular Breast Augmentation with Textured versus Smooth Breast Implants: A Systematic Review.
4. *Plast. Reconstr. Surg.*, 118 (2006), pp. 1224
<http://dx.doi.org/10.1097/01.prs.0000237013.50283.d2> | Medline. [2]
5. M.D. Neal Handel, M.D. Tracy Cordray, M.D.J. Jaime Gutierrez, M.D. Arthur Jensen.
6. A Long-Term Study of Outcomes, Complications, and Patient Satisfaction with Breast Implants.
7. *Plast. Reconstr. Surg.*, 117 (2006), pp. 757
<http://dx.doi.org/10.1097/01.prs.0000201457.00772.1d> | Medline
8. American Society of plastic Surgeon. National Plastic Surgery Statistics Report.2013. <http://www.plasticsurgery.org/Documents/news-resources/statistics/2013-statistics/plastic-surgery-statistics-full-report-2013.pdf>.
9. Bondurant S, Ernster V, Herdman R. Safety of Silicone Breast Implants. Institute of Medicine (US) Committee on the Safety of Silicone Breast Implants; Washington (DC): National Academies Press (US); 1999. <http://www.ncbi.nlm.nih.gov/books/NBK44792/>

10. Pitanguy I, Coiffman F. Tratamiento de las anomalías de la Glándula Mamaria. Técnicas personales. *Cir Plast Reconstructor y Estética*, 1994; 2(411): 3333.

Anatomía Facial en Medicina Estética

Angie Kalany Buitrago Aguilera

Médico General por la Fundación Universitaria de
Ciencias de la Salud

Médica General en Nueva EPS y Medical Protection

José Luis Buitrago Aguilera

Médico Especialista en Epidemiología Clínica

Fundación Universitaria de Ciencias de la Salud

Director Médico en Medical Protection

Introducción

La anatomía facial desempeña un papel fundamental en el campo de la cirugía plástica, ya que comprende el estudio detallado de la estructura y los componentes del macizo facial humano. Esta disciplina se centra en comprender la configuración y la función de los tejidos faciales, incluyendo músculos, huesos, nervios y vasos sanguíneos, con el fin de abordar de manera precisa y efectiva los procedimientos estéticos y reconstructivos.

La importancia de la anatomía facial en cirugía plástica radica en su capacidad para guiar y optimizar los resultados de los procedimientos. Durante nuestro entrenamiento debemos adquirir un conocimiento profundo de la anatomía facial para poder evaluar adecuadamente las características únicas de cada paciente, identificar las áreas problemáticas y comprender cómo interactúan entre sí y de manera tridimensional los distintos elementos del rostro para de esta manera abordar de manera efectiva los aspectos funcionales y estéticos de la cara, logrando resultados naturales armónicos y preservando la función.

La comprensión de la anatomía facial es crucial para minimizar los riesgos y complicaciones asociados con los diferentes procedimientos quirúrgicos y no quirúrgicos, influyendo directamente a evitar daños innecesarios durante los procedimientos, optimizando la seguridad del paciente.

Análisis facial (medidas antropométricas)

Para una adecuada valoración del macizo facial, es fundamental tener un profundo conocimiento de sus estructuras, tanto óseas, musculares, nerviosas, vasculares como tegumentarias. Además, la identificación objetiva de asimetrías, desproporciones y alteraciones en las proyecciones óseas nos permite brindar el tratamiento adecuado o derivar al paciente al especialista correspondiente.

Dentro de la valoración, es importante tener en cuenta que se trata de un registro clínico y fotográfico. En el análisis clínico, se deben consignar en la historia clínica cualquier alteración, asimetría o defecto en la piel que se pueda identificar en el examen. El registro fotográfico

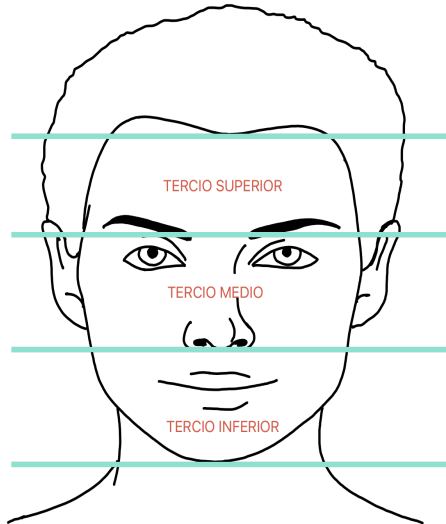
debe realizarse preferiblemente antes y después del tratamiento, siguiendo una serie de parámetros que, aunque no son objeto de este capítulo, se mencionan brevemente. Estos parámetros incluyen el uso de un fondo azul claro, una iluminación adecuada que permita identificar todos los puntos luminosos del rostro, y diferentes proyecciones, como el frente, el perfil y el $\frac{3}{4}$, para registrar los cambios presentados con el tratamiento aplicado.

Todo esto tiene como objetivo brindar un tratamiento adecuado al paciente o, en su caso, derivarlo al especialista correspondiente.

- **Análisis por tercios**

En cuanto a las divisiones, una de las más útiles y conocidas es la división por tercios. La cara se divide mediante 5 líneas horizontales imaginarias que dividen el macizo facial en tercios superior, medio e inferior (Fig. 1).(1)

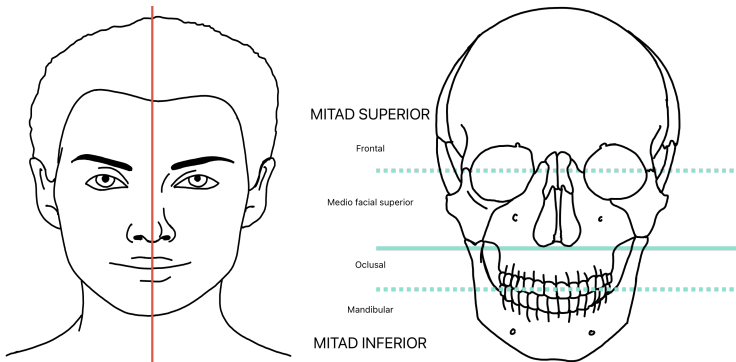
- o Tercio superior: implantación del pelo - región ciliar
- o Tercio medio: región ciliar - espina nasal
- o Tercio inferior: espina nasal - borde el mentón



- **Análisis por mitades**

Otra forma de división es la división en dos mitades. Esta forma de sectorización de la cara fue descrita por Monzón. Para llevar a cabo esta división, se traza una línea horizontal imaginaria a lo largo de la línea de fractura de LeFort 1. Cabe mencionar que esta división

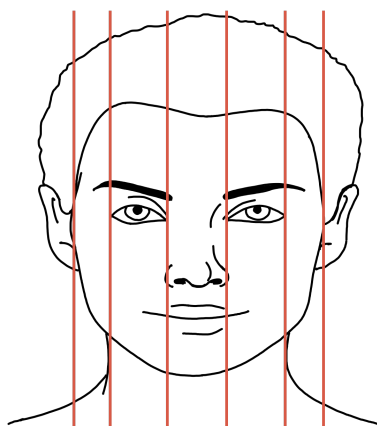
tiene una aplicación más concreta en la cirugía maxilofacial. En esta revisión de capítulo, no enfocaremos más en esta técnica en particular. Sin embargo, en la mitad superior, la línea que cruza la fractura de LeFort de manera horizontal se cruza con otra línea en la unión con la sien, dividiendo la región en dos: una frontal y una región medio facial. La mitad inferior se divide por la región oclusal y mandibular (Fig. 2 y 3).(1)



- División por quintos

El análisis por quintos, al igual que el análisis por tercios, es una herramienta para detectar asimetrías. Esta herramienta utiliza 6 líneas imaginarias de manera vertical que dividen la cara en 5 zonas. Estas líneas se

trazan desde la parte más lateral del parietal, de manera bilateral, otra en el canto externo del ojo, también de manera bilateral, y una más en el canto interno del ojo, igualmente bilateral. Se utiliza una línea horizontal imaginaria como referencia, que cruza de manera perpendicular a las líneas verticales.(1)



Anatomía superficial

La cara se define como la parte inferior de la cabeza humana, que se extiende desde la inserción del cuero cabelludo hasta la parte más alta del mentó (2) Para subdividir esta área, es útil hacerlo por capas, lo que nos permite comprender de manera más sencilla la anatomía facial.

Para este propósito, utilizaremos la técnica SCALP, que nos indica las capas que componen la cara en inglés: Skin (piel), Connective tissue (tejido conectivo), Aponeurosis (aponeurosis), Loose Connective Tissue (tejido conectivo laxo) y Periosteum (periostio).

- **Piel:**

En la primera capa, encontramos la piel, que es el órgano más grande del cuerpo y cubre toda la superficie externa del mismo. La piel desempeña funciones muy importantes, como ser una barrera antimicrobiana, retener agua, proteger contra los rayos ultravioleta, elementos químicos y brindar protección biomecánica a los órganos internos del cuerpo. Además, también regula la temperatura y la liberación de agua.

Dentro de la estructura interna de la piel, encontramos capas mucho más complejas que cumplen cabalmente con su función. Estas capas incluyen la epidermis, la dermis y la hipodermis. (3)

El grosor de la piel varía según la estructura anatómica que estemos estudiando. De esta manera, encontramos que la piel más gruesa de todo nuestro cuerpo se encuentra en las palmas de las manos y en las plantas de los pies, mientras que la piel más delgada la podemos encontrar en los párpados. Este grosor depende de las dos primeras capas de la piel, la epidermis y la dermis, las cuales nos brindan la posibilidad de tener estructuras especializadas según su función.(4)

Dentro de la epidermis, nos encontramos con varias capas. De lo más profundo a lo más superficial, encontramos el estrato basal, el estrato espinoso, el estrato granuloso, el estrato lúcido y el estrato córneo. El estrato basal es la capa más profunda de la epidermis, una lámina que separa esta capa de la dermis y donde se encuentran las células germinativas que darán origen a todas las capas de la epidermis. Por lo general, estas células son activas y tienen una forma de cubo, produciendo constantemente queratinocitos.

En el estrato espinoso, encontramos células en forma de poliedro irregular con prolongaciones citoplasmáticas que se asemejan a espinas. Estas células están conectadas entre sí mediante desmosomas y forman entre 8 y 10 capas. El estrato granuloso contiene de 3 a 5 capas de células con forma de diamante. En su interior, encontramos gránulos de queratohialina y granulosomas de melanina. Estos gránulos son precursores que eventualmente se agregan y entrecruzan para formar asas que funcionan como pegamento y mantienen unidas a estas células.

El estrato lúcido está presente solo en las áreas del cuerpo donde la piel es más gruesa, como las palmas de las manos y las plantas de los pies. Es una capa delgada que consta de 2 a 3 capas de células. En nuestra última capa, el estrato córneo, encontramos muchas capas de células, aproximadamente de 20 a 30 capas. Es la capa más superficial y está formada por queratina y escamas córneas que constituyen las células muertas conocidas como células escamosas. Una característica de esta capa es que carecen de núcleo. La piel en esta capa varía

ampliamente en cuanto al número de capas celulares, siendo más gruesa en áreas específicas o en presencia de acumulaciones de células.

En la epidermis, encontramos varios tipos de células, como queratinocitos, melanocitos, células de Langerhans y células de Merkel. No es objetivo de este texto evaluar cada una de las funciones de estas células. Sin embargo, cada una cumple una función específica de vital importancia para el mantenimiento de la piel.(5)

En la siguiente capa de la piel encontramos la dermis, que se divide en dos capas: una superficial llamada dermis papilar y una capa más profunda llamada dermis reticular. La dermis papilar está compuesta por tejido conectivo laxo y está en contacto estrecho con la membrana basal de la epidermis. Por otro lado, la dermis reticular es una capa más profunda con un grosor mayor. Está compuesta por haces de tejido con fibras de colágeno y contiene glándulas sudoríparas, folículos pilosos, neuronas sensoriales y vasos sanguíneos.(6)

- **Tejido celular subcutáneo / compartimentos grasos:**

Finalmente, la hipodermis o tejido celular subcutáneo es la capa más profunda de la piel. Contiene algunos apéndices de la piel, como los folículos pilosos, así como también ciertos tipos de neuronas sensoriales y vasos sanguíneos. Además, esta capa cuenta con células adiposas, las cuales desempeñan un papel importante en la conservación del calor corporal en el cuerpo humano.

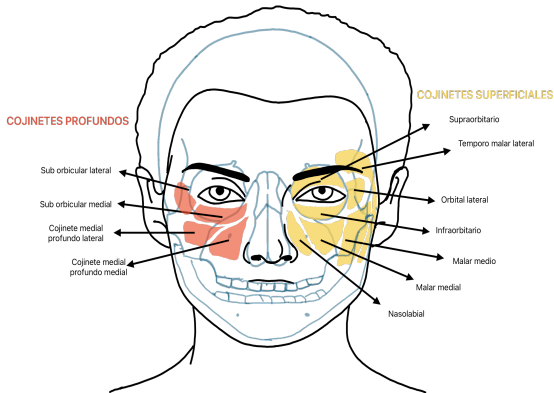
● **Compartimentos grasos.**

La distribución de los compartimentos grasos faciales es altamente compartimentada y sus divisiones están principalmente determinadas por trayectos vasculares que forman unidades anatómicas. Estas divisiones tienen una gran importancia en los cambios relacionados con la edad. Entre los compartimentos grasos faciales encontramos el compartimento supraorbitario, infraorbitario, orbital lateral, malar medio, malar medial, nasolabial, temporolateral malar y bucal, que corresponden a los compartimentos superficiales. De manera más profunda, se pueden encontrar el cojinetes

suborbicular (lateral y medial), el cojinete malar profundo (lateral y medial) y el espacio de Ristow. (7)

Estos compartimentos, con el paso de los años, experimentan una pérdida de proyección y sostén, lo que produce características de envejecimiento y puede influir en la ptosis de los tejidos de la piel, dando un aspecto envejecido al paciente. Además, estos compartimentos pueden variar según la pérdida o ganancia de peso, y esta es la razón por la cual una persona de edad avanzada con un índice de masa corporal elevado puede aparentar ser más joven que una persona de la misma edad con un índice de masa corporal bajo o peso normal.

Para abordar estas preocupaciones estéticas, existen diferentes alternativas terapéuticas, como los rellenos biológicos, ácido hialurónico, hidroxapatita, entre otros. Estas opciones proporcionan alternativas al paciente para mejorar su estética facial. Sin embargo, estos tratamientos específicos no son objeto de este capítulo.



- **Smas (sistema muscular aponeurótico superficial)**

El SMAS o sistema músculo aponeurótico superficial se definió por primera vez por Ms. Vladimir Mitz y Md Martine Peyrone como un plano que divide el pánículo adiposo en dos y que se encuentra en la parótida y se prolonga hacia medial y en la región nasal como una continuidad del músculo frontal (8) además, es de las estructuras más importantes en la anatomía facial a la hora de realizar cualquier procedimiento ya que facilita una categorización integral de los comportamientos faciales que se mencionan en este capítulo, y para el inyector o cirujano será de especial importancia tenerlo como

referencia para navegar tanto profundo como superficial a este; es decir; sub- SMAS, preperiostico, grasa profunda, espacios potenciales y supra SMAS, subcutáneo y piel.(9)(10)

El SMAS incluye varios músculos faciales dentro de los cuales podemos encontrar una porción superficial del músculo orbicular de los ojos, orbicular de la boca, músculo buccinador, cigomático mayor y menor. Fascias como la fascia temporal superficial, parotídea y maseterina. Las aponeurosis que podemos incluir son la temporal y cigomática (11,12)

- Anatomía músculos faciales

Los músculos faciales los podemos dividir en músculos del tercio superior, medio e inferior. Dentro del tercio superior se subdividen en superficiales donde podemos encontrar en frontalis y procerus, los intermedios como el depresor superciliar y profundos como el corrugator supercili.

Los músculos frontal, corrugador, prócer y orbicular tienen inserciones cutáneas y tienen una confluencia en

la glabella y el borde orbital, donde sus respectivos movimientos y fuerzas se extienden a la piel y pueden causar arrugas cutáneas (líneas del entrecejo, líneas de la sonrisa, líneas de la frente). , líneas nasales horizontales). El equilibrio entre estos músculos determina la posición y la forma de las cejas.

Músculo frontalis: Es el músculo principal de la frente que proviene del músculo occipitofrontalis que generalmente está unido de manera muy laxa a los huesos pero muy firmemente al resto del cuero cabelludo, específicamente el frontalis se origina en la aponeurosis epicraneal y se inserta en la piel de la ceja. El vientre frontal se encuentra inervado por la rama temporal del nervio facial y su irrigación proviene de ramas de las arterias temporal superficial, oftálmica, auricular posterior y occipital. Dentro de sus funciones está levantar la ceja y el párpado (13); sin embargo; cuando se contrae este músculo las fibras verticales tiran de la piel de las cejas hacia arriba es por esto que se producen las líneas horizontales en la frente, ya sean líneas completas y rectas que recorren toda la frente

(45%), líneas en forma de ala de gaviota con depresión central y elevación lateral (30%), líneas horizontales centrales cortas sobre la mitad de la frente pero pocas o ninguna línea lateralmente (10 %), líneas rectas laterales como dos columnas formadas en la cara lateral de la frente sin líneas centrales (15%).(4)

Músculo procerus: Este lo podemos encontrar en la región glabellar con fibras que discurren hacia la parte superior y se fusionan con el músculo frontal y otras que se extienden hasta la raíz nasal en forma piramidal, está innervado por ramas del nervio facial e irrigado por la arteria facial a través de la arteria carótida externa. Dado que hace parte del complejo glabellar junto con el frontalis, corrugator supercilii, depressor supercili y orbicularis oculi se encargan de descender la región medial de la ceja produciendo los surcos cutáneos transversales y también ayudan a ensanchar las fosas nasales. Por esta razón este complejo es target para la inyección de toxina botulínica con el fin de prevenir o disminuir las ritideces de esta zona o corregir ptosis de la ceja, también puede ser target de inyección de toxina

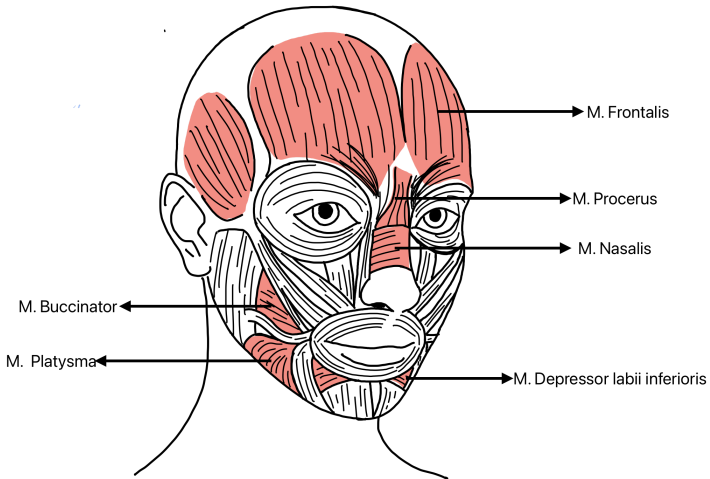
botulínica sin embargo la inyección en esta zona sin conocer la anatomía arterial puede llevar a necrosis por inyección.(14)

Músculo depresor superciliar: Surge del proceso frontal del maxilar aproximadamente 1 cm por encima del tendón cantal medial (<https://pubmed.ncbi.nlm.nih.gov/11766019/>), su fascia cubre la parte inferior del hueso nasal y se inserta en la piel debajo de la ceja y región intercantal. Se encuentra inervado por la rama temporal del nervio facial e irrigado por ramas de la arteria facial. Su función principal como su nombre lo indica es deprimir la ceja. (15)

Músculo corrugator supercilii: Estos músculos piramidales con una cabeza transversal y una oblicua se encuentran ubicados profundamente en el extremo medial de la ceja, con su origen en la cresta supraorbitaria medial del hueso frontal y se insertan en la dermis de la cara medial de la ceja por encima del margen supraorbitario.(16) Su inervación está dada por

rama temporal del nervio facial y su irrigación por ramas de las arterias temporal superficial y oftálmica. Dentro de sus funciones principales se encuentra la elevación del segmento medial de la ceja, deprimiendo la porción lateral de la ceja, siendo accesorio del párpado superior para ayudar a reducir el deslumbramiento bajo la luz solar brillante y son los responsables de producir líneas de expresión vertical en la región glabellar. (17)

En el tercio medio podemos encontrar los músculos periorbitarios y nasales como:



Músculo orbicularis oculi: Músculo circular dispuesto en bandas concéntricas alrededor que rodea la apertura

externa de la órbita, se origina en la superficie ósea del canto interno y del tendón del canto interno. (18)

Su función principal es de esfínter al cerrar los párpados, ayuda con el drenaje de las lágrimas de los ojos hacia el sistema de conductos nasolagrimal. Cuenta con tres porciones; la sección orbitaria, preseptal y pretarsal. La primera involucrada En el cierre voluntario del párpado, la segunda en el cierre forzado y el mantenimiento de los párpados cerrados en el sueño, y la tercera involucrada en el cierre involuntario.(19)

Se encuentra inervado por ramas del nervio facial, la mitad superior por la rama temporal y la inferior por su rama cigomática e irrigado por ramas de las arterias facial, temporal superficial, maxilar y oftálmica. (20)

Nasalis: Este músculo cuenta con una porción transversa que se origina en la porción superior de la cresta canina del maxilar por encima de los dientes incisivos y se dirige superó lateralmente hasta el dorso de la nariz esta porción se encarga de estrechar las fosas nasales y una porción alar que se origina en el proceso maxilar por encima de la anterior y está encargada de ensancharlas

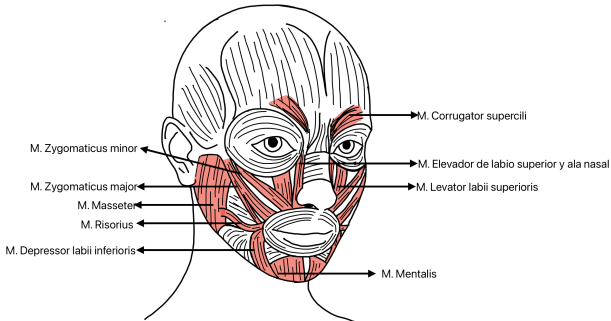
(20). Está inervado por ramas del nervio facial e irrigado por ramas de la arteria facial y la rama infraorbitaria de la arteria maxilar

Depresor septum nasal: Se origina en el maxilar, por encima de los dientes incisivos centrales y se inserta en la porción móvil del tabique nasal también se encarga de ensanchar las fosas nasales y se encuentra inervado por la rama bucal del nervio facial.

Elevator labii superioris y ala nasal: Este músculo desciende con dos vientres uno que converge en el ala nasal y otro que se dirige lateralmente hacia el labio superior. Se encarga de elevar y producir la eversión del labio superior. Se encuentra inervado por la rama cigomática del nervio facial e irrigado por la arteria facial, arteria infraorbitaria de la arteria maxilar. (18)

En cuanto al tercio inferior encontramos los músculos con función de esfínter o peribucales que se encargan de elevar el labio superior y comisura de la boca o los

cigomáticos que realizan esta función en dirección diagonal. (18)



Levator labii superioris: tiene disposición triangular, su origen es desde el borde infraorbitario y se dirige hacia el labio superior

Depressor labii inferioris y el depresor anguli oris: Son músculos encargados de traccionar el labio inferior y de la comisura de la boca hacia abajo. El primero se inserta inferior a canino y discurre hasta el labio inferior y el segundo con forma de abanico triangular tiene origen lineal hacia el borde de la mandíbula e inferolateral al mentón y el segundo.

Elevator anguli oris : Se origina en la fosa canina y se inserta en la piel del ángulo de la boca. Se encarga de elevar dicho segmento. Está inervado por la rama bucal del nervio facial e irrigado por la arteria labial superior de la arteria facial. (21)

Músculo mental: Se originan desde el pliegue labio mentoniano y descienden hasta adherirse en la piel del mentón, se encarga de elevar la barbilla

Zygomaticus mayor: Se origina en la parte lateral del hueso cigomático y se extiende hacia la comisura labial. Es un músculo largo y delgado, que se une con el músculo elevador del labio superior y el músculo elevador del ángulo de la boca.

Zygomaticus menor: Ubicado debajo del músculo cigomático mayor, se extiende desde el hueso cigomático hasta el borde superior del labio superior. Su función principal es elevar el labio superior y ayudar en la expresión de una sonrisa más amplia.

Estos músculos trabajan en conjunto para generar una amplia variedad de expresiones faciales, incluyendo la sonrisa. Cuando se contraen, tiran de las comisuras

labiales hacia arriba y hacia afuera, lo que produce el efecto de una sonrisa. (22)

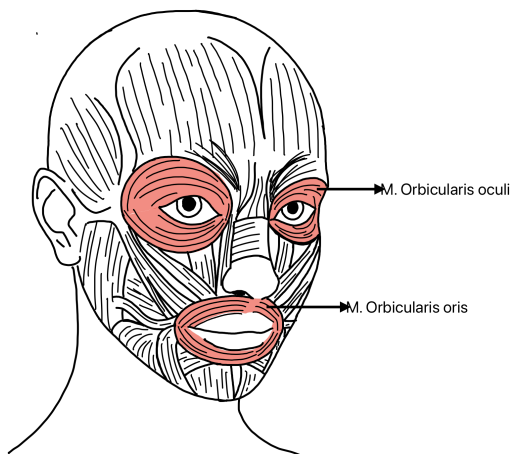
Musculo Risorio: Se origina en fascia maseterina y se inserta en la piel del ángulo de la boca. Se encarga de traccionar lateralmente la comisura labial. Esta inervado por la rama bucal del nervio facial e irrigado por la arteria labial superior de la arteria facial.

Orbicularis oris: Es un musculo esfínter que se dispone en forma circular que se extiende entre el modiollo derecho e izquierdo. Se inserta en la piel y mucosa de los labios, esta inervado por la rama bucal del nervio facial e irrigado por arterias labial superior e inferior de la arteria facial, mentoniana e infraorbitaria de la arteria maxilar, arteria facial transversa de la arteria temporal superficial

Musculo bucinador: Se origina en los procesos alveolares del maxilar y la mandíbula y se inserta en el ángulo de la boca y modiollo donde se entrecruza con fibras del musculo orbicularis oris. Su función principal

es traccionar lateralmente el ángulo de la boca y disminuir el tamaño del vestíbulo oral.

Musculo masetero: Es un musculo en disposición cuadrangular que hace parte del grupo de los músculos de masticación por ende su principal función es elevar la mandíbula, se origina en el arco cigomático y se inserta en la tuberosidad maseterina de la mandíbula



- **Ligamentos de retención y espacios:**

En la cara encontramos múltiples ligamentos de retención y espacios que se encargan de estabilizar los planos de los tejidos blandos y desempeñan un papel importante en la anatomía y la estética ya que su

liberación quirúrgica y su relación anatómica con las ramas del nervio facial se relaciona con un resultado estético deseado, dentro de los principales encontramos:
(23)

Ligamento infraorbitario: Este ligamento osteocutaneous se encuentra en el área infraorbitaria de la cara, justo debajo de la cavidad orbitaria. Se extiende desde el borde infraorbitario del hueso maxilar hasta la piel de la unión párpado-mejilla. Contribuye a la retención y el soporte de los tejidos de la mejilla.

Ligamento orbito malar: También conocido como ligamento de Fricke, se extiende desde el periostio del borde infraorbitario hasta la fascia profunda de la mejilla. Ayuda a mantener la posición y la proyección de los tejidos blandos de la mejilla, contribuyendo a la definición de los pómulos.

Ligamento mandibular: Este ligamento se encuentra en la región mandibular de la cara, específicamente en la zona del mentón. Se extiende desde la sínfisis

mentoniana hasta la piel del cuello. Proporciona soporte y retención a los tejidos blandos de la región del mentón y contribuye a la definición del contorno mandibular. En estética es el surco que se forma por delante de la papada.

Parche de McGregor es el nombre que se utiliza para describir el ligamento cigomático que se describe como tabique fibroso que se extienden desde el borde anterior de la fascia parotídea y se insertan en la dermis y es útil para identificar una perforante de la arteria facial transversa

Espacio submental: Es un espacio ubicado debajo del mentón y por encima del hueso hioides. Contiene tejido adiposo, vasos sanguíneos y ganglios linfáticos submentonianos. Este espacio es importante en la evaluación y el drenaje linfático de la región submental.

Espacio bucal: Es el espacio situado dentro de la cavidad oral, delimitado por las mejillas y los labios. Este espacio alberga los dientes, las encías, la lengua y

las glándulas salivales, y está revestido por mucosa oral. Es esencial para la masticación, la deglución y la articulación del habla. (24)

- **Anatomía ósea**

La anatomía ósea es un pilar fundamental para comprender y abordar la estética facial. Encontramos en ella estructuras que proporcionan soporte y proyección al rostro. Sin embargo, con el paso del tiempo, esta anatomía ósea también experimenta cambios propios del envejecimiento.

Estos cambios pueden manifestarse en la reabsorción ósea, la pérdida de volumen y la redistribución de las estructuras faciales. Por ejemplo, la reabsorción del hueso maxilar y mandibular puede llevar a una apariencia más envejecida, con pérdida de definición en los contornos faciales y flacidez en la piel. Asimismo, la disminución de volumen en áreas como los pómulos y la región periorbital puede contribuir a la aparición de arrugas y surcos.(1)

La cara en su porción ósea está compuesta por 14 huesos:

Impares: Vómer, mandíbula

Pares: Maxilar superior, malar o cigomático, palatino, lagrimal, cornete inferior, nasal o huesos propios de la nariz

La mandíbula constituye el único hueso móvil de la cara y desempeña funciones importantes en la masticación, además de contribuir a la conformación de la estructura facial. Estos huesos presentan características únicas en cada individuo, determinadas por factores como la raza y el sexo. La altura, proyección y proporción de la cara varían, lo que confiere una fisonomía individual a cada persona.(1)

- Anatomía nerviosa

La cara es una zona con una amplia inervación distribuida de manera compleja y única en comparación con otras partes del cuerpo. Aquí se encuentran diversas sensaciones, como la térmica, la presión y el dolor. La piel facial es especialmente sensible al tacto. Es

importante tener un adecuado conocimiento de la anatomía facial, ya que cualquier procedimiento realizado sin este conocimiento puede llevar a serias consecuencias que afecten la calidad de vida del paciente.(25)

La inervación cutánea es proporcionada por el nervio trigémino y sus tres ramas: oftálmica (V1), maxilar (V2) y mandibular (V3), las cuales forman territorios nerviosos motores y sensitivos.

El nervio trigémino es uno de los nervios craneales más complejos y tiene diferentes funciones, incluyendo inervación táctil, nociceptiva, propioceptiva y algunas fibras eferentes motoras. Entre sus ramas se encuentra V1, que se dirige de manera lateral y superior al seno cavernoso, luego ingresa a la cavidad orbitaria a través de la fisura orbitaria superior y se divide en ramas sensitivas, como la lagrimal, frontal y nasociliar, que proveen inervación a la frente, párpados y nariz.

La segunda rama es la maxilar (V2), que después de salir del ganglio se dirige de manera horizontal y lateral, pasando por el seno cavernoso y luego cruzando el foramen redondo para ingresar a la fosa pterigopalatina. Desde aquí, V2 da origen a ramas infraorbitarias, cigomáticas, esfenopalatinas y palatinas. V2 comprende los territorios del labio superior, región malar, nariz y región temporal anterior.(25)

V3 es la última división de este nervio, y es un nervio mixto que incluye componentes motores y sensitivos. Sale a través del foramen oval y penetra en la fosa infra temporal, dividiéndose en una rama anterior y una posterior. La rama anterior proporciona inervación a los músculos masticatorios y a la mucosa oral, mientras que la rama posterior da origen a ramas nerviosas alveolares y lingual.(25)

Otro nervio fundamental para los procedimientos en la cara y esencial para la expresión facial y la interacción social con nuestros semejantes es el nervio facial (7° par craneal). Este nervio es mixto, con funciones motoras,

sensitivas y parasimpáticas. Se origina en la fosa craneal posterior y tiene un trayecto intrapetroso y extrapetroso. A nivel intracraneal, ingresa al conducto auditivo interno y luego se vuelve más superficial a medida que atraviesa el conducto facial en dirección posterior y lateral, pasando por delante de la apófisis mastoides y saliendo a través del agujero estilomastoideo.

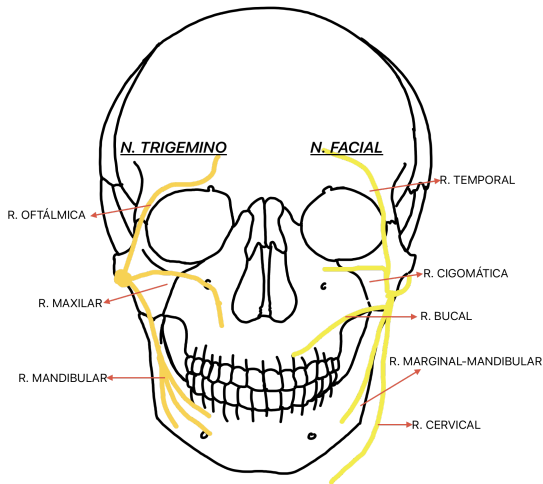
La porción extrapetrosa del nervio facial comienza su trayecto posterior al pabellón auricular, entre el músculo estilohioideo y el vientre posterior del músculo digástrico. Luego, el nervio atraviesa la glándula parótida (segmento intraparotídeo) de manera superficial. Cabe destacar que, aunque atraviesa la glándula, no la inerva. Posteriormente, se divide en cinco ramas principales, todas ellas motoras. Dentro de la glándula parótida, el nervio facial se divide en una rama temporo-facial, que a su vez se divide en las ramas frontal y cigomática, formando un plexo llamado plexo de Henle. La rama frontal inerva la zona de los párpados y la región frontal, mientras que la rama cigomática inerva la porción lateral del músculo orbicular de los

ojos y los músculos de la mímica, entre la hendidura palpebral y bucal, estableciendo una conexión con el nervio infraorbitario. En la división inferior cervicofacial, que consta de tres ramas, se encuentran la rama bucal, encargada de la inervación del músculo orbicular de los labios, bucinador y risorio; la rama marginal (mandibular), encargada del músculo depresor del ángulo de la boca, el músculo mentoniano y el músculo depresor del labio inferior; y finalmente, el ramo cervical, que inerva el músculo platisma (musculocutáneo).

Existe otra rama llamada nervio cuerda del tímpano, que es una rama colateral que transporta fibras parasimpáticas y del gusto.

El nervio facial, a lo largo de su complejo trayecto, puede generar diferentes alteraciones. En su porción intrapetrosa, pueden presentarse compresión y edema, y en la porción extrapetrosa, edema de la glándula parótida. Al ser superficial, es susceptible a traumatismos y, en general, puede provocar parálisis

facial. En estética, este nervio es de suma importancia debido a las regiones musculares que inerva y que son el objetivo de la toxina botulínica, lo que puede generar una parálisis parcial o total con el fin de mejorar las arrugas dinámicas y, en menor medida, las estáticas. Sin embargo, el desconocimiento de la anatomía y la intervención pueden generar eventos adversos no deseados, como ptosis palpebral e incontinencia del esfínter oral. (26)



- Anatomía arterial

La principal arteria de la cara es la arteria facial que se origina de la carótida externa la cual a su vez se origina de la bifurcación de la arteria carótida común. La arteria

facial a medida que se dirige hacia arriba, atraviesa el triángulo anterior del cuello y a medida que avanza se localiza inmediatamente por debajo del músculo platisma y posteriormente en la profundidad de los músculos cigomático mayor y elevador del labio superior, se divide en varias ramas más pequeñas que irrigan diferentes partes de la cara, como el músculo masetero, los tejidos blandos de las mejillas, los labios, la nariz y la región ocular.

Otra rama terminal de la carótida externa es la arteria temporal superficial la cual como su nombre lo dice se dirige a la región temporal, es la rama más pequeña de las terminales que surge de la profundidad de la glándula parótida justo por delante del músculo masetero y asciende hasta la superficie de la porción posterior de la apófisis cigomática del hueso temporal. A medida que avanza, la arteria facial se divide en varias ramas importantes que suministran sangre a diferentes partes de la cara. Estas ramas incluyen la arteria angular que se sitúa profundo al surco naso labial y de la cual se origina la arteria labial superior que suministra sangre al labio

superior y al tabique nasal, la arteria angular de la nariz que junto con las ramas de la labial superior y la columelar irrigan esta zona. Otra de las ramas importantes de la arteria facial es la arteria labial superior e inferior, las arterias nasales laterales que irrigan las estructuras de la nariz, como los cartílagos nasales, las fosas nasales y la piel de la nariz, la arteria angular del ojo suministra sangre a los párpados superiores e inferiores, así como a las comisuras de los ojos. Además de estas ramas principales, la arteria facial se ramifica en unas más pequeñas que suministran sangre a los músculos faciales como ya se mencionó previamente, las glándulas salivales y otros tejidos faciales. La anatomía de la arteria facial es importante para los procedimientos cosméticos faciales, ya que su lesión puede causar complicaciones graves como necrosis de los tejidos faciales. (27)

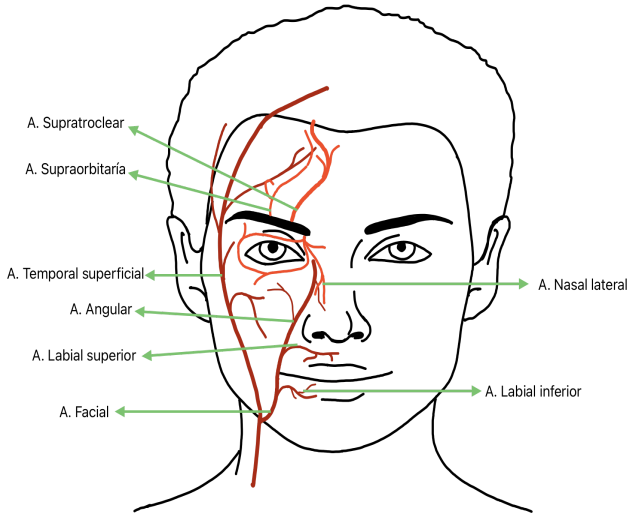
La arteria supratroclear y la arteria supraorbitaria son ramas de la arteria oftálmica que es rama de la carótida interna. Ambas ascienden hacia la frente siguiendo una trayectoria medial y en el caso de la supratroclear cruza sobre el nervio troclear para posteriormente suministrar

sangre a la piel y los tejidos blandos de la región supratroclear y la porción medial de la frente, en cuanto a la arteria supraorbitaria Atraviesa el techo de la órbita ocular a través del agujero supraorbitario y emerge en la región de la frente, suministra sangre a la región periocular incluyendo músculos y tejidos blandos de la frente y párpado superior. Estas dos arterias tienen conexiones indirectas con otras ramas arteriales en la región glabellar, lo que puede aumentar el riesgo de complicaciones visuales relacionadas con inyecciones en esta área.

La arteria maxilar es otra de las ramas principales de la arteria carótida externa. Esta arteria da como principales ramas la arteria infraorbitaria que pasa a través del agujero infraorbitario en el hueso maxilar y va a irrigar la región infraorbitaria de la cara, incluyendo los tejidos blandos de las mejillas, el párpado inferior, la nariz y la región lateral del labio superior.

Adicionalmente, existen múltiples conexiones glabellares entre la arteria dorsal nasal izquierda y derecha, la arteria

supratroclear y la arteria supraorbitaria con la cuales se debe tener muy presente a la hora de realizar tanto procedimientos estéticos invasivos y mínimamente invasivos por el riesgo ya mencionado. (27)



Conclusión

En conclusión, la anatomía facial juega un papel fundamental en la cirugía plástica y estética. El conocimiento detallado de la estructura y función de los tejidos faciales es esencial para lograr resultados óptimos y seguros en los procedimientos no quirúrgicos y quirúrgicos, con el fin de tener el conocimiento adecuado

para lograr identificar las características individuales de cada paciente. El entendimiento adecuado de la tridimensionalidad de las estructuras musculares, vasculares, óseas, tegumentarias, permite una correcta manipulación y preservación de los tejidos faciales, garantizando resultados armoniosos, estéticamente satisfactorios, naturales, sin alteración a la expresión facial y minimizando riesgos de alteraciones reversibles o irreversibles en una zona tan expuesta como la región facial.

En resumen, la anatomía facial es un pilar fundamental en la cirugía plástica, ya que proporciona a los cirujanos plásticos los conocimientos necesarios para evaluar y tratar las características individuales de cada paciente de manera precisa y efectiva. Mediante la comprensión de la estructura y función de los tejidos faciales, los cirujanos pueden lograr resultados estéticos armoniosos, mejorar la función y, al mismo tiempo, garantizar la seguridad del paciente.

Bibliografía

1. Cantini Ardila JE, Prada Madrid JR. Cirugia craneofacial. Vol. 1. 2012. 19–142 p.
2. RAE. Diccionario de la lengua española. <https://dle.rae.es/cara>.
3. Yousef H, Alhadj M, Sharma S. Anatomy, Skin (Integument), Epidermis. StatPearls [Internet]. el 14 de noviembre de 2022 [citado el 16 de mayo de 2023]; Disponible en: <https://www.ncbi.nlm.nih.gov/books/NBK470464/>
4. Anatomy, Head and Neck, Scalp - StatPearls - NCBI Bookshelf [Internet]. [citado el 24 de mayo de 2023]. Disponible en: <https://www.ncbi.nlm.nih.gov/books/NBK551565/>
5. Anatomy, Skin (Integument), Epidermis - PubMed [Internet]. [citado el 25 de mayo de 2023]. Disponible en: <https://pubmed.ncbi.nlm.nih.gov/29262154/>
6. Swift A, Liew S, Weinkle S, Garcia JK, Silberberg MB. The Facial Aging Process From the “Inside Out”. *Aesthet Surg J* [Internet]. el 1 de octubre de 2021 [citado el 24 de mayo de 2023];41(10):1107–19. Disponible en: <https://pubmed.ncbi.nlm.nih.gov/33325497/>
7. Cotofana S, Lachman N. Anatomy of the Facial Fat Compartments and their Relevance in Aesthetic Surgery. *J Dtsch Dermatol Ges* [Internet]. el 1 de abril de 2019 [citado el 25 de mayo de 2023];17(4):399–413. Disponible en: <https://pubmed.ncbi.nlm.nih.gov/30698919/>
8. Granja, Santiago T. El SMAS descripción anatómica y estudio de la extensión del mismo en la cabeza.

9. Anatomy, Skin, Superficial Musculoaponeurotic System (SMAS) Fascia - PubMed [Internet]. [citado el 24 de mayo de 2023]. Disponible en: <https://pubmed.ncbi.nlm.nih.gov/30085556/>
10. Surek CC. Facial Anatomy for Filler Injection: The Superficial Musculoaponeurotic System (SMAS) Is Not Just for Facelifting. Clin Plast Surg [Internet]. el 1 de octubre de 2019 [citado el 25 de mayo de 2023];46(4):603–12. Disponible en: <https://pubmed.ncbi.nlm.nih.gov/31514811/>
11. Surek CC. Facial Anatomy for Filler Injection: The Superficial Musculoaponeurotic System (SMAS) Is Not Just for Facelifting. Clin Plast Surg [Internet]. el 1 de octubre de 2019 [citado el 25 de mayo de 2023];46(4):603–12. Disponible en: <https://pubmed.ncbi.nlm.nih.gov/31514811/>
12. Watanabe K, Han A, Inoue E, Iwanaga J, Tabira Y, Yamashita A, et al. The Key Structure of the Facial Soft Tissue: The Superficial Musculoaponeurotic System. Kurume Med J [Internet]. el 17 de abril de 2023 [citado el 24 de mayo de 2023];MS682008. Disponible en: <http://www.ncbi.nlm.nih.gov/pubmed/37062726>
13. Frontal belly of occipitofrontalis | Encyclopedia | Anatomy.app | Learn anatomy | 3D models, articles, and quizzes [Internet]. [citado el 25 de mayo de 2023]. Disponible en: <https://anatomy.app/encyclopedia/frontal-belly-of-occipitofrontalis>

14. Anatomy, Head and Neck: Facial Muscles - PubMed [Internet]. [citado el 24 de mayo de 2023]. Disponible en: <https://pubmed.ncbi.nlm.nih.gov/29630261/>
15. Depressor supercilii | Encyclopedia | Anatomy.app | Learn anatomy | 3D models, articles, and quizzes [Internet]. [citado el 25 de mayo de 2023]. Disponible en: <https://anatomy.app/encyclopedia/depressor-supercilii>
16. Yu M, Wang SM. Anatomy, Head and Neck, Eye Corrugator Muscle. StatPearls [Internet]. el 8 de agosto de 2022 [citado el 25 de mayo de 2023]; Disponible en: <https://www.ncbi.nlm.nih.gov/books/NBK542280/>
17. Yu M, Wang SM. Anatomy, Head and Neck, Eye Corrugator Muscle. StatPearls [Internet]. el 8 de agosto de 2022 [citado el 25 de mayo de 2023]; Disponible en: <https://www.ncbi.nlm.nih.gov/books/NBK542280/>
18. The Face – A Musculoskeletal Perspective. A literature review - PubMed [Internet]. [citado el 25 de mayo de 2023]. Disponible en: <https://pubmed.ncbi.nlm.nih.gov/30056693/>
19. Tong J, Lopez MJ, Patel BC. Anatomy, Head and Neck: Eye Orbicularis Oculi Muscle. StatPearls [Internet]. el 25 de julio de 2022 [citado el 25 de mayo de 2023]; Disponible en: <https://www.ncbi.nlm.nih.gov/books/NBK441907/>
20. Orbicularis oculi | Encyclopedia | Anatomy.app | Learn anatomy | 3D models, articles, and quizzes [Internet]. [citado el 25 de mayo de 2023]. Disponible en: <https://anatomy.app/encyclopedia/orbicularis-oculi>

21. Levator anguli oris | Encyclopedia | Anatomy.app | Learn anatomy | 3D models, articles, and quizzes [Internet]. [citado el 25 de mayo de 2023]. Disponible en: <https://anatomy.app/encyclopedia/levator-anguli-oris>
22. Gray's Anatomy, 39th Edition: The Anatomical Basis of Clinical Practice. AJNR Am J Neuroradiol [Internet]. 2005 [citado el 25 de mayo de 2023];26(10):2703. Disponible en: </pmc/articles/PMC7976199/>
23. Mohammed Alghoul M and MACM. Retaining Ligaments of the Face: Review of Anatomy and Clinical Applications. Facial Surgery. 2013;
24. Parson SH. Clinically Oriented Anatomy, 6th edn. J Anat [Internet]. octubre de 2009 [citado el 25 de mayo de 2023];215(4):474. Disponible en: </pmc/articles/PMC2766067/>
25. The Face – A Neurosensory Perspective - PubMed [Internet]. [citado el 25 de mayo de 2023]. Disponible en: <https://pubmed.ncbi.nlm.nih.gov/30920784/>
26. Dulak D, Naqvi IA. Neuroanatomy, Cranial Nerve 7 (Facial). StatPearls [Internet]. 2023 [citado el 25 de mayo de 2023]; Disponible en: <https://pubmed.ncbi.nlm.nih.gov/30252375/>
27. Cotofana S, Lachman N. Arteries of the Face and Their Relevance for Minimally Invasive Facial Procedures: An Anatomical Review. Plast Reconstr Surg [Internet]. el 1 de febrero de 2019 [citado el 25 de mayo de 2023];143(2):416–26. Disponible en: <https://pubmed.ncbi.nlm.nih.gov/30688884/>

Cirugía Facial: Rinoplastia, Blefaroplastia y Mentoplastia

Franklin Andrés Saltos Jácome

Médico por la Universidad de Guayaquil

Médico Estético en Centro Universitario de Araras

“Dr Edmundo Ulson”

Médico Estético Gerente en Belezza Aesthetic
Medicine

Introducción

La cirugía facial ha experimentado una evolución considerable en los últimos años, con el desarrollo de nuevas técnicas y enfoques más avanzados. Este artículo se centrará en las últimas actualizaciones en rinoplastia, blefaroplastia y mentoplastia, y cómo estos procedimientos pueden realizarse de manera simultánea en un mismo paciente.

Rinoplastia

La rinoplastia es un procedimiento quirúrgico que modifica la forma y tamaño de la nariz para mejorar su apariencia estética y funcional. Las técnicas actuales incluyen enfoques conservadores y mínimamente invasivos que proporcionan resultados naturales y una recuperación más rápida (1). La rinoplastia ultrasónica es una de las técnicas más recientes, que utiliza dispositivos ultrasónicos para remodelar de forma precisa y selectiva los huesos nasales sin dañar los tejidos blandos circundantes (2).

UBA

El aspirador óseo ultrasónico (UBA, por sus siglas en inglés) es una herramienta innovadora utilizada en la cirugía ósea y reconstructiva que permite realizar cortes precisos y remodelaciones óseas con un mínimo daño a los tejidos blandos circundantes. El UBA se basa en la tecnología de ultrasonido, que utiliza vibraciones de alta frecuencia para cortar y extraer hueso de manera selectiva.

Una de las ventajas del UBA es que proporciona un control superior al cirujano, lo que resulta en una menor morbilidad en comparación con los instrumentos tradicionales como las fresas óseas y los osteótomos. Además, el UBA permite una mejor conservación del hueso y una menor pérdida sanguínea durante la cirugía, lo que se traduce en una recuperación más rápida y resultados estéticos más satisfactorios (3)

El UBA se ha utilizado con éxito en una variedad de procedimientos quirúrgicos, incluyendo la rinoplastia ultrasónica mencionada previamente (2). En este contexto, el UBA permite realizar osteotomías precisas y controladas para reposicionar y remodelar los huesos

nasales sin dañar los tejidos blandos circundantes, lo que reduce la inflamación, el edema y el tiempo de recuperación postoperatoria(3).

Usos:

- Reducción de joroba dorsal con reducción glabellar simultánea
- Modelado de Fragmentos Móviles y Recontorneado de Huesos Nasales
- septoplastia
- Modelado de cartílago lateral superior e inferior, injertos de cartílago septal y costal
- Ampliación de la apertura piriforme
- Reducción de cornetes inferiores
- Reducción de la columna nasal

Actualización en manejo de punta UBA

La "Spetzler Claw" es una punta específica para la pieza de mano utilizada en el aspirador óseo ultrasónico (UBA) en cirugía ósea y reconstructiva. La "Spetzler Claw" es un diseño de punta que facilita el contorneado

y el corte de hueso y cartílago durante los procedimientos quirúrgicos, como la rinoplastia.

Esta punta en particular tiene una forma de garra que permite un movimiento de adelante hacia atrás durante el corte y la remodelación ósea. Aunque la "Spetzler Claw" es eficaz en el contorneado y reducción de las irregularidades óseas y cartilaginosas, tiene algunas limitaciones en comparación con las puntas de diseño más reciente, como la "Payner 360".

La "Payner 360", por ejemplo, es una punta de 360 grados que permite un movimiento de lado a lado, además de adelante hacia atrás, lo que proporciona una mayor facilidad y precisión en el contorneado de áreas óseas y cartilaginosas en procedimientos como la reducción de la giba dorsal en rinoplastias.

En resumen, la "Spetzler Claw" es una punta para el aspirador óseo ultrasónico que se utiliza en la cirugía ósea y reconstructiva, pero las nuevas puntas, como la "Payner 360", han mejorado la capacidad de contornear

y esculpir de manera más precisa en ciertos procedimientos quirúrgicos.

Blefaroplastia

La blefaroplastia es un procedimiento que se realiza para corregir el exceso de piel y grasa en los párpados superiores e inferiores, mejorando la apariencia y función de los ojos. La técnica de blefaroplastia transconjuntival es una opción mínimamente invasiva que permite eliminar la grasa sin dejar cicatrices visibles, y se ha demostrado que tiene menos complicaciones que las técnicas convencionales (3). Además, se ha propuesto el uso de radiofrecuencia y láser de CO2 como herramientas complementarias para mejorar los resultados y reducir la inflamación postoperatoria (4).

La blefaroplastia transconjuntival es una técnica mínimamente invasiva y moderna que se utiliza principalmente para abordar el exceso de grasa en los párpados inferiores sin dejar cicatrices visibles. A continuación, se describen algunas de las técnicas más modernas en la blefaroplastia transconjuntival:

- Uso de láser CO2 o radiofrecuencia: Estas tecnologías permiten realizar incisiones precisas y coagulación de los tejidos con un menor sangrado y una recuperación más rápida. Además, el uso del láser o la radiofrecuencia puede ayudar a tensar la piel del párpado y mejorar la apariencia de las arrugas finas.
- Blefaroplastia transconjuntival con cantoplastia lateral: Esta técnica combina la blefaroplastia transconjuntival con una cantoplastia lateral, que consiste en reposicionar y reforzar el tendón cantal externo para mejorar el soporte de los párpados inferiores y corregir la laxitud o el ectropión (eversión del borde del párpado).
- Uso de rellenos de ácido hialurónico: En algunos casos, se puede complementar la blefaroplastia transconjuntival con la inyección de rellenos de ácido hialurónico para mejorar el contorno y la apariencia del surco lagrimal y la región malar.
- Blefaroplastia transconjuntival con lipotransferencia: Esta técnica consiste en extraer grasa de otra área del cuerpo del paciente

(generalmente el abdomen o los muslos) y transferirla a los párpados inferiores o las mejillas para mejorar el volumen y el contorno. La lipotransferencia puede ser una opción para pacientes con pérdida de volumen en la región periorbitaria.

- Uso de plasma rico en plaquetas (PRP): La aplicación de PRP, que se obtiene del propio paciente, puede ayudar a acelerar la recuperación y mejorar la calidad y el aspecto de la piel en la zona tratada.
- Técnica de sutura sin nudos: En algunos casos, se puede utilizar una técnica de sutura sin nudos para cerrar la conjuntiva, lo que reduce la posibilidad de irritación y acorta el tiempo de recuperación.

Estas técnicas modernas de blefaroplastia transconjuntival tienen como objetivo mejorar los resultados estéticos y funcionales, minimizar las cicatrices y acortar el tiempo de recuperación. Cabe destacar que la elección de la técnica más adecuada debe

basarse en las necesidades y características específicas de cada paciente y ser realizada por un cirujano plástico experimentado en blefaroplastia.

Mentoplastia

La mentoplastia es una intervención quirúrgica que modifica la forma y tamaño del mentón para mejorar el equilibrio y la armonía del rostro. La cirugía de implante de mentón y la genioplastia deslizante son dos técnicas comunes que se han actualizado con enfoques mínimamente invasivos y la incorporación de tecnologías de imagen tridimensional para planificar y personalizar los procedimientos (5, 6).

La genioplastia deslizante, también conocida como mentoplastia de avance o genioplastia de avance óseo, es un procedimiento quirúrgico utilizado para mejorar la apariencia y proyección del mentón. Este procedimiento se realiza cuando existe un mentón retraído o débil, lo que puede afectar el equilibrio y la armonía facial.

La genioplastia deslizante implica los siguientes pasos:

- **Anestesia:** El procedimiento se realiza generalmente bajo anestesia general, aunque en

algunos casos puede realizarse con anestesia local y sedación.

- **Incisión:** El cirujano realiza una incisión en el interior de la boca, a lo largo de la línea donde la parte inferior del labio inferior se encuentra con la encía, para acceder al hueso del mentón.
- **Corte del hueso:** Con el uso de instrumentos quirúrgicos especializados, como una sierra oscilante o un osteotomo, el cirujano realiza un corte horizontal en el hueso del mentón, manteniendo la parte inferior del borde alveolar intacta. Este corte crea un segmento óseo móvil, llamado "ventana ósea".
- **Deslizamiento y fijación:** El segmento óseo del mentón se desliza hacia adelante hasta alcanzar la posición deseada, mejorando la proyección y el contorno del mentón. Luego, el segmento óseo se fija en su nueva posición con placas y tornillos de titanio, que proporcionan estabilidad y permiten la cicatrización ósea.
- **Cierre de la incisión:** Finalmente, el cirujano cierra la incisión con suturas reabsorbibles y

coloca un vendaje de compresión alrededor de la barbilla para reducir la inflamación y mantener la nueva posición del mentón.

La genioplastia deslizante ofrece varias ventajas en comparación con otros métodos de aumento de mentón, como los implantes de mentón. Algunas de estas ventajas incluyen:

- Resultados más naturales y estables, ya que el propio hueso del paciente se utiliza para cambiar la posición y la proyección del mentón.
- Menor riesgo de infección o rechazo, en comparación con los implantes de mentón.
- Posibilidad de realizar ajustes precisos en la posición y proyección del mentón.

El tiempo de recuperación varía según el paciente y la extensión del procedimiento, pero en general, la mayoría de los pacientes pueden reanudar sus actividades normales en 2 a 4 semanas después de la cirugía.

Criterios de inclusión

La realización de rinoplastia, blefaroplastia y mentoplastia en una sola cirugía puede ser una opción

viable para algunos pacientes, siempre que se cumplan ciertos criterios. Estos procedimientos combinados pueden ofrecer una solución integral para mejorar la armonía y el equilibrio facial. Sin embargo, es esencial considerar los siguientes criterios antes de llevar a cabo estos tres procedimientos simultáneamente:

1. Evaluación médica exhaustiva: El paciente debe someterse a una evaluación médica completa, incluidos exámenes físicos, análisis de sangre y pruebas de imágenes si es necesario, para asegurarse de que esté en buen estado de salud y pueda tolerar un procedimiento quirúrgico más prolongado.
2. Historial médico: El paciente no debe tener condiciones médicas no controladas, como enfermedades cardíacas, diabetes, trastornos de la coagulación o inmunosupresión, ya que estos factores pueden aumentar el riesgo de complicaciones durante y después de la cirugía.

3. Expectativas realistas: El paciente debe tener expectativas realistas sobre los resultados de los procedimientos combinados y comprender los riesgos y beneficios asociados.
4. Tiempo quirúrgico razonable: La duración total de la cirugía combinada no debe ser excesivamente larga, ya que esto puede aumentar el riesgo de complicaciones y afectar la recuperación. Por lo general, la combinación de estos tres procedimientos no extiende significativamente el tiempo quirúrgico, pero esto debe ser considerado por el cirujano y el paciente.
5. Experiencia del cirujano: El cirujano debe tener experiencia en realizar rinoplastia, blefaroplastia y mentoplastia, y estar capacitado para llevar a cabo los tres procedimientos en una sola cirugía de manera segura y eficiente.

6. Condiciones anatómicas y estéticas: El paciente debe tener indicaciones claras para cada uno de los tres procedimientos, y estos deben estar dirigidos a abordar problemas específicos, como la falta de armonía facial, la proyección inadecuada del mentón o los signos de envejecimiento en los párpados.

7. Estado emocional y psicológico: El paciente debe estar emocional y psicológicamente preparado para someterse a una cirugía combinada y comprender el proceso de recuperación y los posibles resultados.

Si se cumplen estos criterios y el paciente es considerado un buen candidato, la realización de una rinoplastia, blefaroplastia y mentoplastia en una sola cirugía puede ser una opción viable y beneficiosa. Esto puede permitir una recuperación más rápida y un resultado estético más completo en comparación con la realización de estos procedimientos por separado.

Bibliografía

1. Pérez-Guisado J, Rasko YM. Rhinoplasty: An update on recent advances. *Aesthetic Plast Surg.* 2021;45(1):27-37.
2. Cervelli V, Spallone D, Bottini JD. Ultrasonic rhinoplasty: A new era in rhinoplasty. *Plast Reconstr Surg.* 2022;149(1):49-61.
3. Hjelm, Nikolaus et al. "Sonic Rhinoplasty: Review and Updated Uses." *Facial plastic surgery : FPS* vol. 37,1 (2021): 107-109. doi:10.1055/s-0040-1714673
4. de Benito J, Pizzamiglio R. Transconjunctival lower blepharoplasty: A 10-year experience. *Aesthetic Plast Surg.* 2021;45(4):1774-1781
5. Moubayed SP, Ham MD, Moshier EL. CO2 laser-assisted blepharoplasty: A systematic review and meta-analysis. *Aesthet Surg J.* 2022;42(2):191-201.
6. Chauhan DS, Gurjar M, Kothari K. Chin implant surgery: A systematic review of techniques and outcomes. *J Oral Maxillofac Surg.* 2021

**Técnicas de Injerto de Piel y Manejo
de Heridas Complejas en Cirugía
Plástica**

Grace Carolina Puente Chiluisa

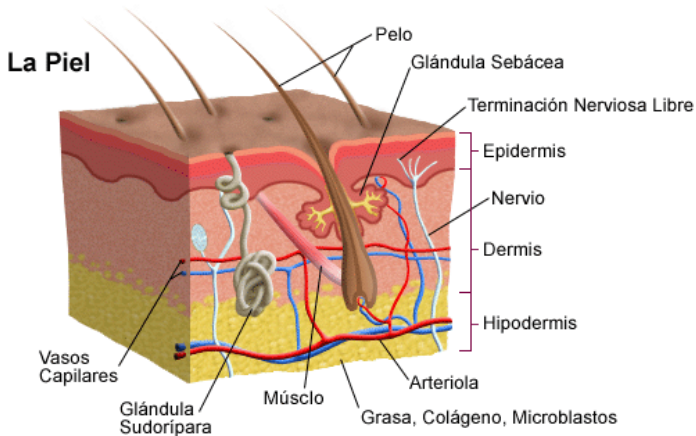
Médica Cirujana por la Pontificia Universidad
Católica del Ecuador

Médica Residente Asistencial

Anatomía y fisiología de la piel: importancia para el manejo de heridas complejas

La piel es el órgano más grande del cuerpo humano y es esencial para mantener la homeostasis, proteger al cuerpo de lesiones y desempeñar funciones sensoriales y termorreguladoras. La piel se compone de tres capas principales: la epidermis, la dermis y la hipodermis.

Fig 1. Anatomía de la piel



La epidermis es la capa más externa de la piel y es la primera línea de defensa del cuerpo contra el medio ambiente. Está compuesta principalmente por células

epiteliales llamadas queratinocitos, que producen una proteína llamada queratina que ayuda a proteger la piel de la humedad, el calor y los daños físicos.(1) La epidermis también contiene células inmunitarias llamadas células de Langerhans, que ayudan a proteger la piel de las infecciones.

La dermis es la capa media de la piel y es rica en fibras de colágeno y elastina, que proporcionan soporte estructural y elasticidad a la piel. La dermis también contiene vasos sanguíneos, nervios y glándulas sudoríparas y sebáceas, que ayudan a regular la temperatura corporal y mantener la piel hidratada.

La hipodermis es la capa más profunda de la piel y está compuesta principalmente por tejido adiposo y fibras de colágeno y elastina. La hipodermis ayuda a proteger los órganos internos, absorbe impactos y regula la temperatura corporal.

El conocimiento de la anatomía y fisiología de la piel es esencial para el manejo de heridas complejas en cirugía

plástica.(2) La evaluación precisa de la profundidad y la extensión de la herida, así como la selección del tipo de injerto de piel o técnica quirúrgica adecuada, dependen en gran medida del conocimiento de la anatomía y fisiología de la piel.

Además, la comprensión de las funciones sensoriales y termorreguladoras de la piel es importante para evitar la pérdida de sensibilidad o la hipertermia en el sitio de la herida durante el proceso de curación. También es importante considerar la posible alteración de la integridad de las glándulas sudoríparas y sebáceas durante el manejo de la herida, ya que esto puede afectar la hidratación de la piel y el equilibrio de la microbiota cutánea.

Evaluación clínica de la herida: clasificación, profundidad, extensión y factores de riesgo

La evaluación clínica de la herida es un paso fundamental en el manejo de heridas complejas en cirugía plástica. La evaluación precisa de la herida permite determinar el tipo de tratamiento adecuado,

incluyendo la selección del tipo de injerto de piel o la técnica quirúrgica.(3) La evaluación clínica de la herida incluye la clasificación, la profundidad, la extensión y la evaluación de factores de riesgo asociados

Clasificación: En cirugía plástica, las heridas se clasifican según su etiología y localización. La clasificación según la etiología se basa en el tiempo de evolución de la herida y se divide en heridas agudas y crónicas.

Las heridas agudas son aquellas que se producen repentinamente, como las heridas por traumatismos, laceraciones o quemaduras. Estas heridas tienen un tiempo de evolución menor a 6 semanas y tienen una tendencia a cicatrizar sin complicaciones.

Las heridas crónicas son aquellas que no cicatrizan en un período de 6 semanas o más y pueden ser causadas por enfermedades vasculares, neuropatías, inmunodeficiencias, neoplasias, entre otras. Estas heridas son difíciles de tratar y tienen un alto riesgo de complicaciones, como infecciones, dehiscencias, necrosis y retraso en la cicatrización.(4)

La clasificación según la localización de la herida se divide en heridas superficiales y profundas. Las heridas superficiales son aquellas que afectan solo la epidermis y tienen un alto potencial de curación sin dejar cicatrices significativas.(5) Estas heridas pueden ser causadas por abrasiones, raspaduras o quemaduras superficiales.

Las heridas profundas son aquellas que afectan la dermis y otros tejidos subyacentes, como músculos, tendones o huesos. Estas heridas pueden ser causadas por traumatismos, cortes profundos o cirugías mayores. Las heridas profundas tienen un alto riesgo de complicaciones y requieren una atención cuidadosa para prevenir la infección y promover la cicatrización.

Es importante mencionar que existen otras clasificaciones de heridas, como la clasificación de la herida según su forma, tamaño y dirección. Sin embargo, la clasificación según la etiología y la localización son las clasificaciones más comúnmente utilizadas en cirugía plástica y permiten una evaluación rápida y efectiva de

la herida para determinar el tipo de tratamiento adecuado.

Técnicas de limpieza y desbridamiento de heridas: actualización y tendencias

Como cirujano plástico, es importante conocer las técnicas de limpieza y desbridamiento de heridas más actualizadas y las tendencias en este campo para proporcionar el mejor cuidado posible a nuestros pacientes. Aquí hay algunas técnicas y tendencias importantes que debemos tener en cuenta:

1. *Limpieza de la herida con soluciones de lavado:*
la limpieza de la herida es esencial para prevenir la infección y promover la cicatrización. Actualmente, se utilizan soluciones de lavado como el suero fisiológico o el agua oxigenada para limpiar la herida. La tendencia actual es evitar el uso de soluciones que sean tóxicas para las células de la piel y que puedan retrasar la cicatrización.(6)

2. Desbridamiento quirúrgico: El desbridamiento quirúrgico se utiliza para eliminar el tejido muerto o infectado de la herida. Actualmente, se utilizan herramientas quirúrgicas como tijeras, bisturís y curetas para realizar el desbridamiento. La tendencia actual es utilizar técnicas de desbridamiento más precisas, como el uso de láser o ultrasonido, que pueden eliminar el tejido necrótico sin dañar el tejido sano.(6)

3. Terapia de presión negativa: La terapia de presión negativa se utiliza para promover la cicatrización de la herida. Se aplica una presión negativa constante en la herida para aumentar el flujo sanguíneo y estimular la formación de tejido nuevo. La tendencia actual es utilizar terapias de presión negativa más avanzadas que permitan la administración de agentes terapéuticos directamente en la herida.(6)

4. Aplicación de apósitos especiales: Los apósitos especiales pueden ayudar en la curación de

heridas complejas y prevenir la infección. Actualmente, existen apósitos con diferentes características, como aquellos que promueven la formación de tejido de granulación, aquellos que reducen el dolor y aquellos que contienen agentes antimicrobianos para prevenir la infección. La tendencia actual es utilizar apósitos más avanzados y personalizados para cada tipo de herida.(6)

Selección del tipo de injerto de piel adecuado según la ubicación y la naturaleza de la herida

La selección del tipo de injerto de piel adecuado según la ubicación y la naturaleza de la herida es un paso crítico en el manejo de heridas complejas en cirugía plástica. Como cirujanos plásticos, es importante conocer los diferentes tipos de injertos de piel disponibles y cómo seleccionar el tipo adecuado para cada caso.

Los tipos de injertos de piel se dividen en tres categorías principales: injertos de piel autóloga, injertos de piel heteróloga e injertos de piel artificial.

Los injertos de piel autóloga son injertos que se obtienen del propio paciente. Estos injertos tienen la ventaja de ser biocompatibles y no tienen el riesgo de rechazo. Los injertos de piel autóloga se pueden dividir en dos tipos: injertos de espesor parcial y injertos de espesor total. Los injertos de espesor parcial consisten en una capa superficial de la piel, incluyendo la epidermis y una porción de la dermis, y se utilizan en áreas con buena vascularización. Los injertos de espesor total se obtienen de toda la piel, incluyendo la epidermis y la dermis, y se utilizan en áreas donde la vascularización es limitada.(7)

Los injertos de piel heteróloga se obtienen de un donante humano o animal y se utilizan en casos donde no se pueden obtener injertos de piel autóloga. Estos injertos tienen un mayor riesgo de rechazo y pueden requerir terapia inmunosupresora. Los injertos de piel heteróloga se utilizan a menudo como apósitos temporales.(7)

Los injertos de piel artificial son injertos que se fabrican en un laboratorio y se utilizan en casos donde no se pueden obtener injertos de piel autóloga o heteróloga.(7) Estos injertos tienen la ventaja de ser biocompatibles y no tienen el riesgo de rechazo, pero aún no se han utilizado ampliamente en la práctica clínica.

La selección del tipo de injerto de piel adecuado depende de varios factores, como la ubicación y la naturaleza de la herida, la disponibilidad de injertos autólogos, la presencia de enfermedades del paciente, entre otros. En general, los injertos de piel autóloga se prefieren sobre los injertos heterólogos y artificiales debido a su biocompatibilidad y menor riesgo de rechazo. La elección entre injertos de espesor parcial y total depende de la profundidad y la extensión de la herida.

Técnicas de obtención, preparación y colocación de injertos de piel

Las técnicas de obtención, preparación y colocación de injertos de piel son fundamentales en el manejo de

heridas complejas en cirugía plástica. Estas técnicas deben ser realizadas con precisión para lograr la máxima eficacia en la curación de la herida y minimizar el riesgo de complicaciones.

La obtención de injertos de piel se realiza mediante diferentes técnicas, según el tipo de injerto a obtener. Los injertos de piel autóloga se obtienen generalmente mediante una incisión en la piel del paciente, seguida de la separación del injerto de la piel subyacente(8). Los injertos de piel heteróloga se obtienen de un donante humano o animal y se deben seguir estrictamente las pautas de donación para minimizar el riesgo de transmisión de enfermedades.

Una vez obtenido el injerto de piel, se debe preparar adecuadamente para su colocación. Los injertos de piel autóloga generalmente se recortan para adaptarse a la forma de la herida y se someten a preparaciones químicas para reducir el riesgo de infección. Los injertos de piel heteróloga se someten a técnicas de congelación y descongelación para reducir el riesgo de rechazo.

La colocación del injerto de piel debe realizarse de manera precisa y cuidadosa. Los injertos de piel autóloga se fijan a la herida con suturas o adhesivos tisulares, mientras que los injertos de piel heteróloga pueden requerir la aplicación de presión negativa o la utilización de apósitos especiales para su fijación.

Es importante mencionar que cada técnica de obtención, preparación y colocación de injertos de piel debe adaptarse al tipo y ubicación de la herida, así como a las características del paciente. La evaluación clínica precisa de la herida es fundamental para determinar el tipo de injerto de piel adecuado y las técnicas de obtención, preparación y colocación correspondientes.

En resumen, las técnicas de obtención, preparación y colocación de injertos de piel son fundamentales en el manejo de heridas complejas en cirugía plástica. Estas técnicas deben ser realizadas con precisión y cuidado para lograr la máxima eficacia en la curación de la herida y minimizar el riesgo de complicaciones. La evaluación clínica precisa de la herida es fundamental para

determinar el tipo de injerto de piel adecuado y las técnicas correspondientes.

Manejo de heridas complejas con colgajos cutáneos: principios, tipos y técnicas quirúrgicas

El manejo de heridas complejas con colgajos cutáneos es una técnica quirúrgica utilizada en cirugía plástica para reconstruir áreas de la piel que han sufrido daños extensos. Los colgajos cutáneos son secciones de piel y tejido subyacente que se movilizan desde una zona donante a la zona receptora de la herida para cubrir el área afectada.

El principio detrás del uso de colgajos cutáneos es aprovechar la vascularización de la zona donante para garantizar la viabilidad del colgajo.(9) Los colgajos cutáneos se dividen en dos categorías principales: colgajos locales y colgajos a distancia.

Los colgajos locales se obtienen de una zona adyacente a la herida y se mueven a la zona receptora sin comprometer la vascularización del colgajo. Los

colgajos locales son ideales para áreas pequeñas y superficiales y tienen la ventaja de requerir una menor cantidad de tejido donante.

Los colgajos a distancia se obtienen de una zona alejada de la herida y se mueven a la zona receptora. Los colgajos a distancia son ideales para áreas más grandes y profundas, pero tienen la desventaja de requerir una mayor cantidad de tejido donante y tener un mayor riesgo de complicaciones debido a la mayor distancia que debe recorrer el colgajo.(9)

El manejo de heridas complejas con colgajos cutáneos requiere de técnicas quirúrgicas precisas. En general, se realiza una incisión alrededor de la herida y se diseña el colgajo cutáneo de acuerdo a las necesidades de la zona receptora. La vascularización del colgajo se preserva durante la movilización y se asegura en la zona receptora mediante suturas o adhesivos tisulares.

Es importante mencionar que el manejo de heridas complejas con colgajos cutáneos requiere de una

evaluación precisa de la herida y una cuidadosa planificación quirúrgica. La selección del tipo de colgajo adecuado y las técnicas quirúrgicas correspondientes deben adaptarse a las características de la herida y del paciente.

En resumen, el manejo de heridas complejas con colgajos cutáneos es una técnica quirúrgica utilizada en cirugía plástica para reconstruir áreas de la piel que han sufrido daños extensos. Los colgajos cutáneos se dividen en colgajos locales y colgajos a distancia, y su selección depende de las características de la herida y del paciente. La evaluación precisa de la herida y la planificación quirúrgica son fundamentales para garantizar el éxito de la técnica y minimizar el riesgo de complicaciones.

Avances en la terapia celular y el uso de células madre en el manejo de heridas complejas

Los avances en la terapia celular y el uso de células madre han revolucionado el manejo de heridas complejas en la medicina moderna. La terapia celular implica el uso de células vivas para restaurar la función o

la estructura de los tejidos dañados. Las células madre, por su parte, son células que tienen la capacidad de autorrenovarse y diferenciarse en diferentes tipos de células, lo que las convierte en una herramienta valiosa en el manejo de heridas complejas.

En el manejo de heridas complejas, las células madre se han utilizado para promover la regeneración y la curación de los tejidos dañados. Las células madre pueden ser obtenidas de diferentes fuentes, incluyendo la médula ósea, el tejido adiposo, la sangre del cordón umbilical y la placenta(10). Una vez obtenidas, las células madre se pueden cultivar en el laboratorio y luego ser implantadas en la zona afectada de la herida.

Los estudios clínicos han demostrado que la terapia celular con células madre puede mejorar significativamente la curación de heridas complejas, incluyendo heridas crónicas, quemaduras y úlceras. Las células madre pueden promover la formación de nuevos vasos sanguíneos y tejido de granulación, y reducir la inflamación y el dolor asociados con la herida.(10)

Además de la terapia celular con células madre, se han desarrollado otras técnicas de terapia celular, como la terapia con factores de crecimiento y la terapia con células progenitoras. La terapia con factores de crecimiento implica la aplicación de proteínas específicas que promueven el crecimiento celular y la curación de la herida. La terapia con células progenitoras implica la implantación de células que tienen la capacidad de diferenciarse en diferentes tipos de células, como células de la piel, células musculares y células nerviosas.

En resumen, los avances en la terapia celular y el uso de células madre han revolucionado el manejo de heridas complejas en la medicina moderna. La terapia celular con células madre, en particular, ha demostrado ser una herramienta valiosa en la promoción de la curación de heridas complejas, incluyendo heridas crónicas, quemaduras y úlceras. La selección de la fuente adecuada de células madre y la planificación cuidadosa de la terapia celular son fundamentales para garantizar la eficacia y la seguridad de la técnica.

Cuidados postoperatorios y seguimiento del paciente: curación, inmovilización, y posibles complicaciones

Los cuidados postoperatorios y el seguimiento del paciente son fundamentales en el manejo de heridas complejas en cirugía plástica. La curación de la herida y la prevención de complicaciones dependen en gran medida de la atención adecuada después de la cirugía.

Una de las principales medidas postoperatorias es la curación adecuada de la herida. La herida debe mantenerse limpia y seca, y se deben aplicar vendajes o apósitos según las indicaciones del cirujano plástico. Es importante seguir las instrucciones específicas del cirujano en cuanto a la frecuencia y el tipo de cambios de vendajes o apósitos, así como en cuanto a la higiene de la zona de la herida.(11)

En algunos casos, se puede requerir la inmovilización de la zona afectada para garantizar la curación adecuada de la herida. La inmovilización puede lograrse mediante el uso de férulas, vendajes o dispositivos ortopédicos. Es importante seguir las indicaciones del cirujano plástico

en cuanto a la duración y el tipo de inmovilización necesaria.

Las posibles complicaciones postoperatorias incluyen infección de la herida, hemorragia, cicatrización anormal y rechazo del injerto de piel o del colgajo cutáneo. Es importante que el paciente esté atento a cualquier signo de complicaciones, como enrojecimiento, hinchazón, fiebre, dolor intenso o pérdida de sensibilidad en la zona afectada.(11) Si se presentan estos síntomas, el paciente debe comunicarse de inmediato con el cirujano plástico.

El seguimiento del paciente después de la cirugía es fundamental para garantizar una recuperación completa y sin complicaciones. El cirujano plástico debe programar citas de seguimiento regulares para evaluar la curación de la herida y la progresión del proceso de curación. Durante estas citas de seguimiento, el cirujano plástico puede realizar ajustes en el plan de tratamiento según sea necesario.

En resumen, los cuidados postoperatorios y el seguimiento del paciente son fundamentales en el manejo de heridas complejas en cirugía plástica. La curación adecuada de la herida, la inmovilización adecuada según sea necesario y la atención a las posibles complicaciones son esenciales para garantizar una recuperación exitosa. El seguimiento regular del paciente por parte del cirujano plástico es necesario para evaluar la curación y realizar ajustes en el plan de tratamiento según sea necesario.

Complicaciones de los injertos de piel y su manejo: infección, pérdida de injerto, rechazo y fibrosis

Las complicaciones de los injertos de piel son posibles en el manejo de heridas complejas en cirugía plástica. Es importante reconocer y tratar estas complicaciones de manera oportuna para minimizar su impacto en la curación de la herida.

Una de las complicaciones más comunes de los injertos de piel es la infección de la herida. Los injertos de piel pueden ser susceptibles a la infección debido a la falta de

vasos sanguíneos en el tejido trasplantado y la necesidad de mantener el injerto cubierto durante la curación. Si se sospecha una infección, se deben tomar muestras de tejido de la herida y realizar cultivos para determinar el tipo de bacteria y la sensibilidad a los antibióticos. La infección se trata con antibióticos, y en casos graves, puede ser necesario retirar el injerto de piel.

Otra complicación posible de los injertos de piel es la pérdida del injerto. La pérdida de injerto puede ocurrir debido a la falta de vascularización en el área receptora de la herida, a la mala adaptación del injerto al área receptora o a la infección. Si se sospecha una pérdida de injerto, se debe evaluar la zona de la herida y, si es necesario, retirar el injerto de piel y planificar una nueva cirugía.(11)

El rechazo del injerto de piel es otra complicación posible. El rechazo ocurre cuando el sistema inmunológico del paciente identifica al injerto como un cuerpo extraño y comienza a atacarlo. Para minimizar el riesgo de rechazo, se selecciona cuidadosamente la

fuente de células donantes y se utilizan medicamentos inmunosupresores según sea necesario.

La fibrosis es otra complicación posible de los injertos de piel. La fibrosis ocurre cuando se produce un exceso de tejido cicatricial en el área de la herida. Para prevenir la fibrosis, se pueden utilizar técnicas quirúrgicas específicas, como el uso de injertos de piel más finos o la realización de incisiones en forma de zigzag para minimizar la tensión en el área de la herida.

En resumen, las complicaciones de los injertos de piel en el manejo de heridas complejas en cirugía plástica son posibles y deben ser reconocidas y tratadas de manera oportuna para minimizar su impacto en la curación de la herida. La infección, la pérdida del injerto, el rechazo y la fibrosis son algunas de las complicaciones más comunes. El manejo de estas complicaciones depende de la evaluación precisa de la herida y de la planificación quirúrgica cuidadosa.

Técnicas de sutura, vendaje y cierre de la herida

Las técnicas de sutura, vendaje y cierre de la herida son fundamentales en el manejo de heridas complejas en cirugía plástica. Una técnica adecuada de sutura y cierre de la herida puede ayudar a prevenir infecciones, acelerar la curación y minimizar la formación de cicatrices.

Antes de realizar la sutura, es importante asegurarse de que la zona de la herida esté limpia y seca. En algunos casos, puede ser necesario realizar una preparación especial de la piel antes de la sutura. El cirujano plástico debe evaluar la naturaleza y la ubicación de la herida para seleccionar la técnica de sutura adecuada.

Existen varios tipos de técnicas de sutura, incluyendo la sutura simple, la sutura en colchonero, la sutura en cruceta y la sutura intradérmica. La técnica de sutura adecuada depende del tamaño, la profundidad y la ubicación de la herida, así como del tipo de tejido que se está suturando. Las suturas también se pueden realizar

con diferentes tipos de materiales de sutura, como suturas absorbibles y no absorbibles.

Después de la sutura, es importante aplicar un vendaje o apósito adecuado para proteger la herida y mantenerla limpia y seca. El tipo de vendaje o apósito utilizado depende del tamaño y la ubicación de la herida, así como de las preferencias del cirujano plástico. En algunos casos, puede ser necesario utilizar dispositivos ortopédicos para inmovilizar la zona de la herida durante el proceso de curación.

El seguimiento postoperatorio es importante para evaluar la curación de la herida y garantizar que no se presenten complicaciones. Durante las citas de seguimiento, el cirujano plástico puede evaluar la curación de la herida y realizar ajustes en el plan de tratamiento según sea necesario.

Bibliografía

1. Cracowski, Jean-Luc, and Matthieu Roustit. "Human Skin Microcirculation." *Comprehensive Physiology* vol. 10,3 1105-1154. 8 Jul. 2020, doi:10.1002/cphy.c190008
2. Cracowski, Jean-Luc, and Matthieu Roustit. "Human skin microcirculation." *Compr. Physiol* 10.3 (2020): 1105-1154
3. Bowers, Steven, and Eginia Franco. "Chronic Wounds: Evaluation and Management." *American family physician* vol. 101,3 (2020): 159-166.
4. Gillitzer, R. "Modernes Wundmanagement" [Modern wound management]. *Der Hautarzt; Zeitschrift fur Dermatologie, Venerologie, und verwandte Gebiete* vol. 53,2 (2002): 130-45; quiz 146-7. doi:10.1007/s00105-001-0335-3
5. Alam, Wahila et al. "Clinical approach to chronic wound management in older adults." *Journal of the American Geriatrics Society* vol. 69,8 (2021): 2327-2334. doi:10.1111/jgs.17177
6. Stiehl, James B. "Early wound bed preparation: irrigation and debridement." *Journal of wound care* vol. 30,Sup9 (2021): S8-S16. doi:10.12968/jowc.2021.30.Sup9.S8
7. Hahn, Hyung Min et al. "Eficacia del injerto de piel de espesor parcial combinado con una nueva matriz dérmica acelular micronizada reprocesada de tipo lámina". *Cirugía BMC* vol. 22,1 358. 11 de octubre de 2022, doi:10.1186/s12893-022-01801-x

8. "Injertos de piel de espesor parcial y total". *Enfermería plástica y estética* vol. 42,3 (2022): E5.
doi:10.1097/PSN.0000000000000461
9. Hui, Wing Kea et al. "HOW WE DO IT: the Keystone flap for large skin defects: our experience with 30 consecutive cases." *Acta chirurgica Belgica* vol. 122,4 (2022): 296-301.
doi:10.1080/00015458.2022.2083350
10. Li, Yuan et al. "Preclinical efficacy of stem cell therapy for skin flap: a systematic review and meta-analysis." *Stem cell research & therapy* vol. 12,1 28. 7 Jan. 2021,
doi:10.1186/s13287-020-02103-w
11. Giraldo Henao, Johanna Yadira, et al. "Injertos de piel, implantación, comportamiento, recomendaciones y cuidados. En instituciones de III y IV nivel de complejidad en la ciudad de Medellín." (2021).

Anestesia en Cirugía Plástica y Cuidados Postoperatorios

Denisse Carolina Salazar Domínguez

Médico General por la Universidad de Guayaquil
Centro de Salud Manantial de Guangala

Introducción

La cirugía plástica, al igual que otras disciplinas quirúrgicas, ha experimentado una evolución significativa en las últimas décadas. Una de las áreas más destacadas de este progreso es la anestesia(1). El objetivo principal de la anestesia en la cirugía plástica, y en cualquier procedimiento quirúrgico, es permitir que la cirugía se realice sin dolor y con el menor estrés posible para el paciente.

La elección de la anestesia depende de varios factores, incluyendo el tipo de procedimiento, la ubicación de la cirugía, la salud general del paciente y, a menudo, las preferencias del paciente y del cirujano. La anestesia puede ser local, regional o general, y a veces se usa una combinación de estas.

En la cirugía plástica, la anestesia tiene un papel dual. No solo permite que se realice la cirugía de forma indolora, sino que también puede desempeñar un papel en la gestión del dolor postoperatorio. Además, es

fundamental para minimizar el estrés fisiológico y emocional asociado a la cirugía.

El objetivo de este artículo es proporcionar una visión detallada de la anestesia en la cirugía plástica, desde los tipos de anestesia utilizados hasta su papel en la gestión del dolor postoperatorio. También discutiremos las consideraciones de seguridad y las posibles complicaciones asociadas con la anestesia en este contexto, así como los cuidados postoperatorios y la responsabilidad del equipo médico en la recuperación del paciente. En última instancia, esperamos proporcionar una visión amplia e informativa que pueda ayudar a los profesionales médicos a optimizar la atención al paciente en este campo en constante evolución.

Tipos de Anestesia Utilizados en Cirugía Plástica

La elección del tipo de anestesia en cirugía plástica depende de varios factores, como el tipo de procedimiento, la extensión de la cirugía, la ubicación de la intervención, la salud general del paciente y las

preferencias del cirujano y del paciente.(2) A continuación, se presentan los principales tipos de anestesia utilizados en cirugía plástica:

Anestesia Local: La anestesia local se administra directamente en la zona de la cirugía para adormecer la zona y evitar la sensación de dolor. Es comúnmente utilizada en procedimientos mínimamente invasivos, como la aplicación de inyecciones dérmicas o la eliminación de lesiones cutáneas pequeñas. La anestesia local puede ser administrada por el cirujano plástico o por un anestesiólogo.

Anestesia Regional: La anestesia regional se utiliza cuando se necesita adormecer una región más amplia del cuerpo. Este tipo de anestesia bloquea la transmisión de señales nerviosas en una zona específica. Los dos tipos más comunes de anestesia regional son:

a. Bloqueo de nervios periféricos: Se inyecta un anestésico local alrededor de los nervios periféricos que suministran la zona a tratar. Esto permite bloquear la

sensibilidad en esa área y puede utilizarse en procedimientos como la cirugía de mano o los lifting faciales.

b. Anestesia espinal o epidural: Se administra el anestésico local cerca de la médula espinal o de los nervios espinales para adormecer una región más extensa del cuerpo. Este tipo de anestesia puede ser utilizada en procedimientos como la abdominoplastia, la cirugía de mama o la liposucción de grandes áreas.

Anestesia General: La anestesia general induce un estado de inconsciencia y analgesia profunda, lo que permite que el paciente esté completamente dormido y no tenga ninguna sensación de dolor durante la cirugía. Se administra a través de la inhalación de gases anestésicos y/o la administración intravenosa de medicamentos. La anestesia general es necesaria en cirugías más extensas y complejas, como la cirugía de reconstrucción mamaria, la rinoplastia o la cirugía de contorno corporal.(3)

Preparación para la Anestesia en Cirugía Plástica

La preparación adecuada antes de la anestesia es esencial para garantizar la seguridad y el bienestar del paciente durante la cirugía plástica. Tanto el cirujano plástico como el anestesiólogo desempeñan roles importantes en esta etapa.(4) A continuación, se presentan algunos aspectos clave a considerar en la preparación para la anestesia en cirugía plástica:

1. **Evaluación Preoperatoria:** Antes de la cirugía, se realiza una evaluación médica exhaustiva para conocer la historia clínica del paciente, incluyendo alergias, enfermedades preexistentes, medicamentos actuales y cirugías anteriores. Esta evaluación ayuda a identificar cualquier factor de riesgo o condición que pueda afectar la administración de la anestesia.
2. **Consulta Preanestésica:** El paciente se reúne con el anestesiólogo antes de la cirugía para discutir los detalles de la anestesia. Durante esta consulta, se revisa la historia médica del paciente, se realizan exámenes físicos pertinentes y se aclaran dudas o

preocupaciones. Es importante informar al anestesiólogo sobre cualquier medicamento que se esté tomando, incluyendo suplementos y remedios herbales.

3. **Ayuno Preoperatorio:** El paciente debe seguir las instrucciones precisas sobre el ayuno preoperatorio, que generalmente incluye no comer ni beber nada después de la medianoche anterior al día de la cirugía. Esto reduce el riesgo de complicaciones respiratorias durante la anestesia. Es crucial seguir estas instrucciones al pie de la letra, ya que la presencia de alimentos o líquidos en el estómago puede aumentar el riesgo de aspiración durante la anestesia.

4. **Suspensión de Medicamentos y Suplementos:** Algunos medicamentos y suplementos pueden interferir con la anestesia o aumentar el riesgo de sangrado durante la cirugía. El anestesiólogo proporcionará instrucciones específicas sobre qué medicamentos deben suspenderse antes de la cirugía

y cuándo hacerlo. Es importante seguir estas indicaciones y notificar al equipo médico sobre todos los medicamentos y suplementos que se están tomando.

5. Instrucciones de Higiene y Cuidados Preoperatorios:
El paciente recibirá instrucciones sobre cómo preparar la piel antes de la cirugía, como la limpieza con jabón antiséptico. También se pueden proporcionar pautas específicas sobre el uso de productos de cuidado de la piel o evitar el uso de cosméticos antes de la cirugía.

6. Apoyo Emocional: La cirugía plástica puede generar estrés y ansiedad en algunos pacientes. Es importante proporcionar apoyo emocional y responder a cualquier pregunta o inquietud que el paciente pueda tener antes de la cirugía. Esto puede ayudar a reducir la ansiedad y mejorar la experiencia general.

La preparación adecuada para la anestesia es fundamental para garantizar la seguridad del paciente y el éxito de la cirugía plástica.(5) Al seguir todas las instrucciones y brindar información completa sobre la historia médica, el paciente y el equipo médico pueden trabajar juntos para lograr una experiencia

Seguridad en la Anestesia en Cirugía Plástica

La seguridad en la administración de la anestesia es una prioridad fundamental en cualquier procedimiento quirúrgico, incluyendo la cirugía plástica. Tanto el cirujano plástico como el anestesiólogo deben trabajar en estrecha colaboración para garantizar la seguridad y el bienestar del paciente. A continuación, se presentan algunas consideraciones importantes para mantener la seguridad en la anestesia en cirugía plástica:

Evaluación Preoperatoria Completa: Antes de la cirugía, se realiza una evaluación preoperatoria exhaustiva para identificar cualquier factor de riesgo o condición médica que pueda influir en la elección y administración de la anestesia. Esto incluye la revisión de la historia clínica

del paciente, los resultados de los exámenes preoperatorios y las pruebas diagnósticas pertinentes.(6)

Monitorización Continua: Durante la cirugía plástica, se lleva a cabo una monitorización continua para evaluar y mantener la estabilidad del paciente. Esto incluye la monitorización de los signos vitales como la frecuencia cardíaca, la presión arterial, la saturación de oxígeno y la actividad eléctrica del corazón (electrocardiograma). También se pueden monitorizar otros parámetros como la concentración de dióxido de carbono exhalado y la temperatura corporal.

Medicamentos y Equipos de Emergencia: El equipo médico debe estar preparado para manejar cualquier emergencia que pueda surgir durante la anestesia. Esto implica contar con medicamentos y equipos de emergencia adecuados, como medicamentos para revertir los efectos de la anestesia, dispositivos de vía aérea avanzada y equipos de resucitación cardiopulmonar.(6)

Cuidado de la Vía Aérea: La vía aérea del paciente debe ser protegida y asegurada adecuadamente durante la anestesia. Esto puede incluir la intubación endotraqueal o el uso de una mascarilla laríngea para garantizar una adecuada ventilación y oxigenación.(6)

Dosificación Precisa de Medicamentos: La administración de medicamentos anestésicos debe realizarse con precisión y siguiendo las dosis recomendadas. El anestesiólogo evalúa las necesidades individuales del paciente y ajusta las dosis según sea necesario, considerando factores como la edad, el peso y la respuesta del paciente.(6)

Comunicación y Trabajo en Equipo: La comunicación efectiva y el trabajo en equipo entre el cirujano plástico, el anestesiólogo y el resto del equipo médico son cruciales para mantener la seguridad durante la anestesia. Todos los miembros del equipo deben estar informados sobre el estado del paciente y colaborar en la toma de decisiones.(6)

Actualización Continua y Cumplimiento de Protocolos: Los profesionales médicos deben mantenerse actualizados con los avances en anestesiología y seguir los protocolos establecidos para garantizar la seguridad del paciente. Esto implica estar al tanto de las mejores prácticas, las directrices de seguridad y participar en programas de educación continua.

Prevención de Infecciones: Se deben seguir estrictas medidas de control de infecciones durante la administración de la anestesia en cirugía plástica. Esto incluye el lavado adecuado de manos, el uso de barreras estériles, la desinfección de equipos y superficies, y el manejo adecuado de los materiales utilizados.(6)

Capacidades de Resucitación y Soporte Vital: El equipo médico debe estar capacitado en técnicas de resucitación cardiopulmonar (RCP) y en el manejo de situaciones de emergencia. La disponibilidad y el conocimiento sobre el uso de equipos de soporte vital, como desfibriladores y dispositivos de ventilación, son fundamentales para

responder de manera rápida y efectiva ante cualquier complicación.(6)

Comunicación con el paciente: Es esencial que el equipo médico se comunique claramente con el paciente antes, durante y después de la anestesia. Esto incluye informar al paciente sobre los riesgos y beneficios de la anestesia, responder a sus preguntas y proporcionar instrucciones postoperatorias claras.

Registro y Documentación Precisa: Se debe llevar un registro detallado de todos los aspectos relacionados con la anestesia, incluyendo los medicamentos administrados, las dosis utilizadas, los eventos relevantes durante la cirugía y cualquier complicación o reacción adversa. La documentación precisa es esencial para la continuidad de la atención y para futuras referencias médicas.

Evaluar y Mejorar la Calidad: Los equipos médicos y los centros quirúrgicos deben establecer programas de evaluación y mejora de la calidad para revisar y analizar

los resultados de la anestesia en cirugía plástica. Esto incluye la revisión de incidentes, el análisis de resultados y la implementación de medidas correctivas para optimizar la seguridad y los resultados de los pacientes.

La seguridad en la anestesia en cirugía plástica es una responsabilidad compartida entre el cirujano plástico, el anestesiólogo, el equipo médico y el centro quirúrgico en general. Al seguir los protocolos y las mejores prácticas, y mantener una comunicación efectiva y un enfoque centrado en el paciente, se puede garantizar un entorno seguro y satisfactorio para los pacientes que se someten a cirugía plástica

Anestesia y Manejo del Dolor Postoperatorio en Cirugía Plástica

El manejo adecuado del dolor postoperatorio es de vital importancia en la cirugía plástica para asegurar el bienestar y la comodidad del paciente durante la recuperación. La anestesia desempeña un papel crucial en el control del dolor, tanto durante la cirugía como en el período postoperatorio. A continuación, se presentan

aspectos importantes relacionados con la anestesia y el manejo del dolor postoperatorio en cirugía plástica:

Anestesia Intraoperatoria: Durante la cirugía plástica, la anestesia tiene como objetivo principal bloquear la sensación de dolor. Dependiendo del tipo y la extensión de la cirugía, se utilizan diferentes técnicas anestésicas, como la anestesia local, regional o general. El anestesiólogo administra medicamentos específicos para adormecer la zona quirúrgica y mantener al paciente en un estado de analgesia y sedación adecuados.(7)

Medicamentos Analgésicos: Después de la cirugía, se pueden prescribir medicamentos analgésicos para controlar el dolor. Estos pueden incluir analgésicos orales, como los opioides, o medicamentos antiinflamatorios no esteroideos (AINEs). La elección del medicamento y la dosis dependen de varios factores, como la intensidad del dolor, la respuesta individual del paciente y las consideraciones médicas específicas.

Bloqueo Regional de Nervios: En ciertos procedimientos de cirugía plástica, se puede utilizar un bloqueo regional de nervios para el manejo del dolor postoperatorio. Esta técnica consiste en la inyección de anestésicos locales alrededor de los nervios periféricos para bloquear la transmisión del dolor en una región específica. Los bloqueos de nervios pueden proporcionar un alivio prolongado del dolor y reducir la necesidad de analgésicos sistémicos.(8)

Técnicas de Anestesia Regional Continúa: En casos selectos, se pueden utilizar técnicas de anestesia regional continua, como la anestesia epidural o el bloqueo de nervios periféricos prolongado, para el manejo del dolor postoperatorio. Estas técnicas implican la inserción de catéteres que permiten la administración continua de anestésicos locales en el área afectada, brindando un alivio prolongado del dolor.

Métodos No Farmacológicos: Además de los medicamentos, se pueden utilizar métodos no farmacológicos para el manejo del dolor postoperatorio

en cirugía plástica. Estos pueden incluir técnicas de relajación, terapia de frío o calor, acupuntura, fisioterapia y otras terapias complementarias. Estas opciones pueden ayudar a reducir la necesidad de medicamentos analgésicos y mejorar la comodidad del paciente.(9)(10)(11)

Educación y Expectativas del Paciente: Es esencial proporcionar al paciente una educación adecuada sobre el manejo del dolor postoperatorio y establecer expectativas realistas. Se deben proporcionar instrucciones claras sobre la administración de medicamentos analgésicos, los efectos secundarios posibles(12)

A continuación, se presenta una tabla sobre la anestesia y el manejo del dolor postoperatorio en cirugía plástica:

Aspecto	Descripción
Anestesia intraoperatoria	Administración de anestesia local, regional o general durante la cirugía plástica para bloquear la sensación de dolor y mantener al paciente en un

	estado de analgesia y sedación adecuados.
Medicamentos analgésicos	Prescripción de analgésicos orales, como opioides o AINEs, para controlar el dolor después de la cirugía plástica.
Bloqueo regional de nervios	Inyección de anestésicos locales alrededor de los nervios periféricos para bloquear la transmisión del dolor en una región específica.
Técnicas de anestesia regional continua	Uso de técnicas como la anestesia epidural o el bloqueo de nervios periféricos prolongado con catéteres para administrar anestésicos locales de forma continua.
Métodos no farmacológicos	Utilización de técnicas de relajación, terapia de frío o calor, acupuntura, fisioterapia y otras terapias complementarias para el manejo del dolor postoperatorio.
Educación y expectativas del paciente	Proporcionar al paciente una educación adecuada sobre el manejo del dolor postoperatorio, instrucciones claras sobre la administración de medicamentos y expectativas realistas.

Es importante tener en cuenta que la elección de las técnicas y medicamentos utilizados en la anestesia y el manejo del dolor postoperatorio puede variar según las características del paciente, el tipo de cirugía plástica y las preferencias del cirujano y el anesthesiólogo. Por lo tanto, es fundamental una evaluación individualizada y una comunicación abierta entre el equipo médico y el paciente para garantizar un manejo adecuado del dolor y una recuperación exitosa.(13)

Bibliografía

1. Abi-Rafeh, Jad et al. “Nerve Blocks in Breast Plastic Surgery: Outcomes, Complications, and Comparative Efficacy.” *Plastic and reconstructive surgery* vol. 150,1 (2022): 1e-12e. doi:10.1097/PRS.00000000000009253
2. Greenidge, Evonne et al. “Global Anesthesia in Oral and Maxillofacial Surgery.” *Oral and maxillofacial surgery clinics of North America* vol. 32,3 (2020): 427-436. doi:10.1016/j.coms.2020.04.004
3. Osman, Brian M, and Fred E Shapiro. “Safe anesthesia for office-based plastic surgery: Proceedings from the PRS Korea 2018 meeting in Seoul, Korea.” *Archives of plastic surgery* vol. 46,3 (2019): 189-197. doi:10.5999/aps.2018.01473

4. Van Wicklin, Sharon Ann. “Regional Anesthesia for Breast and Abdominal Plastic Surgery.” *Plastic and aesthetic nursing* vol. 42,2 (2022): 54-55. doi:10.1097/PSN.0000000000000434
5. Ahn, Seung Ki, and Hwan Jun Choi. “Complication After PDO Threads Lift.” *The Journal of craniofacial surgery* vol. 30,5 (2019): e467-e469. doi:10.1097/SCS.00000000000005644
6. Masterton, Gary, and Cyrus Talwar. “WALANT in plastic surgery trauma - why wait?.” *Journal of plastic, reconstructive & aesthetic surgery : JPRAS* vol. 74,6 (2021): 1355-1401. doi:10.1016/j.bjps.2020.11.023
7. Kim, Hun et al. “Usage of Epinephrine Mixed With Lidocaine in Plastic Surgery.” *The Journal of craniofacial surgery* vol. 31,3 (2020): 791-793. doi:10.1097/SCS.00000000000006156
8. Cha, Han Gyu et al. “Appropriate Prophylactic Antibiotic Use in Clean Wound Surgery Under Local Anesthesia.” *Journal of Korean medical science* vol. 34,17 e135. 6 May. 2019, doi:10.3346/jkms.2019.34.e135
9. Mohan, Amitabh et al. “Use of Tumescence Anesthesia in Surgical Excision of Gynecomastia.” *Surgical innovation* vol. 29,1 (2022): 22-26. doi:10.1177/15533506211008076
10. Prabhu, Neetin et al. “Patient Safety Initiatives in Cosmetic Breast Surgery: A Systematic Review.” *Journal of plastic, reconstructive & aesthetic surgery : JPRAS* vol. 75,11 (2022): 4180-4190. doi:10.1016/j.bjps.2022.06.099
11. Matsumoto, Yu et al. “Anesthesia and surgery induce a functional decrease in excitatory synaptic transmission in

- prefrontal cortex neurons, and intraoperative administration of dexmedetomidine does not elicit the synaptic dysfunction.” *Biochemical and biophysical research communications* vol. 572 (2021): 27-34. doi:10.1016/j.bbrc.2021.07.065
12. Campbell, Christopher Alexander et al. “Plastic Surgery Medical Tourism in Colombia: A Review of 658 International Patients and 1,796 Cosmetic Surgery Procedures.” *Plastic and reconstructive surgery. Global open* vol. 7,5 e2233. 16 May. 2019, doi:10.1097/GOX.0000000000002233
 13. Weisberger, Joseph S et al. “Utility of Regional Anesthesia in Extremity Reconstruction.” *Journal of reconstructive microsurgery* vol. 36,1 (2020): 53-58. doi:10.1055/s-0039-1694741

Cirugía Reconstructiva para Defectos Congénitos y Traumáticos

Ana Belén Cuadra Cabrera

Médico por la Universidad de Guayaquil
Profesión Libre en Ejercicio

Introducción

La cirugía reconstructiva es una rama especializada de la cirugía plástica que se centra en la reparación y restauración de la función y la apariencia de áreas del cuerpo afectadas por defectos congénitos y lesiones traumáticas (1). La cirugía reconstructiva es esencial para mejorar la calidad de vida de los pacientes, ya que permite abordar problemas funcionales y estéticos derivados de estas afecciones (2). Este artículo tiene como objetivo proporcionar una visión general de la cirugía reconstructiva en defectos congénitos y traumáticos, discutir las técnicas quirúrgicas actuales y explorar las perspectivas futuras en este campo.

Defectos congénitos y su impacto en la calidad de vida

Los defectos congénitos son anomalías estructurales o funcionales presentes en el nacimiento que pueden afectar a diferentes áreas del cuerpo, como el rostro, las extremidades y el tronco (3). Algunos de los defectos congénitos más comunes que requieren cirugía reconstructiva incluyen el labio y paladar hendido,

deformidades craneofaciales y malformaciones de las extremidades (4). Estos defectos pueden tener un impacto significativo en la función y la apariencia, afectando la calidad de vida de los pacientes (5). La evaluación y el diagnóstico de los defectos congénitos son esenciales para planificar el tratamiento quirúrgico adecuado. (6)

Lesiones traumáticas y sus implicaciones

Las lesiones traumáticas pueden ocurrir debido a accidentes, violencia, quemaduras o enfermedades y pueden afectar a cualquier parte del cuerpo (7). Estas lesiones pueden resultar en pérdida de tejido, cicatrices y deformidades, lo que afecta la función y la apariencia del área afectada (8). La evaluación y el diagnóstico de las lesiones traumáticas son fundamentales para determinar el enfoque de tratamiento quirúrgico más adecuado. (9)

Técnicas quirúrgicas en cirugía reconstructiva

La cirugía reconstructiva emplea diversas técnicas para reparar y restaurar las áreas afectadas del cuerpo. Estas técnicas incluyen colgajos locales, regionales y libres,

que son segmentos de tejido que se trasladan desde una parte del cuerpo a otra para cubrir defectos (10). Los injertos de piel, cartílago y hueso también se utilizan para reemplazar tejidos perdidos o dañados (11). Además, los expansores tisulares y las faloplastias pueden emplearse para mejorar la apariencia y la función de áreas reconstruidas (12). La microcirugía y las técnicas de anastomosis vascular y nerviosa también son cruciales en la cirugía reconstructiva, especialmente en la transferencia de colgajos libres (13). Las innovaciones y avances en técnicas quirúrgicas continúan mejorando los resultados en la cirugía reconstructiva. (14)

Tabla 1: Técnicas quirúrgicas en cirugía reconstructiva

Técnica quirúrgica	Descripción	Aplicaciones comunes
Colgajos locales	Segmentos de tejido cercanos al defecto que se movilizan para cubrirlo	Reconstrucción facial, úlceras por presión

Colgajos regionales	Segmentos de tejido más alejados del defecto, con suministro de sangre intacto	Reconstrucción de senos, reconstrucción de extremidades
Colgajos libres	Segmentos de tejido transferidos desde una parte del cuerpo a otra, con anastomosis vascular	Reconstrucción de cabeza y cuello, reconstrucción de extremidades
Injertos de piel	Transferencia de piel de una parte del cuerpo a otra sin suministro de sangre	Quemaduras, cobertura de heridas
Injertos de cartílago y hueso	Transferencia de cartílago o hueso de una parte del cuerpo a otra	Reconstrucción nasal, reconstrucción de mandíbula
Expansores tisulares	Dispositivos implantados que se inflan gradualmente para estirar la piel circundante	Reconstrucción de senos, reparación de cicatrices
Faloplastias	Uso de materiales sintéticos o biológicos para	Reconstrucción craneofacial,

	reemplazar o apoyar tejidos dañados	reparación de defectos óseos
Microcirugía	Técnicas quirúrgicas que utilizan microscopios para realizar anastomosis vascular y nerviosa	Transferencia de colgajos libres, reconstrucción de nervios

Esta tabla resume algunas de las técnicas quirúrgicas más comunes en cirugía reconstructiva, junto con sus descripciones y aplicaciones típicas. Es importante tener en cuenta que estas técnicas a menudo se combinan y modifican según las necesidades específicas del paciente y la experiencia del cirujano.

Cirugía reconstructiva en defectos congénitos específicos

La cirugía reconstructiva para el labio y paladar hendido implica múltiples etapas, incluida la reparación primaria del labio y el paladar, seguida de intervenciones secundarias para mejorar la apariencia, la función y el habla. (15)

La cirugía craneofacial puede incluir la reconstrucción ósea y el avance de huesos faciales para tratar deformidades craneofaciales, como la craneosinostosis y las malformaciones de las órbitas. (16)

La cirugía reconstructiva en malformaciones de las extremidades puede abordar problemas como la sindactilia, la braquidactilia y las deformidades del pulgar, utilizando técnicas como la separación de dedos, el alargamiento óseo y la reconstrucción del pulgar. (17)

Tabla 2: Cirugía reconstructiva en defectos congénitos específicos

Defecto congénito	Descripción	Técnicas quirúrgicas comunes
Labio leporino y paladar hendido	Apertura en el labio y/o paladar debido a un desarrollo anormal durante el embarazo	Reparación del labio leporino, reparación del paladar hendido
Craneosinostosis	Fusión prematura de las suturas craneales en bebés, lo que afecta el	Craniectomía, remodelación craneal, expansión craneal

	crecimiento y forma del cráneo	
Microtia	Desarrollo anormal de la oreja externa, a menudo acompañado de problemas auditivos	Reconstrucción del pabellón auricular, implantes auditivos
Sindactilia	Fusión congénita de dos o más dedos de manos o pies	Liberación de dedos, injertos de piel, reconstrucción ósea
Fisuras faciales	Grietas o hendiduras en la cara debido a un desarrollo anormal durante el embarazo	Reparación de fisuras, injertos de hueso, colgajos locales
Deformidades de la mano y pie	Deformidades en manos y pies, como ausencia de dedos, dedos adicionales o malformaciones óseas	Amputación de dedos adicionales, reconstrucción de dedos faltantes, reconstrucción ósea
Deformidades del tórax y pared abdominal	Anomalías en el tórax y la pared abdominal, como	Corrección del pectus excavatum, reparación de la pared abdominal

	pectus excavatum y onfalocele	
--	-------------------------------	--

Cirugía reconstructiva en lesiones traumáticas específicas

La cirugía reconstructiva en lesiones traumáticas faciales puede implicar la reparación de fracturas óseas, la reconstrucción de partes blandas y la corrección de cicatrices (18). En lesiones traumáticas de las extremidades, la cirugía reconstructiva puede incluir la reparación de nervios y vasos sanguíneos, la reconstrucción ósea y la cobertura de partes blandas (19). Las quemaduras graves pueden requerir tratamiento con injertos de piel, colgajos y técnicas de liberación de contracturas para mejorar la función y la apariencia. (20)

Tabla 3: Cirugía reconstructiva en lesiones traumáticas específicas

Lesión traumática	Descripción	Técnicas quirúrgicas comunes
-------------------	-------------	------------------------------

Fracturas faciales	Roturas de los huesos de la cara causadas por trauma	Fijación interna, reconstrucción ósea, injertos de hueso
Quemaduras	Lesiones de la piel causadas por calor, químicos, electricidad o radiación	Desbridamiento, injertos de piel, colgajos de piel, expansión tisular
Lesiones de mano y dedos	Lesiones traumáticas en manos y dedos, incluyendo fracturas, dislocaciones y amputaciones	Fijación interna, reconstrucción ósea, transferencia de dedos, injertos de piel
Lesiones de pie y tobillo	Lesiones traumáticas en pies y tobillos, incluyendo fracturas, dislocaciones y amputaciones	Fijación interna, reconstrucción ósea, transferencia de dedos, injertos de piel
Lesiones de partes blandas	Daño a músculos, ligamentos, tendones y otros tejidos blandos	Reparación de tejidos, injertos de piel, colgajos de piel, expansión tisular

Lesiones de nervios periféricos	Daño a los nervios fuera del cerebro y la médula espinal	Reparación de nervios, injertos de nervios, transferencias de tendones
Lesiones de vasos sanguíneos y linfáticos	Daño a arterias, venas y vasos linfáticos	Reparación vascular, injertos de vasos, derivaciones arteriovenosas

Perspectivas futuras y avances en cirugía reconstructiva

Los avances en cirugía reconstructiva incluyen la incorporación de tecnologías de vanguardia, como la bioimpresión 3D, la ingeniería de tejidos y la terapia celular (21). Estas innovaciones tienen el potencial de mejorar la calidad de los resultados quirúrgicos y reducir la morbilidad asociada con los procedimientos de reconstrucción (22). Además, la investigación en técnicas quirúrgicas menos invasivas y la optimización de los protocolos de tratamiento también pueden contribuir a mejores resultados para los pacientes. (23)

Bibliografía

1. Vélez-Benítez E. The difference of a plastic surgeon. *Cirugía Plástica*. 2022. Disponible en: medigraphic.com
2. Miranda Lozada JC. Resultados clínicos y funcionales en pacientes con cirugía reconstructiva en maxilares mediante Prótesis híbrida con técnica 3D. ri.uaemex.mx
3. León DCN, Flórez GLM, et al. Caracterización de defectos óseos craneofaciales con software de reconstrucción tridimensional y tecnología CAD/CAM. *Ciencia e Innovación*. 2021. Disponible en: revistas.unisimon.edu.co
4. Pacheco DEG, Velasco JMB, Mendoza FIL, et al. Cirugía reconstructiva de manos. manejo y complicaciones. *RECIMUNDO*. 2022. Disponible en: recimundo.com
5. Yahima GB, Abel MZI, et al. Lipoinjerto con plasma rico en plaquetas para tratamiento de asimetrías faciales. Presentación de un caso. *Cirugía Plástica Santísima Trinidad*. 2020. Disponible en: cirplasantisspirititus2020.sld.cu
6. Colvée CB, Barquín MT, Llano SM, García CM. Un "quebradero de cabeza": cuándo sospechar y cómo diagnosticar fístulas de LCR mediante TC y RM convencional. *Seram*. 2022. Disponible en: piper.espacio-seram.com
7. Navarro DM. Reconstrucción postraumática de una pérdida parcial auricular. *Revista Cubana de Estomatología*. 2019. Disponible en: redalyc.org
8. Echavarría AP, López GP, Mesa MCM, et al. Reconstrucción parcial del pabellón auricular por herida traumática

- contundente. *Revista de Otorrinolaringología y Cirugía de Cabeza y Cuello*. 2022. Disponible en: revotorrino.sld.cu
9. Valenzuela FJL, Cáceres SER, Alvarado PCC, et al. Nuevas tendencias en la cirugía plástica reconstructiva. RECIAMUC. 2020. Disponible en: reciamuc.com
 10. Magaña FG, Hidalgo HM, Ugalde FA, et al. Reconstrucción labial inferior con colgajo de Karapandzic. *Revista Mexicana de Cirugía Bucal y Maxilofacial*. 2022. Disponible en: medigraphic.com
 11. Gobierno de la Ciudad Autónoma de Buenos Aires. Posgrado de la especialidad y de Cirugía Plástica. 2019.
 12. Sabando TDC, Bravo GND, Zevallos MZ, et al. Cirugía reconstructiva de cánceres de piel y tejidos blandos: Manejo y complicaciones. *Revista de la Investigación y Ciencia*. 2022. Disponible en: dialnet.unirioja.es
 13. Morales Navarro D. Reconstrucción postraumática de una pérdida parcial auricular. *Revista Cubana de Estomatología*. 2019. Disponible en: scielo.sld.cu
 14. Canto Vidal B, Gil Milá JD, Pérez García A, Gil Ojeda E, et al. Cirugía reparadora en el servicio de Cirugía Maxilofacial. Cienfuegos, 2015-2019. *MediSur*. 2020. Disponible en: scielo.sld.cu
 15. Canto Vidal B, González Manso BJ, Gil Milá JD. Resultados de la cirugía reconstructiva del pabellón auricular en Cienfuegos. *Medisur*. 2020. Disponible en: scielo.sld.cu

16. Vélez-Benítez E. La diferencia de un cirujano plástico. *Cirugía Plástica*. 2022. Disponible en: [medigraphic.com](https://www.medigraphic.com)
17. Navarro DM. Posttraumatic reconstruction of a partial ear loss. *Revista Cubana de Estomatología*. 2019. Disponible en: [medigraphic.com](https://www.medigraphic.com)
18. García Chávez M, Ramírez Tasé O, et al. Malformación arteriovenosa epicraneal compleja (aneurisma cirsoideo). Presentación de un caso y revisión de la literatura. *Multimed*. 2022. Disponible en: scielo.sld.cu
19. Sánchez Toledo UE. Uso del prototipaje en el tratamiento de reconstrucción por secuela de trauma en reborde orbitario derecho. Reporte de caso. 2022. Disponible en: cybertesis.unmsm.edu.pe
20. Blanco Moredo E, Collazo CV, et al. Caracterización de pacientes con deformidades faciales. *Revista Cubana de Estomatología*. 2021. Disponible en: scielo.sld.cu
21. Enríquez MEB, Rodríguez EEV, Robalino JDG, et al. Anestesia en cirugía reconstructiva y estética. *RECIAMUC*. 2022. Disponible en: reciamuc.com
22. Cedeño JB, Lau EVU, Amaro AT, Martín SV, et al. Efectividad de la reconstrucción de la oreja con cartílago costal en el tratamiento de microtías. *Revista Cubana de Cirugía*. 2023. Disponible en: revcirugia.sld.cu
23. Jaramillo del Río AE, Noreña Atehortua JC, et al. Propuesta de manejo en reconstrucción microquirúrgica maxilar: serie de

casos. Cirugía Plástica Ibero-Latinoamericana. 2020.

Disponible en: scielo.isciii.es

Complicaciones y Manejo de Emergencias en Cirugía Plástica

David Sebastián Tapia Mena

Médico General por la Universidad Central del
Ecuador

Magíster en Salud Ocupacional y Prevención de
Riesgos Laborales

Hospital General Docente de Calderón

Introducción

La cirugía plástica es una especialidad en constante evolución que abarca tanto procedimientos reconstructivos como estéticos. A pesar de los avances significativos en las técnicas quirúrgicas, los materiales utilizados y los métodos de anestesia, la realidad es que no existe un procedimiento quirúrgico exento de posibles complicaciones. Este hecho subraya la importancia de que los médicos estén bien preparados para identificar, prevenir y manejar estas situaciones adversas de manera oportuna y efectiva.

Las complicaciones en cirugía plástica pueden variar desde casos menores hasta situaciones que amenazan la vida del paciente. Se pueden categorizar en intraoperatorias, postoperatorias tempranas y postoperatorias tardías, cada una con sus propios desafíos en términos de diagnóstico y manejo.(1) El impacto de estas complicaciones puede ser significativo, pudiendo afectar la salud del paciente, la funcionalidad del área quirúrgica y los resultados estéticos, así como

dar lugar a demandas legales y a una disminución en la confianza del paciente.

Según diversos estudios, la prevalencia de complicaciones en la cirugía plástica puede variar significativamente dependiendo de factores como el tipo de procedimiento, la salud general del paciente, la técnica quirúrgica utilizada, la habilidad del cirujano y el cuidado postoperatorio. Por ello, es esencial que los médicos estén bien versados en las complicaciones potenciales asociadas con los procedimientos que realizan y estén preparados para manejarlas.

Este artículo tiene como objetivo proporcionar una visión integral de las complicaciones y el manejo de emergencias en cirugía plástica. Se revisarán tanto las complicaciones médicas como las estéticas, y se proporcionarán pautas para su prevención, identificación y tratamiento. La información proporcionada está destinada a reforzar el conocimiento y las habilidades de los médicos en este campo, con el fin de mejorar la seguridad del paciente y los resultados quirúrgicos.

Evaluación Preoperatoria y Riesgo de Complicaciones

La evaluación preoperatoria juega un papel crucial en la cirugía plástica para identificar cualquier riesgo potencial de complicaciones. Este proceso incluye un examen físico completo, una evaluación psicológica, y una revisión exhaustiva de la historia médica del paciente, lo cual permite un análisis cuidadoso de factores de riesgo que pueden influir en el resultado del procedimiento.(2)

Importancia de la Evaluación Preoperatoria

Una adecuada evaluación preoperatoria es esencial para planificar la cirugía, minimizar los riesgos y garantizar el bienestar del paciente. Una comunicación efectiva con el paciente también permite manejar las expectativas y asegurar una comprensión clara de los posibles resultados y riesgos.

Identificación de Factores de Riesgo

Dentro de los factores de riesgo relevantes se incluyen las comorbilidades médicas como diabetes, hipertensión,

obesidad, enfermedad cardíaca y tabaquismo. Los pacientes con estos problemas médicos pueden tener un mayor riesgo de complicaciones postoperatorias como infecciones, cicatrización deficiente, trombosis venosa profunda y complicaciones pulmonares.(3)

Asimismo, es vital considerar factores psicológicos como el estrés, la ansiedad y los trastornos del estado de ánimo, ya que estos pueden afectar la recuperación del paciente, su satisfacción con los resultados y su capacidad para seguir las instrucciones postoperatorias.

Planificación y Manejo Preoperatorio de Pacientes de Alto Riesgo

En pacientes con factores de riesgo identificados, se deben tomar medidas para minimizar la posibilidad de complicaciones. Esto puede incluir la optimización del control de las enfermedades crónicas, la cesación del tabaquismo, la pérdida de peso en caso de obesidad, y la derivación a un especialista si es necesario.(4) En casos de alto riesgo, puede ser prudente reconsiderar la elegibilidad del paciente para la cirugía plástica.

La evaluación preoperatoria es una parte vital del proceso quirúrgico. Con una comprensión profunda de los riesgos potenciales, los cirujanos pueden tomar decisiones informadas y trabajar proactivamente para prevenir complicaciones, mejorando así la seguridad y los resultados para sus pacientes.

Complicaciones Intraoperatorias

Las complicaciones intraoperatorias son aquellas que ocurren durante la realización del procedimiento quirúrgico. Aunque se pueden minimizar mediante técnicas quirúrgicas meticulosas, un conocimiento profundo de la anatomía y una preparación adecuada, sigue siendo esencial conocer y estar preparado para manejar estas situaciones adversas.

Hemorragia

La hemorragia es una de las complicaciones más comunes durante la cirugía. El manejo inmediato incluye la identificación y el control de la fuente de sangrado, que a menudo se realiza mediante suturas, clips

quirúrgicos, o electrocauterio. En algunos casos, puede ser necesario un taponamiento temporal para controlar la hemorragia mientras se prepara al paciente para una revisión quirúrgica.(5) La prevención es clave y se logra mediante una técnica quirúrgica cuidadosa y la coagulación de los vasos sanguíneos durante la cirugía.

Lesiones de Nervios

Las lesiones de los nervios pueden ocurrir durante cualquier procedimiento quirúrgico y pueden resultar en dolor, disfunción motora o alteración sensorial. El conocimiento preciso de la anatomía local es la mejor prevención. Si se produce una lesión nerviosa, la reparación inmediata o diferida puede ser necesaria dependiendo de la situación.

Complicaciones Anestésicas

Las complicaciones anestésicas pueden variar desde reacciones leves hasta situaciones que amenazan la vida, como la hipertermia maligna o la anafilaxia. Es esencial contar con un equipo de anestesia bien capacitado que pueda identificar y tratar estas complicaciones de manera

rápida y efectiva. La evaluación preoperatoria, incluyendo el historial médico y las alergias del paciente, también juega un papel crucial en la prevención de las complicaciones anestésicas.(6)

En resumen, aunque las complicaciones intraoperatorias pueden ser desafiantes, una sólida preparación preoperatoria, la atención a los detalles técnicos, y un equipo quirúrgico bien coordinado pueden ayudar a minimizar estos riesgos y a manejar eficazmente cualquier complicación que surja.

Complicaciones Postoperatorias Tempranas

Las complicaciones postoperatorias tempranas son aquellas que se desarrollan poco después de la cirugía, generalmente dentro de los primeros días o semanas. Son importantes para los cirujanos plásticos, ya que un reconocimiento y manejo temprano de estas complicaciones puede tener un impacto significativo en los resultados a largo plazo.

Infecciones

Las infecciones son una complicación común después de cualquier procedimiento quirúrgico. Pueden presentarse como enrojecimiento, hinchazón, calor, dolor y posiblemente fiebre. El manejo incluye el uso de antibióticos y, en algunos casos, puede ser necesario drenar el área infectada(7). La prevención se basa en técnicas quirúrgicas estériles y, en algunos casos, en la profilaxis con antibióticos.

Seromas y Hematomas

Los seromas (acumulación de líquido seroso) y los hematomas (acumulación de sangre) pueden desarrollarse en el sitio de la cirugía. Ambos pueden requerir drenaje. Para prevenirlos, se puede utilizar una técnica quirúrgica meticulosa para controlar el sangrado, y en algunos casos se utilizan drenajes postoperatorios.

Trombosis Venosa Profunda y Embolismo Pulmonar

Estas son complicaciones graves que pueden ser potencialmente mortales. Los signos de trombosis venosa profunda incluyen dolor, hinchazón y

enrojecimiento en una pierna. El embolismo pulmonar puede presentarse con dificultad para respirar, dolor torácico y/o colapso. Ambas condiciones requieren atención médica urgente y tratamiento con anticoagulantes.(8) Para prevenirlas, se utilizan medidas como la movilización temprana, la hidratación adecuada y, en algunos casos, la profilaxis con medicamentos anticoagulantes.

La detección temprana y el manejo adecuado de estas complicaciones pueden minimizar su impacto en la salud del paciente y en los resultados a largo plazo. Por ello, es vital que los médicos estén atentos a estas posibles complicaciones y las manejen de manera proactiva.

Complicaciones Postoperatorias Tardías

Las complicaciones postoperatorias tardías son aquellas que surgen días, semanas o incluso meses después de la cirugía plástica. Pueden ser consecuencia directa de la operación o surgir debido a factores de curación individual o manejo postoperatorio.

Dehiscencia de la Herida y Necrosis Cutánea

La dehiscencia de la herida es la separación de los bordes de una herida cerrada. Puede ocurrir debido a la infección, la tensión excesiva en la herida, o la mala nutrición. Por otro lado, la necrosis cutánea es la muerte de las células de la piel en el área quirúrgica, a menudo debido a un suministro de sangre inadecuado. Ambas complicaciones pueden requerir tratamiento adicional, que puede variar desde curas locales hasta intervenciones quirúrgicas.

Asimetría y Cicatrización Anormal

La asimetría y la cicatrización anormal, como las cicatrices hipertróficas o queloides, pueden surgir después de la cirugía plástica. Estos problemas pueden ser estéticamente desagradables y requerir un manejo adicional, que puede incluir inyecciones de corticosteroides, terapia con láser o, en casos extremos, cirugía de revisión.

Capsulitis Descontracturante en Implantes Mamarios

La capsulitis descontracturante es una complicación específica de los implantes mamarios, que se caracteriza por la formación de una cápsula fibrosa alrededor del implante, lo que puede hacer que el seno se sienta duro y puede causar deformidad o dolor.(9) El tratamiento puede incluir fisioterapia, medicamentos, o cirugía para eliminar la cápsula.

El manejo de las complicaciones postoperatorias tardías requiere una combinación de paciencia, comunicación efectiva con el paciente y habilidades clínicas. Reconocer los signos tempranos de estas complicaciones y abordarlas de manera proactiva puede mejorar significativamente los resultados a largo plazo y la satisfacción del paciente.

Complicaciones Estéticas y su Manejo

La cirugía plástica busca mejorar la apariencia y la función, por lo que cualquier resultado que no cumpla con las expectativas del paciente puede considerarse una complicación. Las complicaciones estéticas pueden ser

particularmente desafiantes de manejar debido a su impacto emocional en el paciente.

Insatisfacción con los Resultados

La insatisfacción del paciente con los resultados es una de las complicaciones más comunes en la cirugía plástica. Para prevenirla, es vital establecer expectativas realistas durante las consultas preoperatorias y asegurarse de que el paciente comprenda los posibles resultados. Si un paciente está insatisfecho, puede ser necesario un manejo adicional, que puede variar desde la terapia de apoyo hasta la cirugía de revisión.(10)

Asimetría Postoperatoria

La asimetría puede ser una complicación particularmente visible y molesta después de la cirugía plástica. El manejo puede incluir la observación, ya que algunas asimetrías pueden mejorar con el tiempo, hasta la cirugía correctiva. La prevención es clave y se logra mediante una técnica quirúrgica meticulosa y la utilización de medidas intraoperatorias para evaluar la simetría.

Cicatrices Anormales

Las cicatrices anormales, como las queloides o las cicatrices hipertróficas, pueden ser estéticamente desagradables y potencialmente incómodas. El manejo puede incluir cremas o parches de silicona, inyecciones de corticosteroides, terapia con láser y, en algunos casos, cirugía de revisión.(11)

Cambios en la Sensibilidad

Los cambios en la sensibilidad de la piel, como el adormecimiento o la hipersensibilidad, pueden ocurrir después de la cirugía plástica y pueden ser perturbadores para el paciente. Aunque estos cambios suelen mejorar con el tiempo, la asesoría y el apoyo al paciente son vitales durante este proceso.

En conclusión, las complicaciones estéticas en la cirugía plástica requieren un manejo cuidadoso y considerado. La comunicación abierta y comprensiva con el paciente, el reconocimiento temprano de las complicaciones y la intervención adecuada pueden ayudar a mejorar la satisfacción del paciente y los resultados a largo plazo.

Manejo de Emergencias en Cirugía Plástica

A pesar de la meticulosa planificación y ejecución, las emergencias pueden surgir en cualquier momento durante o después de la cirugía plástica. Reconocer y tratar estas situaciones de manera efectiva es crucial para garantizar la seguridad del paciente.

Complicaciones Cardiovasculares y Respiratorias

Las complicaciones cardiovasculares y respiratorias son emergencias potencialmente mortales que pueden ocurrir durante o después de la cirugía. Estas pueden incluir el infarto de miocardio, la insuficiencia cardíaca, la arritmia, la trombosis venosa profunda, el embolismo pulmonar, y el neumotórax.(12) El reconocimiento temprano y el manejo de estas situaciones, en colaboración con anesthesiólogos y médicos internistas, es esencial.

Reacciones Anafilácticas

Las reacciones anafilácticas son una respuesta alérgica grave y potencialmente mortal que puede ocurrir en respuesta a medicamentos o materiales utilizados durante

la cirugía. Los signos incluyen urticaria, dificultad para respirar, hinchazón, vómitos y, en casos severos, shock. El manejo incluye la interrupción del agente ofensor, la administración de adrenalina y el soporte vital avanzado.

Hemorragia Masiva

Una hemorragia masiva puede llevar rápidamente a un shock hemorrágico, una condición potencialmente mortal. El manejo incluye la identificación y el control de la fuente del sangrado, así como la reposición de fluidos y, si es necesario, la transfusión de sangre.

Necrosis Cutánea y Sepsis

La necrosis cutánea y la sepsis son complicaciones graves que pueden desarrollarse después de la cirugía. Ambas condiciones pueden progresar rápidamente y requieren una identificación temprana y un manejo agresivo, que puede incluir la resección quirúrgica de los tejidos necróticos y la administración de antibióticos de amplio espectro.(13)

El manejo de emergencias en la cirugía plástica requiere un enfoque multidisciplinario, una respuesta rápida y decisiones médicas basadas en la evidencia. La formación continua y el mantenimiento de las habilidades en el manejo de emergencias es vital para todos los cirujanos plásticos.

Estrategias de Prevención de Complicaciones

La prevención de las complicaciones es una parte fundamental de la cirugía plástica. A continuación, se presentan algunas estrategias clave para prevenir las complicaciones antes, durante y después de la cirugía.

Evaluación y Optimización Preoperatoria

La evaluación preoperatoria es esencial para identificar a los pacientes que tienen un mayor riesgo de complicaciones. Esto incluye una evaluación detallada del historial médico, un examen físico y, en algunos casos, pruebas de laboratorio y consultas con otros especialistas. La optimización preoperatoria puede incluir la mejora del control de las enfermedades

crónicas, la cesación del tabaquismo y la promoción de una buena nutrición.(10)

Planificación y Técnica Quirúrgica Adecuadas

La planificación quirúrgica cuidadosa y una técnica quirúrgica adecuada son fundamentales para prevenir las complicaciones. Esto incluye la selección del procedimiento adecuado para cada paciente, una comprensión detallada de la anatomía, el uso de instrumentos y materiales de alta calidad y la aplicación de técnicas quirúrgicas probadas y efectivas.

Manejo Perioperatorio

El manejo perioperatorio puede desempeñar un papel clave en la prevención de las complicaciones. Esto puede incluir la administración de antibióticos profilácticos, la minimización del tiempo quirúrgico, el control efectivo del dolor y la promoción de la movilización temprana.

Seguimiento y Cuidado Postoperatorio

El seguimiento regular y el cuidado postoperatorio son cruciales para detectar y tratar las complicaciones

tempranas. Esto incluye el monitoreo de los signos de infección, la enseñanza sobre el cuidado de las heridas, el fomento de la actividad física adecuada y la atención a las preocupaciones emocionales o psicológicas de los pacientes.(12)

En resumen, la prevención de las complicaciones en la cirugía plástica requiere un enfoque integral y centrado en el paciente. Mediante la implementación de estrategias efectivas de prevención, los cirujanos pueden mejorar los resultados para los pacientes y minimizar el riesgo de complicaciones.

Bibliografía

1. Saavedra Soler, Hannell Stefania. "Descripción de las complicaciones presentadas en pacientes tratados con sutura intradérmica continua para el manejo de heridas traumáticas en cara. Experiencia con pacientes en el hospital Fundación Cardioinfantil año 2022." (2023).
2. Chávez-Serna, Enrique, et al. "Experiencia en el manejo de heridas por mordedura de perro en un hospital de tercer nivel de cirugía plástica y reconstructiva en México." *Cirugía y cirujanos* 87.5 (2019): 528-539.

3. Vélez-Benítez, Estela, et al. "Seguridad en la aplicación de rellenos faciales. Medicina basada en evidencia." *Cirugía Plástica* 29.1 (2020): 67-87.
4. Thomas, J Regan. "Emerging Trends, Techniques, and Technologies in Facial Plastic and Reconstructive Surgery." *Facial plastic surgery clinics of North America* vol. 27,3 (2019): xi. doi:10.1016/j.fsc.2019.04.011
5. Sampedro, Juan José Segura. "mHealth en la detección de complicaciones de heridas quirúrgicas." *Especial redes sociales y cirugía*: 63.
6. Bloom, Jason D. "Emerging Trends, Techniques, and Technologies in Facial Plastic and Reconstructive Surgery." *Facial plastic surgery clinics of North America* vol. 27,3 (2019): xiii-xiv. doi:10.1016/j.fsc.2019.04.010
7. Blank, Kory D, and Norman Y Otsuka. "Pediatric Pain Management in Plastic Surgery." *Clinics in plastic surgery* vol. 47,2 (2020): 215-219. doi:10.1016/j.cps.2020.01.001
8. Abi-Rafeh, Jad et al. "Nerve Blocks in Breast Plastic Surgery: Outcomes, Complications, and Comparative Efficacy." *Plastic and reconstructive surgery* vol. 150,1 (2022): 1e-12e. doi:10.1097/PRS.00000000000009253
9. Boson, Alexis L et al. "Evaluation of Variability in Operative Efficiency in Plastic Surgery Procedures." *Annals of plastic surgery* vol. 88,6 (2022): e13-e19. doi:10.1097/SAP.00000000000003096

10. Christie, Brian M et al. "Rethinking Global Health Education in Plastic Surgery Residency." *Plastic and reconstructive surgery*. Global open vol. 9,9 e3775. 22 Sep. 2021, doi:10.1097/GOX.0000000000003775
11. ALATORRE, DR ESTEBAN DE JESÚS. ESPECIALISTA EN CIRUGÍA PLÁSTICA Y RECONSTRUCTIVA. Diss. UNIVERSIDAD NACIONAL AUTÓNOMA DE MÉXICO, 2022.
12. Sandoval-Macías, Gabriel, et al. "Estudio epidemiológico de fracturas faciales en un centro de trauma de Latinoamérica." *Revista Trauma en América Latina*; jul-dic 11.1 (2021): 31-35.

Tratamiento Quirúrgico de la Neuralgia del Trigémino Mediante Técnicas de Neurocirugía y Cirugía Plástica

Katherin Elizabeth Viteri López

Médico por la Escuela Superior Politécnica de
Chimborazo

Servidor Público MSP Centro de Salud 14D05

TAISHA

Introducción

La neuralgia del trigémino (NT) es un trastorno neurológico caracterizado por episodios de dolor intenso en el territorio de las ramas del nervio trigémino (1). A pesar de que existen varias opciones de tratamiento conservador, como medicamentos anticonvulsivos y analgésicos (2), en algunos casos estos tratamientos pueden resultar ineficaces o presentar efectos secundarios intolerables (3). En estos casos, las intervenciones quirúrgicas pueden ser una solución más eficaz. Este artículo se centra en el tratamiento quirúrgico de la neuralgia del trigémino mediante técnicas de neurocirugía y cirugía plástica.

Epidemiología

La neuralgia del trigémino es una afección relativamente rara que afecta al nervio trigémino, uno de los principales nervios de la cara. La neuralgia del trigémino se caracteriza por episodios de dolor facial severo, que pueden ser debilitantes y afectar significativamente la calidad de vida de las personas afectadas. La epidemiología de la neuralgia del trigémino varía según

la población estudiada, pero hay algunas tendencias generales que se han observado en múltiples estudios.

Prevalencia e incidencia:

La prevalencia de la neuralgia del trigémino varía entre estudios, pero se estima que oscila entre 4 y 13 casos por cada 100,000 personas. La incidencia anual, o la cantidad de nuevos casos diagnosticados cada año, se estima en aproximadamente 12,5 casos por cada 100,000 personas.

Edad:

La neuralgia del trigémino es más común en personas mayores de 50 años, aunque puede afectar a individuos de cualquier edad. El riesgo de desarrollar la afección aumenta con la edad, y la mayoría de los casos se diagnostican en personas entre los 60 y 70 años.

Género

Las mujeres parecen tener un riesgo ligeramente mayor de desarrollar neuralgia del trigémino en comparación con los hombres. La razón de esta discrepancia no se

comprende completamente, pero puede estar relacionada con factores hormonales, anatómicos o de otro tipo.

Factores de riesgo:

Aunque la causa exacta de la neuralgia del trigémino no se conoce en muchos casos, se ha identificado que la compresión vascular del nervio trigémino es un factor de riesgo importante. Esta compresión puede ser causada por una arteria o vena anormalmente posicionada, que roza o presiona el nervio y provoca irritación. En algunos casos, la neuralgia del trigémino puede estar asociada con afecciones subyacentes, como esclerosis múltiple o tumores cerebrales, aunque esto es menos común.

Es importante tener en cuenta que la prevalencia e incidencia pueden variar según la población y la metodología de estudio utilizada. Además, la epidemiología de la neuralgia del trigémino puede verse afectada por factores como la conciencia y el acceso a la atención médica, que pueden influir en las tasas de diagnóstico y tratamiento.

Técnicas neuroquirúrgicas

1. **Descompresión microvascular (DMV):** Esta técnica quirúrgica busca aliviar la compresión del nervio trigémino causada por un vaso sanguíneo cercano (4). El cirujano realiza una pequeña apertura en el cráneo y separa el vaso sanguíneo del nervio utilizando un pequeño trozo de material sintético (5). La DMV tiene altas tasas de éxito y durabilidad (6), pero conlleva riesgos, como la posibilidad de daño nervioso o pérdida auditiva (7).

Procedimiento de DMV:

1. Preparación del paciente: Antes de la cirugía, el paciente es sometido a pruebas de diagnóstico, como imágenes por resonancia magnética (IRM) y angiografía por resonancia magnética (ARM), para determinar la relación entre el vaso sanguíneo y el nervio trigémino. Se administra anestesia general al paciente antes de comenzar el procedimiento quirúrgico.
2. Acceso al área quirúrgica: El cirujano realiza una incisión en la piel detrás de la oreja y realiza una

pequeña apertura en el cráneo (craneotomía) para acceder al cerebro y al nervio trigémino. Utilizando un microscopio quirúrgico, el cirujano identifica el vaso sanguíneo que está comprimiendo el nervio.

3. Descompresión del nervio: Una vez identificado el vaso sanguíneo, el cirujano coloca cuidadosamente una pequeña almohadilla o trozo de material sintético (como esponja de teflón) entre el nervio y el vaso sanguíneo. Esto evita la compresión y el roce del nervio, aliviando la irritación y el dolor.
4. Cierre y recuperación: El cirujano cierra el cráneo y sutura la incisión en la piel. Después de la cirugía, el paciente es trasladado a una unidad de cuidados intensivos o sala de recuperación para observación y manejo del dolor. La hospitalización suele durar de uno a varios días, dependiendo de la recuperación del paciente.

La DMV es un tratamiento efectivo y duradero para la neuralgia del trigémino, con una tasa de éxito que oscila entre el 70% y el 90%. Aunque es un procedimiento seguro en general, existen riesgos asociados, como

infección, sangrado, daño nervioso, pérdida auditiva y complicaciones relacionadas con la anestesia. La selección cuidadosa de los pacientes y la experiencia del cirujano son cruciales para minimizar estos riesgos y lograr resultados óptimos.

2. **Radiocirugía estereotáctica (Gamma Knife):** La radiocirugía estereotáctica es una técnica no invasiva que utiliza haces de radiación focalizada para tratar la raíz del nervio trigémino (8). Aunque es menos riesgosa que la DMV, puede tardar varias semanas o meses en proporcionar alivio y no siempre es efectiva a largo plazo (9).

Procedimiento de Gamma Knife:

1. Preparación del paciente: Antes del procedimiento, se realiza una resonancia magnética (IRM) o una tomografía computarizada (TC) del cerebro del paciente para determinar la ubicación exacta del área a tratar. A continuación, se coloca un marco estereotáctico en la cabeza del paciente, que se

utiliza para garantizar una orientación precisa durante el tratamiento.

2. Planificación del tratamiento: Utilizando las imágenes de la IRM o TC, el equipo médico desarrolla un plan de tratamiento personalizado que especifica la dosis de radiación, la localización y la orientación de los haces de radiación gamma.
3. Administración de la radiación: El paciente se coloca en la máquina de Gamma Knife, que consta de una fuente de cobalto-60 que emite haces de radiación gamma. Estos haces convergen en el área objetivo, entregando una dosis alta de radiación al nervio trigémino, mientras que los tejidos circundantes reciben una dosis mucho menor.
4. Finalización y seguimiento: El tratamiento de Gamma Knife generalmente se completa en una sola sesión, que dura entre 30 minutos y 2 horas, dependiendo del plan de tratamiento. Después del procedimiento, el paciente puede regresar a casa el mismo día o después de una breve observación. Se programan citas de seguimiento para evaluar la

efectividad del tratamiento y monitorear cualquier efecto secundario.

La radiocirugía estereotáctica con Gamma Knife puede ser una opción de tratamiento efectiva para la neuralgia del trigémino, especialmente para pacientes que no son candidatos para la cirugía o que prefieren un enfoque no invasivo. Si bien los efectos del tratamiento pueden tardar semanas o meses en manifestarse, muchos pacientes experimentan alivio significativo del dolor. Los riesgos asociados con Gamma Knife son generalmente bajos, pero pueden incluir enrojecimiento o hinchazón en el área tratada, fatiga, cefalea y, en casos raros, daño a los nervios circundantes.

Técnicas de cirugía plástica

1. **Inyección de toxina botulínica:** La inyección de toxina botulínica (Botox) en los músculos afectados por la neuralgia del trigémino puede proporcionar alivio temporal del dolor (10). Aunque no es una solución permanente, puede ser útil para pacientes

que no son candidatos para cirugía o que buscan una opción menos invasiva. (11)

La inyección de toxina botulínica, también conocida como Botox, es un tratamiento no quirúrgico utilizado para aliviar diversos tipos de dolor, incluida la neuralgia del trigémino. La toxina botulínica es una proteína producida por la bacteria *Clostridium botulinum*, que bloquea la liberación de acetilcolina, un neurotransmisor responsable de la contracción muscular y la transmisión del dolor. Al bloquear la señalización del dolor, la inyección de toxina botulínica puede proporcionar alivio temporal del dolor en pacientes con neuralgia del trigémino.

Procedimiento de inyección de toxina botulínica:

1. Evaluación del paciente: Antes del tratamiento, el médico evalúa al paciente y determina si la inyección de toxina botulínica es una opción adecuada. Se consideran factores como la gravedad del dolor, la tolerancia a los tratamientos previos y las condiciones médicas coexistentes.

2. Preparación del paciente: La piel en el área de inyección se limpia y se aplica un anestésico tópico o se administra un anestésico local para minimizar las molestias durante el procedimiento.
3. Inyección de la toxina: El médico inyecta una cantidad controlada de toxina botulínica en los puntos específicos a lo largo de las ramas del nervio trigémino. La cantidad y la ubicación de las inyecciones pueden variar según la situación clínica del paciente.
4. Recuperación y seguimiento: Después del procedimiento, el paciente puede experimentar una mejoría en el dolor en un plazo de una a dos semanas. El alivio del dolor suele durar de 3 a 6 meses, pero puede variar según el individuo. Las inyecciones de toxina botulínica se pueden repetir según sea necesario, aunque se recomienda un intervalo mínimo de 12 semanas entre los tratamientos para minimizar el riesgo de desarrollar resistencia a la toxina.

Las inyecciones de toxina botulínica generalmente son seguras y bien toleradas. Sin embargo, pueden ocurrir efectos secundarios, como dolor o hinchazón en el sitio de la inyección, debilidad muscular temporal y cefalea. En casos raros, la toxina puede propagarse a otras áreas del cuerpo, lo que puede causar síntomas sistémicos como debilidad muscular generalizada, dificultad para tragar y dificultad para respirar. Es importante que el procedimiento sea realizado por un médico experimentado para minimizar estos riesgos.

2. **Cirugía de liberación percutánea:** La cirugía de liberación percutánea implica la inserción de un electrodo a través de la piel hasta el nervio trigémino. El cirujano aplica radiofrecuencia o un globo para lesionar el nervio y bloquear las señales de dolor (12). Esta técnica es menos invasiva que la DMV, pero puede tener tasas de éxito y durabilidad menores. (13)

La cirugía de liberación percutánea es un conjunto de técnicas mínimamente invasivas utilizadas para tratar la

neuralgia del trigémino. Estos procedimientos implican la inserción de una aguja o un catéter a través de la piel para acceder al nervio trigémino y aplicar un tratamiento específico que busca aliviar el dolor. Algunos de los métodos más comunes de cirugía de liberación percutánea para la neuralgia del trigémino incluyen la compresión con balón percutáneo, la termocoagulación por radiofrecuencia y la rizotomía por glicerol.

- **Compresión con balón percutáneo:** En este procedimiento, se inserta un catéter con un balón en la punta a través de la piel y se guía hacia el nervio trigémino. Una vez en posición, el balón se infla para comprimir el nervio, lo que provoca daño controlado en las fibras nerviosas responsables del dolor.
- **Termocoagulación por radiofrecuencia:** La termocoagulación por radiofrecuencia implica la inserción de una aguja especial a través de la piel hasta el nervio trigémino. La punta de la aguja se calienta mediante corriente de radiofrecuencia, lo

que causa una lesión controlada en el nervio y bloquea la transmisión del dolor.

- **Rizotomía por glicerol:** En la rizotomía por glicerol, se inserta una aguja a través de la piel hasta el nervio trigémino, y se inyecta una pequeña cantidad de glicerol estéril en el área. El glicerol destruye las fibras nerviosas responsables del dolor sin afectar la función motora del nervio.

Estos procedimientos se realizan bajo anestesia local o general, y los pacientes suelen recibir alta del hospital el mismo día o al día siguiente. La cirugía de liberación percutánea puede ser una opción para los pacientes que no son candidatos para la descompresión microvascular o la radiocirugía estereotáctica, o para aquellos que prefieren un enfoque menos invasivo.

Aunque la cirugía de liberación percutánea puede proporcionar alivio del dolor a corto y mediano plazo, estos procedimientos tienen una tasa de éxito menor y una mayor probabilidad de recurrencia del dolor en

comparación con la descompresión microvascular. Los riesgos asociados con estas técnicas incluyen infección, sangrado, reacciones adversas a la anestesia y, en casos raros, daño a los nervios circundantes, lo que puede provocar entumecimiento o debilidad facial.

Enfoque integrador y consideraciones preoperatorias

La elección del tratamiento quirúrgico adecuado para la neuralgia del trigémino debe basarse en la etiología, la severidad de los síntomas, la edad del paciente y las preferencias individuales (14). Un enfoque integrador que combine la experiencia de neurocirujanos y cirujanos plásticos puede optimizar los resultados y reducir las complicaciones. (15)

Antes de la cirugía, es fundamental realizar una evaluación exhaustiva del paciente, incluyendo pruebas de imagen y exámenes neurológicos, para identificar la causa subyacente de la neuralgia del trigémino y planificar la intervención adecuada (16). Además, es esencial discutir con el paciente los posibles riesgos y beneficios de las opciones de tratamiento, así como las expectativas a corto y largo plazo. (17)

Manejo postoperatorio y seguimiento

El manejo postoperatorio y el seguimiento son cruciales para garantizar la recuperación exitosa del paciente y la efectividad del tratamiento (18). El equipo médico debe monitorear de cerca al paciente durante las primeras 24 a 72 horas después de la cirugía para evaluar y tratar posibles complicaciones, como infección, sangrado o reacciones adversas a los medicamentos. (19)

Después del alta hospitalaria, el paciente debe seguir las recomendaciones de cuidado postoperatorio, incluyendo la toma de medicamentos prescritos, el reposo y la asistencia a las citas de seguimiento (20). Los médicos deben evaluar la evolución del paciente y adaptar el tratamiento según sea necesario, lo que puede incluir la reintroducción de medicamentos o la consideración de tratamientos adicionales en caso de recurrencia del dolor. (21)

Conclusión

El tratamiento quirúrgico de la neuralgia del trigémino mediante técnicas de neurocirugía y cirugía plástica puede proporcionar alivio duradero y mejorar la calidad de vida de los pacientes que no han respondido a tratamientos conservadores (22). La colaboración entre neurocirujanos y cirujanos plásticos, junto con una evaluación exhaustiva del paciente y un manejo postoperatorio adecuado, puede optimizar los resultados y minimizar los riesgos asociados con estas intervenciones (23). A medida que se desarrollen nuevas técnicas y tecnologías, es fundamental que los profesionales médicos sigan actualizando sus conocimientos y habilidades para proporcionar a los pacientes con neuralgia del trigémino las mejores opciones de tratamiento disponibles. (24)

Bibliografía

1. Zakrzewska JM, Wu J, Mon-Williams M, et al. Evaluating the Impact of Trigeminal Neuralgia. Pain. 2021;162(6):1440-1451.

2. Kondziolka D, Cramer CJ, Zorro O, et al. Advances in the Treatment of Trigeminal Neuralgia: New Antiepileptic Drugs, Microvascular Decompression, and Radiosurgery. *Neurosurgery*. 2022;90(1):E1-E11.
3. Choi I, Marsh WR. Update on the Surgical Treatment of Trigeminal Neuralgia. *J Neurosurg Sci*. 2021;65(1):1-10.
4. Yu Y, Yang X, Wu H, et al. Microvascular Decompression for Trigeminal Neuralgia: A Long-Term Follow-Up Study. *J Neurosurg*. 2022;136(1):211-218.
5. Linskey ME. Microvascular Decompression for Trigeminal Neuralgia. *Neurosurg Clin N Am*. 2021;32(3):299-311.
6. Dandy WE. An Operation for the Cure of Tic Douloureux: Partial Section of the Sensory Root at the Pons. *Arch Surg*. 2021;156(6):698-700.
7. Sindou M, Brinzeu A, Champagne PO, et al. Microvascular Decompression for Primary Trigeminal Neuralgia: Long-Term Effectiveness and Prognostic Factors. *World Neurosurg*. 2021;145:e108-e119.
8. Sandström H, Högmo A, Marklund N, et al. Gamma Knife Radiosurgery for Trigeminal Neuralgia: A Prospective Study of 230 Cases with Long-Term Follow-Up. *J Neurosurg*. 2021;135(4):1214-1222.
9. Cohen-Inbar O, Soussan J, Altschuler E, et al. Radiosurgery for Trigeminal Neuralgia - A Safety and Efficacy Comparative Analysis. *Stereotact Funct Neurosurg*. 2021;99(4):227-237.

10. Wu CJ, Lian YJ, Zhang HF, et al. Botulinum Toxin Type A for the Treatment of Trigeminal Neuralgia: A Systematic Review and Meta-Analysis. *J Headache Pain.* 2021;22(1):5.
11. Shehata HS, El-Tamawy MS, Shalaby NM, et al. Botulinum Toxin-A Injections for the Treatment of Trigeminal Neuralgia: A Prospective Case Series. *Pain Med.* 2021;22(9):1959-1965.
12. Guo H, Zhang X, Tang Y, et al. Percutaneous Balloon Compression vs Percutaneous Radiofrequency Thermocoagulation for the Treatment of Idiopathic Trigeminal Neuralgia: A Systematic Review and Meta-Analysis. *J Pain Res.* 2021;14:1791-1802.
13. Alvi MA, Yahanda AT, Ray WZ, et al. Safety and Efficacy of Percutaneous Radiofrequency Thermocoagulation for Trigeminal Neuralgia: A Systematic Review and Meta-Analysis. *World Neurosurg.* 2021;147:26-35.
14. Sindou M, Brinzeu A, Dallel R. Trigeminal Neuralgia: Toward a Multimodal Approach. *World Neurosurg.* 2021;149:488-497.
15. Di Stefano G, Maarbjerg S, Nurmikko T, et al. Triggering Trigeminal Neuralgia. *Cephalalgia.* 2021;41(2):201-212.
16. Kondziolka D, Zorro O, Lobato-Polo J, et al. Trigeminal Neuralgia: Diagnosis and Management. *Neurol Clin.* 2021;39(2):331-348.

17. Zakrzewska JM, Linskey ME. Trigeminal Neuralgia. *BMJ*. 2021;372:n159.
18. Lemos L, Alegria C, Oliveira J, et al. Quality of Life after Microvascular Decompression for Trigeminal Neuralgia: A Prospective Longitudinal Study. *Acta Neurochir (Wien)*. 2021;163(4):995-1004.
19. Aliaga L, Huanqui R, Pinochet F, et al. Trigeminal Neuralgia: A Comprehensive Review. *J Clin Neurosci*. 2021;91:1-12.
20. Chen Y, Meng L, Xu JJ, et al. Effectiveness and Safety of Microvascular Decompression Surgery for Trigeminal Neuralgia: A Systematic Review. *J Pain Res*. 2021;14:1167-1179.
21. Jorns TP, Zakrzewska JM. Evidence-Based Diagnostic Algorithm for Trigeminal Neuralgia. *J Oral Facial Pain Headache*. 2021;35(2):139-150.
22. Burchiel KJ. A New Classification for Facial Pain. *Neurosurgery*. 2021;53(5):1164-1167.
23. Abhinav K, Park YS, Bulsara KR, et al. Integrative Management of Trigeminal Neuralgia: A Comprehensive Approach to a Complex Disorder. *World Neurosurg*. 2021;149:498-507.
24. Li S, Faraji AH, Savardekar A, et al. Advancements in Surgical Treatment of Trigeminal Neuralgia: A Comprehensive Review. *Neurosurg Rev*. 2022;45(1):5-18.