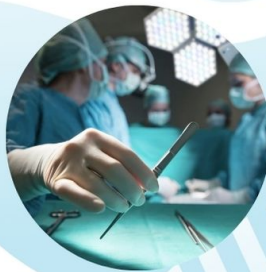

Abordajes y Técnicas

Quirúrgicas:

Una guía paso a paso para las intervenciones más comunes



AUTORES

Luis Fernando Bolaños Cardenas
Mishell Carolina Rogel Prado
Karen Michelle Cajamarca Chicaiza
Juan Sebastián Benalcázar Robalino
Jorge Luis Samaniego Gallino
Néstor Israel Quinapanta Castro
Michael David Arcos Valencia
Danny Javier Lavanda Cevallos
María Augusta Solis Serrano
David Sebastián Tapia Mena
María Lourdes Delgado Cedeño
Silvia Valeska Delgado Quezada

**Abordajes y Técnicas Quirúrgicas: Una guía paso a
paso para las intervenciones más comunes**

**Abordajes y Técnicas Quirúrgicas: Una guía paso a paso
para las intervenciones más comunes**

Luis Fernando Bolaños Cardenas

Mishell Carolina Rogel Prado

Karen Michelle Cajamarca Chicaiza

Juan Sebastián Benalcázar Robalino

Jorge Luis Samaniego Gallino

Néstor Israel Quinapanta Castro

Michael David Arcos Valencia

Danny Javier Lavanda Cevallos

María Augusta Solis Serrano

David Sebastián Tapia Mena

María Lourdes Delgado Cedeño

Silvia Valeska Delgado Quezada

Abordajes y Técnicas Quirúrgicas: Una guía paso a paso para las intervenciones más comunes

IMPORTANTE

La información aquí presentada no pretende sustituir el consejo profesional en situaciones de crisis o emergencia. Para el diagnóstico y manejo de alguna condición particular es recomendable consultar un profesional acreditado. Cada uno de los artículos aquí recopilados son de exclusiva responsabilidad de sus autores.

ISBN: 978-9942-627-42-1

DOI: <http://doi.org/10.56470/978-9942-627-42-1>

Una producción © Cuevas Editores SAS

Abril 2023

Av. República del Salvador, Edificio TerraSol 7-2

Quito, Ecuador

www.cuevaseditores.com

Editado en Ecuador - Edited in Ecuador

Cualquier forma de reproducción, distribución, comunicación pública o transformación de esta obra solo puede ser realizada con la autorización de sus titulares, salvo excepción prevista por la ley.

Índice:

Índice:	4
Prólogo	5
Cirugía de Reemplazo Valvular Aórtico en Pacientes con Estenosis Aórtica Grave	6
Luis Fernando Bolaños Cardenas	6
Cirugía de Resección de Tumores Cerebrales Mediante Abordaje Microquirúrgico	25
Mishell Carolina Rogel Prado	25
Prevención y Cuidado de las Infecciones en el Entorno Quirúrgico	52
Karen Michelle Cajamarca Chicaiza	52
Trombopprofilaxis en Pacientes Quirúrgicos	64
Juan Sebastián Benalcázar Robalino	64
Reparación de Aneurismas Aórticos Abdominales Mediante Endoprótesis	75
Jorge Luis Samaniego Gallino	75
Apendicitis Complicada	88
Néstor Israel Quinapanta Castro	88
Cirugía de Descompresión para el Tratamiento del Síndrome del Túnel Carpiano	109
Michael David Arcos Valencia	109
Nefrectomía Laparoscópica para el Tratamiento del Carcinoma de Células Renales	118
Danny Javier Lavanda Cevallos	118
Cirugía de Revascularización Miocárdica en Pacientes con Enfermedad Coronaria	137
María Augusta Solis Serrano	137
Artroplastia Total de Rodilla para el Tratamiento de	

la Osteoartritis Avanzada	151
David Sebastián Tapia Mena	151
Tratamiento Quirúrgico de la Colecistitis Aguda Mediante Colectomía Laparoscópica	163
María Lourdes Delgado Cedeño	163
Cirugía Bariátrica Laparoscópica para el Tratamiento de la Obesidad Mórbida	174
Silvia Valeska Delgado Quezada	174

Prólogo

La presente obra es el resultado del esfuerzo conjunto de un grupo de profesionales de la medicina que han querido presentar a la comunidad científica de Ecuador y el mundo un tratado sistemático y organizado de patologías que suelen encontrarse en los servicios de atención primaria y que todo médico general debe conocer.

Abordajes y Técnicas Quirúrgicas: Una guía paso a paso para las intervenciones más comunes

Cirugía de Reemplazo Valvular Aórtico en Pacientes con Estenosis Aórtica Grave

Luis Fernando Bolaños Cardenas

Médico General por la Universidad de Guayaquil
Médico General del Centro de Salud 10 de Agosto-
Pedernales

La estenosis aórtica es una enfermedad valvular común que se produce por un estrechamiento de la válvula aórtica, lo que puede llevar a una obstrucción del flujo sanguíneo.(1) En este artículo, se describirá la estenosis aórtica y sus causas, los síntomas y diagnóstico, y se discutirá el tratamiento mediante cirugía de reemplazo valvular aórtico.

Fisiopatología

La fisiopatología de la estenosis aórtica avanzada implica una serie de cambios en el corazón y en los vasos sanguíneos que ocurren como resultado del estrechamiento de la válvula aórtica. Estos cambios incluyen:

- Aumento de la resistencia al flujo sanguíneo: Debido al estrechamiento de la válvula aórtica, la resistencia al flujo de sangre que sale del corazón hacia el resto del cuerpo aumenta.(2) Esto hace que

el corazón tenga que trabajar más para superar esa resistencia y enviar suficiente sangre al cuerpo.

- **Hipertrofia ventricular izquierda:** Debido al aumento de la carga de trabajo del corazón, las paredes del ventrículo izquierdo se engrosan y se hacen más musculosas para poder impulsar la sangre a través de la válvula aórtica estrechada.(3) Con el tiempo, esto puede provocar una disfunción diastólica y sistólica del ventrículo izquierdo.
- **Disfunción diastólica:** El engrosamiento de las paredes del ventrículo izquierdo puede hacer que se vuelva rígido y pierda su capacidad para relajarse y llenarse de sangre durante la diástole.
- **Disfunción sistólica:** El aumento de la presión en el ventrículo izquierdo puede disminuir su capacidad para contraerse y bombear sangre hacia la aorta.

- Alteraciones en la circulación sanguínea: La estenosis aórtica avanzada puede provocar alteraciones en la circulación sanguínea, incluyendo la reducción del flujo sanguíneo coronario y la disminución del flujo sanguíneo a órganos y tejidos periféricos.(4)

Estos cambios fisiopatológicos pueden llevar a una serie de complicaciones, como la insuficiencia cardíaca, la angina de pecho y la muerte súbita. Por lo tanto, es importante que los pacientes con estenosis aórtica avanzada reciban una evaluación y tratamiento adecuados por parte de un equipo médico especializado.

Presentación clínica

La presentación clínica de un paciente con estenosis aórtica avanzada puede ser más significativa y evidente

que en casos leves. Algunos de los síntomas y signos que pueden indicar una estenosis aórtica avanzada son:

- **Disnea:** Dificultad para respirar que se presenta con más frecuencia durante el ejercicio físico y que puede empeorar con el tiempo.(5)
- **Fatiga:** Sensación de cansancio extremo incluso después de realizar actividades físicas leves.(5)
- **Mareo o desmayo:** Puede ser causado por una disminución del flujo sanguíneo al cerebro debido a la estenosis aórtica avanzada.(5)
- **Dolor en el pecho:** Puede manifestarse como una presión, opresión o una sensación de ardor y suele empeorar durante el ejercicio físico o el estrés.(5)
- **Palpitaciones cardíacas:** Puede presentarse como una sensación de que el corazón late rápidamente o con fuerza.(5)
- **Soplo cardíaco:** Es un sonido anormal que se produce cuando la sangre fluye a través de la válvula aórtica estrechada.(5)

En casos avanzados, la estenosis aórtica puede causar complicaciones graves como la insuficiencia cardíaca o incluso la muerte súbita.(6) Es importante que los pacientes con estenosis aórtica avanzada reciban un tratamiento adecuado y regular para controlar los síntomas y prevenir complicaciones mayores.

Opciones de tratamiento:

El tratamiento de la estenosis aórtica depende de la gravedad de la enfermedad y de la salud general del paciente. En los casos leves, el seguimiento cuidadoso y los cambios en el estilo de vida, como la pérdida de peso y el ejercicio regular, pueden ayudar a controlar los síntomas.

En los casos más graves, el reemplazo valvular aórtico es la mejor opción de tratamiento. El reemplazo valvular aórtico puede ser realizado mediante cirugía cardíaca o mediante técnicas de intervención percutánea, como la

implantación de una válvula aórtica transcatóter.(7) La elección del tratamiento depende de la gravedad de la enfermedad y la salud general del paciente.

Procedimiento quirúrgico:

El reemplazo valvular aórtico es un procedimiento quirúrgico que implica la remoción de la válvula aórtica dañada o estrechada y su reemplazo por una válvula artificial o biológica. La válvula aórtica se encuentra en el corazón y es responsable de permitir que la sangre fluya desde el ventrículo izquierdo hacia la aorta y el resto del cuerpo. Cuando la válvula aórtica está dañada o estrechada, el corazón tiene que trabajar más para enviar suficiente sangre al cuerpo, lo que puede provocar síntomas como disnea, dolor en el pecho, mareo y fatiga. El reemplazo valvular aórtico es un procedimiento efectivo que puede mejorar significativamente la calidad de vida de los pacientes con estenosis aórtica avanzada o una válvula aórtica dañada. El procedimiento puede ser

realizado mediante cirugía abierta o mediante técnicas mínimamente invasivas, dependiendo de la evaluación médica y la preferencia del paciente.

Reemplazo valvular aórtico percutáneo

El reemplazo valvular aórtico percutáneo, también conocido como TAVI (siglas en inglés de Transcatheter Aortic Valve Implantation), es un procedimiento mínimamente invasivo para reemplazar una válvula aórtica estrechada o disfuncional. En este procedimiento, se inserta una válvula artificial plegada en un catéter que se guía a través de una arteria hasta el corazón, generalmente a través de la arteria femoral. Una vez que el catéter llega a la válvula aórtica, se expande la nueva válvula y se asegura en su lugar, reemplazando la válvula aórtica original.(8) Este procedimiento se realiza bajo anestesia local y sedación, y generalmente se realiza sin la necesidad de abrir el pecho del paciente. El reemplazo valvular aórtico percutáneo es una opción para pacientes

que tienen una estenosis aórtica avanzada y no pueden someterse a una cirugía abierta debido a su edad avanzada, enfermedad pulmonar u otras comorbilidades.(9) Aunque el TAVI es un procedimiento menos invasivo, todavía implica ciertos riesgos y, por lo tanto, los pacientes deben ser evaluados cuidadosamente para determinar si son candidatos adecuados para este tipo de procedimiento.(10)

Criterios de inclusión

Los criterios de inclusión para el reemplazo valvular aórtico percutáneo (TAVI) pueden variar según el protocolo del centro médico y las características del paciente, pero generalmente incluyen los siguientes:

- Estenosis aórtica sintomática severa: El paciente debe tener síntomas de estenosis aórtica, como disnea, dolor en el pecho o mareo.(11)
- Evaluación multidisciplinaria: El paciente debe ser evaluado por un equipo multidisciplinario de

especialistas en cardiología, cirugía cardiovascular, anestesiología y radiología para determinar si es un candidato adecuado para el TAVI.(11)

- **Riesgo quirúrgico elevado:** El paciente debe tener un riesgo quirúrgico elevado, lo que significa que la cirugía de reemplazo valvular aórtico abierta se considera de alto riesgo debido a la edad avanzada, la presencia de enfermedades concomitantes, la fragilidad o la enfermedad pulmonar.(11)
- **Anatomía de la válvula aórtica adecuada:** El paciente debe tener una anatomía de la válvula aórtica adecuada para el procedimiento de TAVI.(11)

Exclusión de contraindicaciones: El paciente debe ser evaluado para excluir contraindicaciones, como infecciones activas, problemas de coagulación sanguínea, enfermedad vascular periférica grave o aneurismas de la aorta.

Es importante destacar que la evaluación y selección cuidadosa de los pacientes es crucial para garantizar el éxito del procedimiento y minimizar los riesgos asociados con el TAVI.(12) Por lo tanto, el equipo médico debe seguir las pautas y protocolos específicos para determinar si el TAVI es el tratamiento adecuado para el paciente en cuestión.

Procedimiento

El reemplazo valvular aórtico percutáneo (TAVI) es un procedimiento quirúrgico mínimamente invasivo que se realiza para reemplazar una válvula aórtica dañada o estrechada. El procedimiento se realiza mediante el uso de un dispositivo que consta de una válvula artificial y un catéter que se guía a través de una arteria hasta el corazón. El procedimiento se puede llevar a cabo bajo anestesia local y sedación, y generalmente dura de 1 a 2 horas. A continuación, se describen los pasos generales del procedimiento de TAVI:

1. Preparación: Antes del procedimiento, se realiza una evaluación exhaustiva del paciente para determinar la anatomía y la función de la válvula aórtica y para identificar cualquier problema de salud que pueda afectar la seguridad del procedimiento. También se realiza una preparación de la piel y se coloca al paciente en una posición adecuada.
2. Acceso vascular: Se realiza una pequeña incisión en la arteria femoral o en la arteria subclavia para insertar un catéter.
3. Guía del catéter: Se guía un catéter a través de la arteria hasta el corazón. El catéter es guiado por imágenes de rayos X en tiempo real.
4. Dilatación: Una vez que se alcanza la válvula aórtica, se realiza una dilatación con un balón para expandir la válvula aórtica y prepararla para la inserción de la nueva válvula.
5. Inserción de la válvula: La nueva válvula se coloca en un catéter plegado y se guía a través del catéter

hasta la posición de la válvula aórtica. Una vez que se alcanza la posición correcta, se expande la nueva válvula y se asegura en su lugar.

6. Retirada de los dispositivos: Los catéteres y otros dispositivos utilizados durante el procedimiento se retiran y se cierra la incisión.
7. Monitoreo: Se monitorea al paciente durante un período de tiempo para asegurarse de que no haya complicaciones.(13)

Dispositivo

El dispositivo utilizado en el reemplazo valvular aórtico percutáneo (TAVI) consiste en una válvula artificial plegada que se inserta en un catéter y se guía a través de una arteria hasta el corazón. Una vez que se alcanza la válvula aórtica, la nueva válvula se expande y se asegura en su lugar, reemplazando la válvula aórtica nativa.(14) Existen varios tipos de dispositivos de TAVI, cada uno con sus propias características y ventajas. A

continuación, se describen algunos de los dispositivos de TAVI más comunes:

- CoreValve: Este dispositivo se compone de una válvula biológica bovina plegada y un stent autoexpandible. El stent se expande cuando se libera la válvula, asegurando la posición de la nueva válvula.
- Sapien: Este dispositivo se compone de una válvula biológica montada en un stent de acero inoxidable. El stent se expande con un balón que se infla dentro del stent, liberando la nueva válvula.
- Lotus: Este dispositivo se compone de una válvula biológica plegada y un stent expandible que se asegura en su lugar mediante una tecnología de "anclaje" que permite la adaptación de la válvula a la anatomía específica de cada paciente.
- ACURATE neo: Este dispositivo se compone de una válvula biológica plegada y un stent autoexpandible con un diseño que permite la adaptación de la

válvula a la anatomía específica de cada paciente.(15)

Cada dispositivo de TAVI tiene sus propias características y ventajas, y la elección del dispositivo dependerá de la anatomía del paciente y las necesidades específicas de cada caso.

Conclusión:

El reemplazo valvular aórtico percutáneo (TAVI) es un procedimiento mínimamente invasivo que se utiliza para reemplazar una válvula aórtica dañada o estrechada en pacientes con alto riesgo quirúrgico o que no son candidatos para la cirugía abierta. Como médico general, es importante que esté familiarizado con este procedimiento y sus indicaciones para poder derivar a los pacientes a un especialista en cardiología si se sospecha una estenosis aórtica avanzada.

Si sospecha que un paciente puede tener una estenosis aórtica, debe derivarlo a un cardiólogo para realizar una evaluación exhaustiva, incluyendo pruebas de diagnóstico, para determinar si el paciente es un candidato adecuado para el TAVI. El TAVI es un procedimiento complejo que requiere un equipo médico altamente capacitado y experimentado en este tipo de procedimientos, por lo que es importante que el paciente sea derivado a un centro especializado en TAVI.

Bibliografía

1. Harris, Andrew W et al. “Aortic Stenosis: Guidelines and Evidence Gaps.” *Cardiology clinics* vol. 38,1 (2020): 55-63. doi:10.1016/j.ccl.2019.09.003
2. Boskovski, Marko T, and Thomas G Gleason. “Current Therapeutic Options in Aortic Stenosis.” *Circulation research* vol. 128,9 (2021): 1398-1417. doi:10.1161/CIRCRESAHA.121.318040

3. Zheng, Kang H et al. "Pathophysiology of Aortic Stenosis and Future Perspectives for Medical Therapy." *Cardiology clinics* vol. 38,1 (2020): 1-12. doi:10.1016/j.ccl.2019.09.010
4. Pawade, Tania et al. "Why and How to Measure Aortic Valve Calcification in Patients With Aortic Stenosis." *JACC. Cardiovascular imaging* vol. 12,9 (2019): 1835-1848. doi:10.1016/j.jcmg.2019.01.045
5. Lindman, Brian R et al. "Management of Asymptomatic Severe Aortic Stenosis: Evolving Concepts in Timing of Valve Replacement." *JACC. Cardiovascular imaging* vol. 13,2 Pt 1 (2020): 481-493. doi:10.1016/j.jcmg.2019.01.036
6. Schweiger, Marc J et al. "Severe Aortic Stenosis: More Than an Imaging Diagnosis." *The American journal of medicine* vol. 135,5 (2022): 566-571. doi:10.1016/j.amjmed.2021.11.022
7. Guedeney, P, and J-P Collet. "Rétrécissement aortique : mise au point" [Aortic stenosis: An update]. *La Revue de medecine interne* vol. 43,3 (2022): 145-151. doi:10.1016/j.revmed.2021.06.003
8. Faroux, Laurent et al. "Coronary Artery Disease and Transcatheter Aortic Valve Replacement: JACC State-of-the-Art Review." *Journal of the American College of*

- Cardiology vol. 74,3 (2019): 362-372.
doi:10.1016/j.jacc.2019.06.012
9. Davidson, Laura J, and Charles J Davidson. “Transcatheter Treatment of Valvular Heart Disease: A Review.” JAMA vol. 325,24 (2021): 2480-2494. doi:10.1001/jama.2021.2133
 10. Sugiura, Atsushi et al. “Percutaneous trans-axilla transcatheter aortic valve replacement.” Heart and vessels vol. 37,10 (2022): 1801-1807. doi:10.1007/s00380-022-02082-3
 11. Block, Peter C, and Arnav Kumar. “Percutaneous coronary intervention with transcatheter aortic valve replacement makes no difference! None? Really?.” Catheterization and cardiovascular interventions : official journal of the Society for Cardiac Angiography & Interventions vol. 95,5 (2020): E161-E162. doi:10.1002/ccd.28686
 12. Jud, Philipp, and Martin Eibisberger. “Pseudoaneurysm Following Transfemoral Percutaneous Aortic Valve Replacement.” Deutsches Arzteblatt international vol. 118,4 (2021): 58. doi:10.3238/arztebl.m2021.0089
 13. Altibi, Ahmed M et al. “Clinical Outcomes of Revascularization with Percutaneous Coronary Intervention Prior to Transcatheter Aortic Valve Replacement: A Comprehensive Meta-Analysis.” Current problems in

- cardiology vol. 47,11 (2022): 101339.
doi:10.1016/j.cpcardiol.2022.101339
14. Biswas, Medha et al. “The Effects of Transcatheter Aortic Valve Replacement on Mitral Valve Function.” *Cardiology in review* vol. 29,4 (2021): 184-186.
doi:10.1097/CRD.0000000000000315
15. Costa, Giulia et al. “Feasibility and safety of a fully percutaneous transcatheter aortic valve replacement program.” *Catheterization and cardiovascular interventions : official journal of the Society for Cardiac Angiography & Interventions* vol. 97,3 (2021): E418-E424.
doi:10.1002/ccd.29117

Abordajes y Técnicas Quirúrgicas: Una guía paso a paso para las intervenciones más comunes

Cirugía de Resección de Tumores Cerebrales Mediante Abordaje Microquirúrgico

Mishell Carolina Rogel Prado

Médico General por la Escuela Superior Politécnica
de Chimborazo

Introducción

Los tumores cerebrales son neoplasias que se originan en el tejido cerebral y pueden ser benignas o malignas.(1) Estos tumores se caracterizan por un crecimiento celular anormal y descontrolado que puede interferir con la función normal del cerebro. Los tumores cerebrales pueden ser primarios, es decir, originados en el propio cerebro, o secundarios, que se originan en otras partes del cuerpo y se propagan al cerebro(2). Estos tumores pueden presentar una amplia variedad de síntomas y signos, como dolor de cabeza, convulsiones, cambios en la visión y debilidad muscular, y su tratamiento depende de varios factores, incluyendo el tipo de tumor, la ubicación, el tamaño y la salud general del paciente.

Fisiopatología

La fisiopatología de los tumores cerebrales es compleja y aún no se comprende completamente. Sin embargo, en

términos generales, se cree que los tumores cerebrales se originan a partir de mutaciones genéticas y anomalías en el control del crecimiento celular.

Las células del cerebro normalmente tienen un equilibrio entre la proliferación celular y la muerte celular programada (apoptosis). Cuando este equilibrio se altera por factores genéticos o ambientales, las células pueden comenzar a dividirse de manera anormal y descontrolada, lo que da lugar a la formación de un tumor cerebral.(3)

Además, los tumores cerebrales pueden ejercer presión sobre el tejido cerebral circundante y dañarlo, o pueden interferir con la función normal del cerebro al bloquear o alterar la transmisión de señales nerviosas. Los tumores cerebrales también pueden secretar sustancias que promueven su crecimiento y que pueden afectar la función de otras células del cerebro.

Clasificación

Los tumores cerebrales se pueden clasificar de varias maneras, incluyendo su origen, ubicación, grado de malignidad y tipo celular predominante.(4) A continuación se describen brevemente algunas de las clasificaciones más comunes de los tumores cerebrales:

Según su origen:

Tumores cerebrales primarios: se originan en el cerebro.

Tumores cerebrales secundarios o metastásicos: se originan en otras partes del cuerpo y se propagan al cerebro.

Según su ubicación:

Tumores cerebrales supratentoriales: se encuentran por encima de la tienda del cerebelo.

Tumores cerebrales infratentoriales: se encuentran debajo de la tienda del cerebelo.

Según su grado de malignidad:

Tumores cerebrales benignos: no son cancerosos y no se propagan a otras partes del cuerpo.

Tumores cerebrales malignos o cancerosos: son capaces de crecer e invadir tejidos cercanos y propagarse a otras partes del cuerpo.

Según el tipo celular predominante:

Tumores cerebrales gliomas: se originan en las células gliales, que son las células de soporte del cerebro. Los gliomas incluyen astrocitomas, oligodendrogliomas y glioblastomas.

Tumores cerebrales meningiomas: se originan en las células de la meninge, el tejido que cubre el cerebro y la médula espinal.

Tumores cerebrales neurinomas: se originan en las células de los nervios craneales.

Tumores cerebrales metastásicos: se originan en otras partes del cuerpo y se propagan al cerebro.

Cuadro clínico

El cuadro clínico de los tumores cerebrales puede variar según la ubicación, el tamaño, la velocidad de crecimiento y la naturaleza (benigna o maligna) del tumor.(5) A continuación se describen algunos de los síntomas y signos más comunes asociados con los tumores cerebrales:

- Dolores de cabeza persistentes que pueden empeorar con el tiempo.
- Náuseas y vómitos, especialmente por la mañana.
- Convulsiones.
- Cambios en la visión, como visión doble, visión borrosa o pérdida de la visión en un ojo.
- Cambios en la audición, como pérdida de audición o zumbidos en los oídos.
- Debilidad o parálisis en un lado del cuerpo o en una extremidad.

- Dificultad para hablar o comprender el lenguaje hablado.
- Cambios en el estado de ánimo o en la personalidad.
- Dificultad para caminar o mantener el equilibrio.
- Problemas de memoria o confusión.
- Pérdida de peso y apetito.

Diagnóstico:

El diagnóstico de los tumores cerebrales se realiza mediante una combinación de exámenes clínicos, pruebas de imagen y análisis patológicos.(6) A continuación se describen algunos de los métodos de diagnóstico más comunes para los tumores cerebrales:

1. Examen neurológico: Un examen neurológico completo puede ayudar a detectar problemas en el cerebro y el sistema nervioso.

2. Pruebas de imagen:

- a. Tomografía computarizada (TC): una técnica de rayos X que produce imágenes detalladas del cerebro.
- b. Resonancia magnética (RM): una técnica que utiliza campos magnéticos y ondas de radio para crear imágenes detalladas del cerebro.
- c. Angiografía cerebral: una técnica de imagen que utiliza un medio de contraste para visualizar los vasos sanguíneos del cerebro.

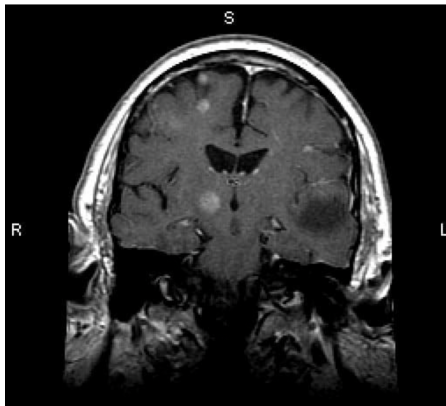


Fig 1. Está RM muestra múltiples lesiones cerebrales, que representan tumores metastásicos. Más del 80% de las metástasis cerebrales son múltiples.

3. Biopsia: se realiza la extracción de una pequeña muestra de tejido del tumor, que se analiza en el laboratorio para determinar el tipo celular y el grado de malignidad.
4. Análisis de líquido cefalorraquídeo: se realiza una punción lumbar para extraer una muestra de líquido cefalorraquídeo, que se analiza en el laboratorio para detectar la presencia de células cancerosas.\
5. Electroencefalograma (EEG): un examen que registra la actividad eléctrica del cerebro para detectar la presencia de convulsiones.\
6. Exámenes de sangre: se realizan análisis de sangre para detectar la presencia de biomarcadores tumorales y evaluar la función hepática y renal.(7)

Tratamiento

El tratamiento de los tumores cerebrales depende de varios factores, como el tipo de tumor, su grado de malignidad, su ubicación, tamaño y la salud general del paciente. A continuación se describen algunos de los tratamientos más comunes para los tumores cerebrales:

1. **Cirugía:** se puede realizar una cirugía para extirpar todo o parte del tumor. En algunos casos, la cirugía puede ser curativa si se logra extirpar todo el tumor. En otros casos, la cirugía se utiliza para aliviar los síntomas y mejorar la calidad de vida del paciente.
2. **Radioterapia:** se utiliza radiación para destruir las células tumorales y detener el crecimiento del tumor. La radioterapia se puede administrar después de la cirugía o como tratamiento principal para tumores inoperables.

3. Quimioterapia: se utilizan medicamentos para matar las células tumorales. La quimioterapia se puede administrar por vía oral o intravenosa y se utiliza principalmente para tumores malignos.
4. Terapia dirigida: se utilizan medicamentos que se dirigen a moléculas específicas en las células tumorales para detener su crecimiento.
5. Estudios clínicos: se pueden ofrecer estudios clínicos para pacientes con tumores cerebrales. Los estudios clínicos son ensayos de investigación que evalúan nuevos tratamientos y terapias para el cáncer.(8)

Abordaje microquirúrgico

El abordaje microquirúrgico es una técnica que utiliza un microscopio quirúrgico de alta resolución y herramientas especializadas para realizar procedimientos quirúrgicos de alta precisión en áreas anatómicas pequeñas y delicadas, como el cerebro, los nervios periféricos y los

vasos sanguíneos. Esta técnica es fundamental en la neurocirugía, especialmente en la resección de tumores cerebrales, ya que permite al cirujano trabajar con un alto nivel de precisión y minimizar el daño al tejido cerebral circundante.

El abordaje microquirúrgico en la resección de tumores cerebrales sigue los siguientes pasos generales:

1. **Preparación y planificación:** Antes de la cirugía, se realizan estudios radiológicos detallados para determinar la localización, tamaño y relación del tumor con las estructuras cerebrales adyacentes. Esta información es crucial para planificar el abordaje microquirúrgico más adecuado.
2. **Anestesia y posicionamiento:** El paciente recibe anestesia general y se coloca en una posición óptima para acceder al área del tumor, como posición supina o de decúbito lateral.

3. Craneotomía: Se realiza una incisión en el cuero cabelludo y se extrae un colgajo óseo del cráneo para exponer la dura madre, que se abre cuidadosamente para acceder al cerebro subyacente.
4. Microscopio quirúrgico y herramientas especializadas: El cirujano utiliza el microscopio quirúrgico para obtener una visualización detallada y ampliada del campo quirúrgico. Las herramientas especializadas, como pinzas de disección, tijeras microquirúrgicas y aspiradores ultrasónicos, se utilizan para diseccionar y extraer el tumor con precisión.
5. Monitoreo intraoperatorio: Durante la cirugía, se pueden utilizar técnicas de monitoreo intraoperatorio, como la estimulación eléctrica cortical y la cartografía cerebral, para identificar áreas funcionales críticas y preservar la función neurológica.

6. Cierre y recuperación: Una vez completada la resección del tumor, el cirujano cierra la dura madre y vuelve a colocar el colgajo óseo, asegurándolo con placas y tornillos de titanio. Se cierra la incisión en el cuero cabelludo y se coloca un vendaje estéril. El paciente es trasladado a la unidad de cuidados intensivos para una monitorización postoperatoria cercana.(9)

El abordaje microquirúrgico en la resección de tumores cerebrales ofrece varios beneficios, como una mayor precisión, una mayor tasa de resección y un menor riesgo de déficits neurológicos. Sin embargo, también existen riesgos, como hemorragia, infección y daño neurológico. Es esencial que los pacientes y sus médicos discutan los beneficios y riesgos de este enfoque antes de proceder con la cirugía.

Técnica quirúrgica:

La cirugía comienza con la administración de anestesia general y la colocación del paciente en posición supina o de decúbito lateral, según la localización del tumor y las preferencias del cirujano. A continuación, se realiza una craneotomía, que implica la realización de una incisión en el cuero cabelludo y la extracción de un hueso del cráneo (colgajo óseo) para exponer la dura madre, la membrana que recubre el cerebro.(10) La dura madre se abre cuidadosamente para acceder al tejido cerebral subyacente.

Una vez expuesto el cerebro, el neurocirujano emplea un microscopio quirúrgico para obtener una visualización ampliada y detallada del campo quirúrgico. A lo largo de la intervención, el cirujano puede utilizar técnicas de monitoreo intraoperatorio, como la estimulación eléctrica cortical y la cartografía cerebral, para

identificar áreas funcionales críticas y preservar la función neurológica.

El abordaje microquirúrgico permite al neurocirujano realizar una disección meticulosa del tumor utilizando instrumentos especializados, como pinzas de disección, tijeras microquirúrgicas y aspiradores ultrasónicos. El objetivo es resecar el tumor en su totalidad o, en casos donde esto no es posible, lograr una resección máxima segura sin comprometer la función neurológica del paciente.(11) Durante la resección, el cirujano debe ser consciente de las estructuras vasculares y nerviosas circundantes para minimizar el riesgo de complicaciones intraoperatorias, como hemorragias o déficits neurológicos.

Una vez completada la resección del tumor, el cirujano cierra la duramadre y coloca el colgajo óseo en su posición original, asegurándose mediante placas y

tornillos de titanio. El cuero cabelludo se sutura y se coloca un vendaje estéril sobre la incisión. El paciente es entonces llevado a la unidad de cuidados intensivos (UCI) para una monitorización postoperatoria estrecha.

Tras la cirugía, se realiza una nueva resonancia magnética o tomografía computarizada para evaluar el grado de resección del tumor y verificar la ausencia de complicaciones, como hemorragias o edema cerebral(12). El éxito del abordaje microquirúrgico de resección de tumores cerebrales

Beneficios y riesgos:

Los beneficios y riesgos asociados con la resección de tumores cerebrales mediante abordaje microquirúrgico son fundamentales para considerar al momento de elegir esta técnica quirúrgica. A continuación, se detallan los principales beneficios y riesgos involucrados.

Beneficios:

- Mayor precisión: El uso del microscopio quirúrgico permite al neurocirujano visualizar y diseccionar el tumor con mayor precisión, lo que resulta en una mejor preservación del tejido cerebral sano circundante.
- Mayor tasa de resección: La técnica microquirúrgica generalmente permite una resección más completa del tumor, lo que puede mejorar el pronóstico y la supervivencia del paciente.
- Menos invasivo: Aunque sigue siendo una cirugía intracraneal, el abordaje microquirúrgico es menos invasivo en comparación con las técnicas quirúrgicas convencionales, lo que puede resultar en una recuperación más rápida y menor tiempo de hospitalización.
- Menor riesgo de déficits neurológicos: El monitoreo intraoperatorio y la precisión proporcionada por la técnica microquirúrgica pueden reducir el riesgo de

daño a las estructuras cerebrales críticas y, por lo tanto, disminuir la probabilidad de déficits neurológicos postoperatorios.(13)

Riesgos:

- Hemorragia: La cirugía cerebral siempre conlleva un riesgo de hemorragia intraoperatoria, que puede ser potencialmente grave y requerir intervenciones adicionales para controlarla.
- Infección: La infección es un riesgo inherente a cualquier procedimiento quirúrgico, incluida la resección de tumores cerebrales. Se pueden administrar antibióticos profilácticos para reducir este riesgo.
- Daño neurológico: A pesar de las precauciones tomadas, la resección microquirúrgica de tumores cerebrales puede causar daño a las estructuras cerebrales circundantes, lo que podría resultar en déficits neurológicos temporales o permanentes,

como debilidad, alteraciones sensoriales o problemas cognitivos.

- **Recurrencia del tumor:** Aunque la técnica microquirúrgica puede lograr una resección más completa, existe siempre la posibilidad de que el tumor pueda recurrir, especialmente en casos de tumores malignos.
- **Complicaciones anestésicas:** La anestesia general conlleva riesgos, como reacciones alérgicas, problemas cardíacos o complicaciones respiratorias, aunque estos riesgos son generalmente bajos en pacientes sin afecciones médicas preexistentes.(14)

Es fundamental que el paciente y el equipo médico discutan a fondo los beneficios y riesgos asociados con la resección de tumores cerebrales mediante abordaje microquirúrgico antes de tomar una decisión informada sobre si proceder con esta técnica quirúrgica.

Criterios de inclusión

Los criterios de inclusión para la resección de tumores cerebrales mediante abordaje microquirúrgico varían según el caso específico y la condición del paciente. Sin embargo, se pueden identificar algunos criterios generales que pueden ayudar a determinar si un paciente es un candidato adecuado para este procedimiento.(15)

Los criterios de inclusión comunes son:

- **Diagnóstico confirmado de tumor cerebral:** El paciente debe tener un diagnóstico confirmado de tumor cerebral mediante estudios radiológicos, como resonancia magnética (RM) o tomografía computarizada (TC), y, en algunos casos, biopsia.
- **Localización del tumor:** La posición y el tamaño del tumor deben ser adecuados para un abordaje microquirúrgico. En general, los tumores que se encuentran en áreas accesibles y no están demasiado

cerca de estructuras cerebrales críticas son más adecuados para este enfoque.

- Estado funcional y médico general del paciente: El paciente debe estar en condiciones médicas generales adecuadas para tolerar la cirugía y la anestesia general. Los pacientes con un estado funcional aceptable y sin comorbilidades médicas graves tienen más probabilidades de ser considerados candidatos.
- Expectativa de mejora de la calidad de vida o supervivencia: La resección del tumor debe tener el potencial de mejorar la calidad de vida del paciente, controlar los síntomas o prolongar la supervivencia. Si la cirugía tiene poco impacto en estos aspectos, puede que no sea la mejor opción para el paciente.

- **Consentimiento informado:** El paciente debe estar informado sobre los beneficios y riesgos del procedimiento y expresar su consentimiento voluntario para someterse a la cirugía.

Conclusión:

En resumen, la cirugía de resección de tumores cerebrales mediante abordaje microquirúrgico es un procedimiento quirúrgico altamente especializado que se utiliza para extirpar tumores cerebrales. Aunque tiene riesgos, puede proporcionar muchos beneficios para los pacientes, incluida una mejora en la calidad de vida y una posible prolongación de la vida. Los pacientes y sus familias deben trabajar con un equipo experimentado y altamente capacitado para garantizar el mejor resultado posible y comprender los riesgos y beneficios del procedimiento. La terapia de rehabilitación puede ser necesaria después de la cirugía para ayudar a recuperar la función neurológica y mejorar la calidad de vida.

Es importante destacar que la cirugía de resección de tumores cerebrales mediante abordaje microquirúrgico no es la única opción de tratamiento disponible para los pacientes con tumores cerebrales. En algunos casos, puede ser apropiado un enfoque de tratamiento multidisciplinario que incluya radioterapia, quimioterapia y otras terapias específicas para el tipo de tumor. La elección del tratamiento dependerá de varios factores, incluida la ubicación y el tamaño del tumor, el tipo de tumor y la salud general del paciente.

Bibliografía

1. McFaline-Figueroa, J Ricardo, and Eudocia Q Lee. "Brain Tumors." *The American journal of medicine* vol. 131,8 (2018): 874-882. doi:10.1016/j.amjmed.2017.12.039
2. Ostrom, Quinn T et al. "Factores de riesgo para tumores cerebrales primarios en niños y adultos". *Neurooncología* vol. 21,11 (2019): 1357-1375. doi:10.1093/neuonc/noz123

3. Shirahata, Mitsuaki y Kazuhiko Mishima. Cerebro y nervio = Shinkei kenkyu no shinpo vol. 73,1 (2021): 5-11. doi:10.11477/mf.1416201707
4. Hadidchi, Shahram et al. “Dolor de cabeza y tumor cerebral”. Clínicas de neuroimagen de América del Norte vol. 29,2 (2019): 291-300. doi:10.1016/j.nic.2019.01.008
5. Pace, Andrea et al. “Pronóstico en tumores cerebrales”. manual de neurología clínica vol. 190 (2022): 149-161. doi:10.1016/B978-0-323-85029-2.00001-4
6. Díaz, María y David Schiff. “Complicaciones vasculares en pacientes con tumores cerebrales”. Opinión actual en oncología vol. 34,6 (2022): 698-704. doi:10.1097/CCO.0000000000000875
7. Palmieri, Antonio et al. “Actualización sobre cefalea y tumores cerebrales”. Cefalalgia: una revista internacional de dolor de cabeza vol. 41,4 (2021): 431-437. doi:10.1177/0333102420974351
8. Przybylowski, Colin J et al. “Estrategia quirúrgica para el glioma insular”. Revista de neurooncología vol. 151,3 (2021): 491-497. doi:10.1007/s11060-020-03499-4
9. Giotta Lucifero, Alice et al. "Anatomía neurovascular microquirúrgica del cerebro: la circulación posterior (Parte

- II)". *Acta biomédica: Atenei Parmensis* vol. 92,S4 e2021413. 26 de agosto de 2021, doi:10.23750/abm.v92iS4.12119
10. Ghali, Michael G Z. "Abordaje quirúrgico telovelar". *Revisión neuroquirúrgica* vol. 44,1 (2021): 61-76. doi:10.1007/s10143-019-01190-5
11. Wang, Da-Peng et al. "Resección microquirúrgica de meningiomas ventriculares del trígono utilizando el abordaje parieto-occipital: un análisis retrospectivo de 47 casos y revisión de la literatura". *Revista de ciencias neuroquirúrgicas* vol. 65,5 (2021): 518-523. doi:10.23736/S0390-5616.19.04759-3
12. Tang, Oliver Y et al. "Adenoma hipofisario gigante: consideraciones especiales". *Clínicas otorrinolaringológicas de América del Norte* vol. 55,2 (2022): 351-379. doi:10.1016/j.otc.2021.12.008
13. Borba, Luis AB et al. "Extirpación microquirúrgica asistida por exoscopio de un tumor talámico: un enfoque ergonómico: video operatorio tridimensional". *Neurocirugía operativa (Hagerstown, Md.)* vol. 24,5 (2023): e379. doi:10.1227/ons.0000000000000613
14. Soriano Sánchez, José Antonio et al. "Resección microquirúrgica de tumores benignos intraespinales mediante

- acceso tubular no expansible". *Neurocirugía mundial* vol. 133 (2020): e97-e104. doi:10.1016/j.wneu.2019.08.170
15. Pojskić, Mirza et al. "Resección combinada transeptal-transesfenoidal asistida por microcirugía, endoscopia y neuronavegación de tumores pituitarios". *Acta medica academica* vol. 49 Suplemento 1 (2020): 14-22. doi:10.5644/ama2006-124.302

Abordajes y Técnicas Quirúrgicas: Una guía paso a paso para las intervenciones más comunes

Prevención y Cuidado de las Infecciones en el Entorno Quirúrgico

Karen Michelle Cajamarca Chicaiza

Licenciada en Enfermería por la Universidad Técnica de Ambato

Técnico Docente de la Carrera de Enfermería en la Universidad Técnica de Ambato

Resumen:

La prevención y el cuidado de las infecciones en el entorno quirúrgico son fundamentales para garantizar la seguridad del paciente y mejorar los resultados clínicos. Este artículo revisa las estrategias integrales para prevenir y controlar las infecciones en el ámbito quirúrgico, incluyendo la identificación de factores de riesgo, el uso adecuado de la profilaxis antibiótica, el seguimiento riguroso de los protocolos de asepsia y la implementación de intervenciones específicas para reducir las infecciones del sitio quirúrgico (ISQ). Además, se abordan los principales microorganismos involucrados en las ISQ, como *Staphylococcus aureus*, *Escherichia coli* y *Pseudomonas aeruginosa* (5).

Introducción:

Las infecciones del sitio quirúrgico (ISQ) representan una de las complicaciones postoperatorias más comunes y pueden provocar consecuencias graves para la salud de

los pacientes, como aumento de la morbilidad y mortalidad, prolongación de la estancia hospitalaria y elevación de los costos sanitarios (1). La prevención y el control de las ISQ son esenciales para mejorar la calidad y la seguridad en la atención quirúrgica.

Factores de riesgo:

Identificar y abordar los factores de riesgo es una parte crucial en la prevención de las ISQ (2). Entre los factores de riesgo más comunes se incluyen:

1. Factores del paciente: edad avanzada, comorbilidades (como diabetes, obesidad, inmunosupresión), malnutrición y tabaquismo (3).
2. Factores relacionados con la cirugía: tipo y duración de la intervención, técnica quirúrgica, nivel de contaminación de la herida y uso de implantes (4).
3. Factores ambientales: calidad de la infraestructura hospitalaria, condiciones de asepsia y

esterilización, y adherencia a los protocolos de prevención de infecciones por parte del personal sanitario (5).

Profilaxis antibiótica:

El uso adecuado de la profilaxis antibiótica es esencial para prevenir las ISQ (6). La selección, la dosis, el momento de administración y la duración del tratamiento deben ajustarse según las guías clínicas y las características del paciente y la cirugía (7). La administración de antibióticos innecesarios o en dosis incorrectas puede aumentar la resistencia bacteriana y los efectos secundarios (8).

Asepsia y antisepsia:

El cumplimiento estricto de las medidas de asepsia y antisepsia es fundamental para reducir el riesgo de ISQ (9). Entre las prácticas recomendadas se incluyen la correcta preparación del paciente y la herida quirúrgica,

la desinfección de las manos y el uso de guantes estériles por parte del personal quirúrgico, la esterilización adecuada de los instrumentos y el mantenimiento de un ambiente estéril en el quirófano (10).

Intervenciones específicas:

Además de las medidas generales, se pueden implementar intervenciones específicas para reducir el riesgo de ISQ, como:

1. Uso de suturas y apósitos antimicrobianos (11).
2. Implementación de protocolos de vigilancia y seguimiento posoperatorio para la detección temprana de infecciones (12).
3. Intervenciones educativas y de formación dirigidas a mejorar el conocimiento y las habilidades del personal sanitario en relación con la prevención y el cuidado de las ISQ (13).
4. Implementación de sistemas de clasificación de riesgo para identificar a los pacientes con mayor

- riesgo de desarrollar ISQ y ajustar las medidas preventivas de acuerdo con el nivel de riesgo (14).
5. Mejora de la comunicación y la colaboración interdisciplinaria entre los diferentes profesionales de la salud involucrados en la atención quirúrgica, incluyendo cirujanos, anestesiólogos, enfermeras y personal de control de infecciones (15).
 6. Implementación de programas de auditoría y retroalimentación para evaluar la adherencia a las guías de prevención de infecciones y promover la mejora continua de la calidad y la seguridad en el entorno quirúrgico (16).

Principales microorganismos involucrados:

Los principales microorganismos responsables de las ISQ incluyen *Staphylococcus aureus*, *Escherichia coli*, *Pseudomonas aeruginosa*, *Enterococcus spp.*, y otros patógenos grampositivos y gramnegativos (5). La prevención y el tratamiento adecuados de las ISQ deben

tener en cuenta la epidemiología local y las tendencias de resistencia antibiótica de estos microorganismos.

A continuación se presenta una tabla con los principales microorganismos involucrados en las infecciones del sitio quirúrgico (ISQ):

Microorganismo	Gram	Características y Consideraciones
Staphylococcus aureus	Positivo	Principal causa de ISQ; común en cirugías limpias y contaminadas
Coagulase-negative Staphylococci (Staphylococcus epidermidis, etc.)	Positivo	Asociado con infecciones de implantes y dispositivos
Escherichia coli	Negativo	Causa común de ISQ en cirugías abdominales y ginecológicas
Pseudomonas aeruginosa	Negativo	Infecciones en heridas quirúrgicas, frecuente en quemaduras
Enterococcus spp.	Positivo	Causa común de ISQ en cirugías abdominales y ginecológicas

Abordajes y Técnicas Quirúrgicas: Una guía paso a paso para las intervenciones más comunes

Klebsiella pneumoniae	Negativo	Causa común de ISQ en cirugías abdominales y ginecológicas
Proteus spp.	Negativo	Causa común de ISQ en cirugías abdominales y ginecológicas
Streptococcus pyogenes (Grupo A)	Positivo	Infecciones de heridas quirúrgicas, celulitis y fascitis necrosante
Bacteroides fragilis	Negativo	Anaerobio; causa común de ISQ en cirugías abdominales
Clostridium spp.	Positivo	Anaerobio; infecciones de heridas quirúrgicas y fascitis necrosante

Es importante tener en cuenta que la prevalencia y la resistencia antibiótica de estos microorganismos pueden variar según la ubicación geográfica y las prácticas locales de atención médica. Por lo tanto, es fundamental ajustar las estrategias de prevención y tratamiento de las

ISQ a las características epidemiológicas y microbiológicas específicas de cada entorno hospitalario.

Conclusión:

La prevención y el cuidado de las infecciones en el entorno quirúrgico requieren un enfoque integral y multidisciplinario que incluya la identificación y el manejo de los factores de riesgo, el uso adecuado de la profilaxis antibiótica, el cumplimiento riguroso de los protocolos de asepsia y antisepsia, y la implementación de intervenciones específicas para reducir las ISQ. La adopción de estas estrategias puede mejorar significativamente los resultados clínicos y la seguridad del paciente en el ámbito quirúrgico.

Bibliografía:

1. Allegranzi, B., et al. (2016). New WHO recommendations on intraoperative and postoperative measures for surgical site infection prevention: an evidence-based global

- perspective. *The Lancet Infectious Diseases*, 16(12), e288-e303.
2. Ban, K. A., et al. (2017). American College of Surgeons and Surgical Infection Society: Surgical Site Infection Guidelines, 2016 Update. *Journal of the American College of Surgeons*, 224(1), 59-74.
 3. Edmiston, C. E., et al. (2013). Patient-centered surgical site infection prevention: a narrative review of the literature. *Journal of Healthcare Quality*, 35(3), 7-19.
 4. Rasouli, M. R., et al. (2014). Risk factors for surgical site infection following spine surgery. *Journal of Bone and Joint Surgery*, 96(12), e98.
 5. Owens, C. D., & Stoessel, K. (2008). Surgical site infections: epidemiology, microbiology and prevention. *Journal of Hospital Infection*, 70, 3-10.
 6. Bratzler, D. W., et al. (2013). Clinical practice guidelines for antimicrobial prophylaxis in surgery. *American Journal of Health-System Pharmacy*, 70(3), 195-283.
 7. Salkind, A. R., & Rao, K. C. (2011). Anti-infective prophylaxis in surgery: an evidence-based review. *The Journal of Surgical Research*, 167(2), 215-225.

8. Davey, P., et al. (2013). Interventions to improve antibiotic prescribing practices for hospital inpatients. *Cochrane Database of Systematic Reviews*, 4, CD003543.
9. Tanner, J., et al. (2016). Do surgical care bundles reduce the risk of surgical site infections in patients undergoing colorectal surgery? A systematic review and cohort meta-analysis of 8,515 patients. *Surgery*, 160(2), 320-329.
10. Anderson, D. J., & Sexton, D. J. (2015). Antimicrobial prophylaxis for prevention of surgical site infection in adults. UpToDate. Retrieved from <https://www.uptodate.com/contents/antimicrobial-prophylaxis-for-prevention-of-surgical-site-infection-in-adults>
11. Leaper, D. J., et al. (2015). Meta-analysis of the use of surgical antimicrobial prophylaxis in open inguinal hernia repair. *British Journal of Surgery*, 102(13), 1591-1601.
12. Hedrick, T. L., et al. (2017). Efficacy of protocol implementation on incidence of wound infection in colorectal operations. *Journal of the American College of Surgeons*, 225(4), 447-455.
13. Mitchell, B. G., et al. (2019). The effectiveness of surgical hand antisepsis techniques and recommendations for best

- practice: A systematic review. *American Journal of Infection Control*, 47(11), 1346-1354.
14. Hill, C., et al. (2019). Surgical site infection risk assessment and prevention. *British Journal of Surgery*, 106(12), 1571-1579.
 15. Doherty, C., & O'Donnell, M. (2015). Multidisciplinary team approach to surgical patients. In *Surgical Patient Care* (pp. 225-236). Springer, Cham.
 16. McHugh, S. M., et al. (2011). Quality of care in the Irish health system: a retrospective surgical case-note review. *Irish Journal of Medical Science*, 180(2), 395-400.

Abordajes y Técnicas Quirúrgicas: Una guía paso a paso para las intervenciones más comunes

Tromboprofilaxis en Pacientes Quirúrgicos

Juan Sebastián Benalcázar Robalino

Médico Cirujano por la Universidad de las Américas

Médico Rural en Centro de Salud Tipo A Pujilí”

Resumen:

La tromboprofilaxis es esencial para prevenir complicaciones tromboembólicas en pacientes quirúrgicos, especialmente aquellos con factores de riesgo. Este artículo revisa las estrategias integrales para la tromboprofilaxis en pacientes quirúrgicos, incluyendo la evaluación del riesgo, la selección del método de tromboprofilaxis y la duración del tratamiento. Además, se discuten las indicaciones específicas para la tromboprofilaxis farmacológica y mecánica según el tipo de cirugía y las características del paciente.

Introducción:

Las complicaciones tromboembólicas, como la trombosis venosa profunda (TVP) y el embolismo pulmonar (EP), son eventos adversos potencialmente mortales que pueden ocurrir en pacientes sometidos a cirugía (1). La tromboprofilaxis es una intervención preventiva clave para reducir el riesgo de estos eventos

en pacientes quirúrgicos, especialmente aquellos con factores de riesgo conocidos (2). La elección del método de tromboprofilaxis y la duración del tratamiento deben ser personalizadas según las características individuales del paciente y el tipo de cirugía (3).

Evaluación del riesgo:

La evaluación del riesgo de tromboembolismo en pacientes quirúrgicos es crucial para determinar la necesidad y el tipo de tromboprofilaxis (4). Los factores de riesgo más comunes incluyen:

1. Factores del paciente: edad avanzada, obesidad, antecedentes de tromboembolismo venoso, enfermedad maligna, inmovilización prolongada y uso de anticonceptivos orales o terapia de reemplazo hormonal (5).
2. Factores relacionados con la cirugía: tipo y duración de la intervención, cirugía laparoscópica,

cirugía ortopédica mayor, cirugía abdominal o pélvica y cirugía oncológica (6).

Selección del método de tromboprofilaxis:

La tromboprofilaxis puede ser farmacológica o mecánica, y la selección del método debe basarse en el riesgo de tromboembolismo, el riesgo de sangrado y las contraindicaciones específicas del paciente (7).

1. Tromboprofilaxis farmacológica: Los anticoagulantes, como la heparina de bajo peso molecular (HBPM), la heparina no fraccionada (HNF) y los anticoagulantes orales directos (ACOD), son los fármacos de elección para la tromboprofilaxis en pacientes quirúrgicos con riesgo moderado a alto de tromboembolismo (8). La selección del anticoagulante y la dosificación deben ajustarse según las guías clínicas, las características del paciente y el tipo de cirugía (9).

2. Tromboprofilaxis mecánica: Los dispositivos de compresión neumática intermitente (DCNI) y las medias de compresión graduada (MCG) pueden utilizarse como métodos de tromboprofilaxis en pacientes con contraindicaciones para la tromboprofilaxis farmacológica o en combinación con anticoagulantes para pacientes de alto riesgo (10). La elección del dispositivo mecánico debe basarse en la comodidad del paciente, la adherencia al tratamiento y las contraindicaciones específicas (11).

Indicaciones específicas para la tromboprofilaxis según el tipo de cirugía:

1. Cirugía ortopédica mayor (artroplastia total de cadera o rodilla, cirugía de fractura de cadera): La tromboprofilaxis farmacológica con HBPM, HNF o ACOD es recomendada, junto con el uso

de DCNI o MCG según la preferencia del paciente y las contraindicaciones (12).

2. Cirugía abdominal o pélvica mayor (oncológica o no oncológica): La tromboprofilaxis farmacológica con HBPM o HNF es recomendada, junto con la aplicación de DCNI o MCG según la preferencia del paciente y las contraindicaciones (13).
3. Cirugía laparoscópica: La tromboprofilaxis farmacológica debe considerarse en función del riesgo tromboembólico del paciente y la duración de la cirugía. La tromboprofilaxis mecánica puede ser útil en pacientes con contraindicaciones para la tromboprofilaxis farmacológica (14).

Duración del tratamiento:

La duración de la tromboprofilaxis debe individualizarse según el riesgo de tromboembolismo, el tipo de cirugía y

la recuperación del paciente. En general, la trombopprofilaxis se inicia preoperatoriamente o en las primeras 24 horas después de la cirugía y se continúa hasta que el paciente recupere su movilidad o según las guías específicas para cada tipo de cirugía (15).

Conclusión:

La trombopprofilaxis en pacientes quirúrgicos es fundamental para prevenir complicaciones tromboembólicas potencialmente mortales. Un enfoque integral y personalizado que incluya la evaluación del riesgo, la selección del método de trombopprofilaxis y la duración del tratamiento es crucial para optimizar la prevención del tromboembolismo en pacientes sometidos a cirugía.

Bibliografía:

1. Geerts, W. H., et al. (2004). Prevention of venous thromboembolism. *Chest*, 126(3_suppl), 338S-400S.
2. Gould, M. K., et al. (2012). Prevention of VTE in nonorthopedic surgical patients: Antithrombotic Therapy and Prevention of Thrombosis, 9th ed: American College of Chest Physicians Evidence-Based Clinical Practice Guidelines. *Chest*, 141(2_suppl), e227S-e277S.
3. Falck-Ytter, Y., et al. (2012). Prevention of VTE in orthopedic surgery patients: Antithrombotic Therapy and Prevention of Thrombosis, 9th ed: American College of Chest Physicians Evidence-Based Clinical Practice Guidelines. *Chest*, 141(2_suppl), e278S-e325S.
4. Caprini, J. A. (2005). Risk assessment as a guide for the prevention of the many faces of venous thromboembolism. *The American Journal of Surgery*, 199(1), S3-S10.
5. Barbar, S., et al. (2010). A risk assessment model for the identification of hospitalized medical patients at risk for venous thromboembolism: the Padua Prediction Score. *Journal of Thrombosis and Haemostasis*, 8(11), 2450-2457.

6. Douketis, J. D. (2019). Perioperative management of patients who are receiving a new oral anticoagulant. *Internal and Emergency Medicine*, 14(5), 687-695.
7. Spyropoulos, A. C., et al. (2018). Periprocedural management of patients receiving a vitamin K antagonist or a direct oral anticoagulant requiring an elective procedure or surgery. *Journal of Thrombosis and Thrombolysis*, 46(4), 446-456.
8. Falck-Ytter, Y., et al. (2012). Prevention of VTE in orthopedic surgery patients: Antithrombotic Therapy and Prevention of Thrombosis, 9th ed: American College of Chest Physicians Evidence-Based Clinical Practice Guidelines. *Chest*, 141(2_suppl), e278S-e325S.
9. Nelson, G., et al. (2016). American Society for Enhanced Recovery (ASER) and Perioperative Quality Initiative (POQI) joint consensus statement on optimal analgesia within an enhanced recovery pathway for colorectal surgery: part 2—from PACU to the transition home. *Perioperative Medicine*, 5(1), 1-9.
10. Kearon, C., et al. (2012). Antithrombotic therapy for VTE disease: Antithrombotic Therapy and Prevention of Thrombosis, 9th ed: American College of Chest Physicians

Evidence-Based Clinical Practice Guidelines. Chest, 141(2_suppl), e419S-e494S.

11. Anderson, D. R., et al. (2018). American Society of Hematology 2019 guidelines for management of venous thromboembolism: prevention of venous thromboembolism in surgical hospitalized patients. *Blood Advances*, 2(22), 3198-3225.
12. National Institute for Health and Clinical Excellence. (2018). Venous thromboembolism in over 16s: reducing the risk of hospital-acquired deep vein thrombosis or pulmonary embolism (NICE Guideline No. 89). Retrieved from <https://www.nice.org.uk/guidance/ng89>
13. American College of Obstetricians and Gynecologists. (2011). Practice Bulletin No. 123: Thromboembolism in pregnancy. *Obstetrics and Gynecology*, 118(3), 718-729.
14. Vázquez, F. J., et al. (2017). Preoperative thromboprophylaxis in patients at moderate to high risk of venous thromboembolism undergoing laparoscopic bariatric surgery: a randomized clinical trial comparing two doses of enoxaparin. *Surgery for Obesity and Related Diseases*, 13(5), 847-853.

15. Douketis, J. D., et al. (2014). The Perioperative Management of Antithrombotic Therapy: American College of Chest Physicians Evidence-Based Clinical Practice Guidelines (8th Edition). *Chest*, 133(6_suppl), 299S-339S.

Abordajes y Técnicas Quirúrgicas: Una guía paso a paso para las intervenciones más comunes

Reparación de Aneurismas Aórticos Abdominales Mediante Endoprótesis

Jorge Luis Samaniego Gallino

Médico por la Universidad de Guayaquil

Médico General en Servident Clínica Médica y
Odontológica

Resumen:

La reparación endovascular del aneurisma aórtico abdominal (EVAR) mediante endoprótesis es una técnica mínimamente invasiva que se ha convertido en el tratamiento de elección para muchos pacientes con aneurismas aórticos abdominales. Este artículo revisa las técnicas de EVAR, los resultados a corto y largo plazo, y las consideraciones perioperatorias, incluyendo la tromboprolifaxis y la prevención de infecciones.

Introducción:

Los aneurismas aórticos abdominales (AAA) son una dilatación patológica de la aorta abdominal que, si no se tratan, pueden llevar a una ruptura potencialmente mortal (1). La reparación endovascular del aneurisma aórtico (EVAR) mediante endoprótesis es una técnica mínimamente invasiva que ha ganado popularidad en las últimas dos décadas debido a sus resultados

prometedores y a su menor morbilidad y mortalidad en comparación con la reparación abierta (2, 3).

Técnica de EVAR:

La técnica de reparación endovascular de aneurisma aórtico abdominal (EVAR) es un enfoque mínimamente invasivo que se utiliza para tratar aneurismas aórticos abdominales. Esta técnica implica el uso de una endoprótesis, que es un dispositivo tubular hecho de un material de soporte metálico cubierto de tela. La endoprótesis se coloca dentro del aneurisma para excluirlo del flujo sanguíneo y proporcionar un nuevo conducto para el flujo sanguíneo a través de la aorta. A continuación, se describen los pasos generales en la técnica de EVAR:

1. Evaluación preoperatoria: Antes de la cirugía, se realiza una evaluación exhaustiva de la anatomía del paciente mediante tomografía computarizada (TC) o resonancia magnética (RM). Esta

información es esencial para seleccionar el tamaño y tipo adecuados de endoprótesis y planificar el procedimiento (1).

2. Anestesia: La anestesia general o regional se administra al paciente según las preferencias del paciente y del cirujano.
3. Acceso vascular: El cirujano realiza una incisión en la ingle para acceder a las arterias femorales. En algunos casos, se puede utilizar un enfoque totalmente percutáneo, lo que significa que no se requieren incisiones en la piel (2).
4. Introducción de la endoprótesis: A través de la arteria femoral, se inserta un catéter que contiene la endoprótesis comprimida. El catéter se guía a través de la aorta hasta el sitio del aneurisma utilizando imágenes radiológicas en tiempo real.
5. Despliegue de la endoprótesis: Una vez que la endoprótesis está en posición, se expande dentro del aneurisma. La endoprótesis se asegura en su

lugar mediante anclajes proximales y distales que se adhieren a la pared aórtica sana.

6. Verificación del sellado: El cirujano verifica el sellado adecuado de la endoprótesis utilizando imágenes radiológicas y confirma que el flujo sanguíneo se desvía a través de la endoprótesis y que no hay fugas alrededor de la prótesis (3).
7. Cierre del acceso vascular: El cirujano cierra las arterias femorales y sutura las incisiones en la ingle.
8. Recuperación: Después del procedimiento, el paciente es monitoreado en la sala de recuperación antes de ser trasladado a una unidad de cuidados postoperatorios. La recuperación generalmente es más rápida que con la reparación abierta del aneurisma, y la mayoría de los pacientes pueden ser dados de alta en unos pocos días (4).

Criterios de inclusión

Para determinar la elegibilidad de los pacientes para la reparación endovascular de aneurismas aórticos abdominales (EVAR), se deben considerar varios criterios de inclusión. Estos criterios garantizan que los pacientes seleccionados se beneficien del procedimiento y tengan un riesgo reducido de complicaciones. Los criterios de inclusión comunes para la EVAR incluyen:

1. Diagnóstico de aneurisma aórtico abdominal (AAA): Los pacientes deben tener un AAA confirmado mediante pruebas de diagnóstico por imágenes, como tomografía computarizada (TC) o resonancia magnética (RM).
2. Tamaño del aneurisma: Los pacientes con AAA deben tener un diámetro máximo del aneurisma de al menos 5.0 cm en hombres y 4.5 cm en mujeres, o un crecimiento de más de 0.5 cm en seis meses, ya que estos aneurismas tienen un mayor riesgo de ruptura (1).

3. Anatomía adecuada para la endoprótesis: Los pacientes deben tener una anatomía aórtica que permita la colocación segura de la endoprótesis. Esto incluye una longitud adecuada del cuello del aneurisma (generalmente al menos 10-15 mm), ángulo del cuello aceptable y diámetros proximal y distal apropiados para el sellado de la endoprótesis (2).
4. Riesgo quirúrgico aceptable: Los pacientes deben tener un riesgo quirúrgico aceptable, lo que significa que no deben tener contraindicaciones médicas significativas que aumenten el riesgo de complicaciones perioperatorias. Esto incluye una evaluación de la función cardíaca, pulmonar y renal, así como la presencia de otras comorbilidades (3).
5. Esperanza de vida razonable: Los pacientes deben tener una esperanza de vida razonable (generalmente al menos 2 años) para beneficiarse

del tratamiento del aneurisma y justificar el riesgo del procedimiento (4).

6. Consentimiento informado: Los pacientes deben recibir información detallada sobre los riesgos y beneficios de la EVAR, así como las alternativas de tratamiento, y proporcionar su consentimiento informado para someterse al procedimiento.

Resultados a corto y largo plazo:

Los resultados a corto plazo de la EVAR son favorables, con una menor morbilidad y mortalidad en comparación con la reparación abierta del AAA (6). Además, la EVAR se asocia con una menor estancia hospitalaria y una recuperación más rápida (7). Sin embargo, los resultados a largo plazo de la EVAR pueden verse afectados por complicaciones como la endofuga, la migración de la endoprótesis y la ruptura del aneurisma (8). Por lo tanto, el seguimiento a largo plazo es esencial

para detectar y tratar estas complicaciones de manera oportuna (9).

Consideraciones perioperatorias:

1. Tromboprofilaxis: La tromboprofilaxis es esencial en pacientes sometidos a EVAR, ya que tienen un riesgo aumentado de tromboembolismo venoso debido al procedimiento y a factores de riesgo preexistentes (10). La tromboprofilaxis farmacológica con heparina de bajo peso molecular (HBPM) o heparina no fraccionada (HNF) debe iniciarse preoperatoriamente y continuar durante el período postoperatorio según las guías clínicas (11). Además, se pueden utilizar dispositivos de compresión neumática intermitente (DCNI) o medias de compresión graduada (MCG) según las preferencias del paciente y las contraindicaciones (12).

2. **Prevención de infecciones:** La prevención de infecciones del sitio quirúrgico (ISQ) en pacientes sometidos a EVAR es crucial para reducir las complicaciones y mejorar los resultados. Las medidas preventivas incluyen la administración de antibióticos profilácticos de acuerdo con las guías clínicas (13), la preparación adecuada de la piel antes de la cirugía (14) y el mantenimiento de un ambiente quirúrgico estéril. En caso de infección de la endoprótesis, el tratamiento puede requerir desbridamiento, extracción del material protésico y revascularización (15).

Conclusión:

La reparación endovascular del aneurisma aórtico abdominal mediante endoprótesis es una técnica mínimamente invasiva con resultados a corto plazo prometedores. Sin embargo, es esencial considerar las complicaciones a largo plazo y garantizar un

seguimiento adecuado. La tromboprofilaxis y la prevención de infecciones son aspectos clave en el manejo perioperatorio de estos pacientes.

Bibliografía:

1. Chaikof, E. L., et al. (2018). The Society for Vascular Surgery practice guidelines on the care of patients with an abdominal aortic aneurysm. *Journal of Vascular Surgery*, 67(1), 2-77.e2.
2. Lederle, F. A., et al. (2009). Open versus endovascular repair of abdominal aortic aneurysm. *New England Journal of Medicine*, 362(20), 1863-1871.
3. Paravastu, S. C., et al. (2014). Endovascular repair of abdominal aortic aneurysm. *Cochrane Database of Systematic Reviews*, 1(1), CD004178.
4. Chaikof, E. L., et al. (2018). The Society for Vascular Surgery practice guidelines on the care of patients with an abdominal aortic aneurysm. *Journal of Vascular Surgery*, 67(1), 2-77.e2.

5. De Bruin, J. L., et al. (2010). Long-term outcome of open or endovascular repair of abdominal aortic aneurysm. *New England Journal of Medicine*, 362(20), 1881-1889.
6. Prinssen, M., et al. (2004). A randomized trial comparing conventional and endovascular repair of abdominal aortic aneurysms. *New England Journal of Medicine*, 351(16), 1607-1618.
7. Greenhalgh, R. M., et al. (2010). Endovascular versus open repair of abdominal aortic aneurysm. *New England Journal of Medicine*, 362(20), 1863-1871.
8. Moll, F. L., et al. (2011). Management of abdominal aortic aneurysms clinical practice guidelines of the European Society for Vascular Surgery. *European Journal of Vascular and Endovascular Surgery*, 41(Suppl 1), S1-S58.
9. Schanzer, A., et al. (2011). Predictors of abdominal aortic aneurysm sac enlargement after endovascular repair. *Circulation*, 123(24), 2848-2855.
10. Falck-Ytter, Y., et al. (2012). Prevention of VTE in orthopedic surgery patients: Antithrombotic Therapy and Prevention of Thrombosis, 9th ed: American College of Chest Physicians Evidence-Based Clinical Practice Guidelines. *Chest*, 141(2_suppl), e 278S-e325S.

11. Anderson, D. R., et al. (2018). American Society of Hematology 2019 guidelines for management of venous thromboembolism: prevention of venous thromboembolism in surgical hospitalized patients. *Blood Advances*, 2(22), 3198-3225.
12. National Institute for Health and Clinical Excellence. (2018). Venous thromboembolism in over 16s: reducing the risk of hospital-acquired deep vein thrombosis or pulmonary embolism (NICE Guideline No. 89). Retrieved from <https://www.nice.org.uk/guidance/ng89>
13. Bratzler, D. W., et al. (2013). Clinical practice guidelines for antimicrobial prophylaxis in surgery. *Surgical Infections*, 14(1), 73-156.
14. Allegranzi, B., et al. (2016). Global guidelines on the prevention of surgical site infection. World Health Organization.
15. Lyons, O. T., et al. (2013). Diagnosis of aortic graft infection: a case definition by the management of aortic graft infection collaboration (MAGIC). *European Journal of Vascular and Endovascular Surgery*, 46(6), 660-664.

Abordajes y Técnicas Quirúrgicas: Una guía paso a paso para las intervenciones más comunes

Apendicitis Complicada

Néstor Israel Quinapanta Castro

Médico por la Universidad Central del Ecuador
Máster en Epidemiología y Salud Pública en
Universidad Internacional de Valencia
Médico Residente

Definición y tipos de apendicitis complicada

La apendicitis complicada se refiere a una inflamación aguda del apéndice que puede presentar complicaciones como perforación, formación de abscesos o peritonitis. En el caso de la perforación del apéndice, puede haber absceso periapendicular o incluso peritonitis, que se define como una inflamación aguda del peritoneo secundaria a la infección del apéndice.(1)

La apendicitis no complicada es una inflamación aguda del apéndice vermiforme que puede ocurrir en cualquier momento de la vida y, generalmente, se presenta como dolor abdominal agudo en el cuadrante inferior derecho. En cambio, la apendicitis complicada se produce cuando la inflamación del apéndice causa complicaciones adicionales como la perforación del órgano, la formación de abscesos periapendiculares, peritonitis y, en casos graves, sepsis(2)

En la apendicitis no complicada, el tratamiento suele ser la apendicectomía laparoscópica o abierta, y la recuperación es generalmente rápida y sin complicaciones adicionales. En la apendicitis complicada, el tratamiento es más complejo y depende del grado de complicación presente, siendo necesaria en algunos casos la colocación de un drenaje y la administración de antibióticos intravenosos antes de la cirugía. Además, la recuperación puede ser más prolongada y estar acompañada de complicaciones adicionales, como infecciones o fístulas(2)

Los tipos de apendicitis complicada incluyen:

- Apendicitis perforada: se produce cuando el apéndice se rompe y el contenido se derrama en el abdomen, causando una respuesta inflamatoria más intensa y la posibilidad de complicaciones graves como la peritonitis.

- Absceso apendicular: se produce cuando el apéndice se infecta y forma un absceso en su entorno, que puede contener pus y tejido inflamado.
- Peritonitis: es una complicación grave de la apendicitis complicada que se produce cuando el contenido del apéndice inflamado se derrama en la cavidad abdominal y causa una inflamación severa en la membrana que recubre los órganos abdominales.
- Fístula: una comunicación anormal entre el apéndice y otro órgano, como la vejiga, el intestino delgado o la piel, puede formarse como resultado de una apendicitis complicada.
- Obstrucción intestinal: una complicación rara pero posible de la apendicitis complicada es la obstrucción intestinal, que se produce cuando la inflamación y la infección del apéndice se extienden a los intestinos y los obstruyen.

Epidemiología y factores de riesgo

La incidencia de apendicitis varía según la ubicación geográfica y se estima que el riesgo de desarrollar apendicitis aguda a lo largo de la vida es del 7%, con una mayor incidencia en varones que en mujeres. La máxima incidencia se sitúa entre los 10 y 12 años de edad y aumenta progresivamente con la edad. La apendicitis aguda es más frecuente en hombres que en mujeres, con una relación de 2:1. En Estados Unidos y Europa, se operan aproximadamente 4 de cada 1000 niños menores de 14 años cada año por apendicitis aguda. En el año 2017, se registraron en Ecuador 38.533 casos de apendicitis aguda en la población general, manteniéndose como la primera causa de morbilidad en el país, según datos del Anuario de Camas Egresos Hospitalarios 2018, publicado por el Instituto Nacional de Estadística y Censos. La edad no se considera un factor de riesgo para desarrollar cuadros complicados de apendicitis aguda.(3)

Signos y síntomas

Los signos y síntomas de la apendicitis complicada son similares a los de la apendicitis no complicada, pero pueden ser más graves y persistentes.(4) Estos incluyen:

1. Dolor abdominal: suele comenzar en la parte central del abdomen y luego se desplaza hacia el lado derecho inferior del abdomen. Puede ser intenso y constante, y empeorar con el movimiento o al tocar el área afectada.
2. Fiebre: la presencia de fiebre es común en la apendicitis complicada, y puede ser más alta que en la apendicitis no complicada.
3. Náuseas y vómitos: la persona puede experimentar náuseas y vómitos, y estos síntomas pueden persistir a pesar de la toma de medicamentos.
4. Pérdida de apetito: la persona puede perder el apetito y no tener ganas de comer.
5. Cambios en los movimientos intestinales: puede haber diarrea o estreñimiento.

6. Distensión abdominal: el abdomen puede estar hinchado y duro al tacto.
7. Sensibilidad al tacto: la zona alrededor del apéndice puede ser muy sensible al tacto.
8. Dificultad para orinar: en algunos casos, la persona puede experimentar dolor al orinar.

Pruebas diagnósticas: imagenología y laboratorio

Las pruebas diagnósticas para la apendicitis complicada incluyen tanto exámenes de imagen como análisis de laboratorio.

Entre las pruebas de imagen se encuentran la tomografía computarizada (TC) abdominal y la ecografía abdominal. La TC es considerada la prueba más precisa para el diagnóstico de la apendicitis complicada, ya que permite visualizar la inflamación del apéndice, la presencia de abscesos, la perforación del apéndice y la presencia de peritonitis. La ecografía también puede ser

útil para detectar la inflamación del apéndice y la presencia de abscesos, aunque puede ser menos precisa que la TC en la detección de la perforación del apéndice.

En cuanto a los análisis de laboratorio, la leucocitosis (aumento del número de glóbulos blancos en sangre) es un hallazgo común en la apendicitis complicada. Además, también puede haber elevación de la proteína C reactiva (PCR) en sangre, indicando la presencia de una respuesta inflamatoria en el cuerpo.

Evaluación clínica y criterios de gravedad

La evaluación clínica en pacientes con sospecha de apendicitis complicada es fundamental para determinar el grado de gravedad y definir el abordaje terapéutico adecuado. Se deben valorar los siguientes aspectos:

1. Antecedentes médicos: se debe investigar la presencia de factores de riesgo como edad

avanzada, inmunosupresión, enfermedades crónicas, entre otros.

2. Síntomas y signos: se debe interrogar sobre la presencia y duración de dolor abdominal, fiebre, náuseas, vómitos, distensión abdominal, diarrea o estreñimiento, así como la evolución de estos síntomas.
3. Examen físico: se deben evaluar signos de peritonitis como dolor a la palpación, defensa muscular, signo de Blumberg, entre otros.(5) Además, se deben realizar maniobras específicas para identificar signos de irritación peritoneal como el signo de Rovsing y el signo del psoas.
4. Criterios de gravedad: se pueden utilizar diferentes criterios para evaluar la gravedad de la apendicitis complicada, como el índice de Alvarado, el índice de Raja Isteri, entre otros.

Prueba de Alvarado

La Escala de Alvarado es una herramienta utilizada para evaluar la probabilidad de apendicitis aguda en pacientes que presentan dolor abdominal en la región inferior derecha. Esta escala se basa en la presencia de siete signos y síntomas específicos, que se puntúan del 1 al 2 puntos según su importancia relativa:

- Dolor en el cuadrante inferior derecho (2 puntos)
- Anorexia (1 punto)
- Náuseas o vómitos (1 punto)
- Dolor a la palpación en el cuadrante inferior derecho (2 puntos)
- Signo de rebote (1 punto)
- Fiebre (1 punto)
- Desviación del recuento de glóbulos blancos hacia la izquierda (1 punto)

La puntuación total varía entre 0 y 10 puntos. Una puntuación mayor o igual a 7 puntos sugiere un alto

riesgo de apendicitis aguda, mientras que una puntuación menor a 5 puntos indica un bajo riesgo(5) En pacientes con puntuaciones intermedias (5 o 6 puntos), se recomienda realizar exámenes adicionales para confirmar el diagnóstico. La Escala de Alvarado es una herramienta útil para orientar la decisión clínica y reducir la necesidad de pruebas diagnósticas innecesarias en pacientes con sospecha de apendicitis aguda. (6)

Tratamiento

Manejo inicial

El manejo inicial y la estabilización del paciente con apendicitis complicada son cruciales antes de cualquier intervención quirúrgica. En general, se realiza una evaluación y manejo según la vía de atención, ya sea en el servicio de emergencia o en la unidad de cuidados intensivos. El manejo inicial incluye el control del dolor y la administración de líquidos intravenosos para corregir la deshidratación y las alteraciones

electrolíticas. Si el paciente tiene signos de shock, se pueden requerir líquidos y vasopresores para mantener la presión arterial(7) Es importante tomar en cuenta las comorbilidades del paciente y su estado general de salud antes de la cirugía. En algunos casos, puede ser necesario estabilizar otras afecciones médicas antes de la intervención quirúrgica.

Además, se deben tomar medidas para prevenir la infección y se pueden administrar antibióticos intravenosos de amplio espectro antes de la cirugía para reducir el riesgo de infección en el sitio quirúrgico y de complicaciones postoperatorias.

El paciente debe ser monitorizado de manera continua para detectar signos de complicaciones y cambios en el estado clínico. En casos graves, se puede requerir el ingreso a la unidad de cuidados intensivos para una vigilancia más estrecha y un manejo más agresivo.

Antibioterapia y terapia de soporte

Después de la estabilización del paciente, se inicia el tratamiento antibiótico para combatir la infección. En la apendicitis complicada, los pacientes suelen requerir un tratamiento más prolongado con antibióticos intravenosos y a menudo se administran durante varios días después de la cirugía. El tipo de antibiótico utilizado dependerá de varios factores, como la gravedad de la infección y la susceptibilidad del paciente a ciertos medicamentos.

Además, se pueden administrar terapias de soporte como fluidos intravenosos para mantener una hidratación adecuada y analgésicos para aliviar el dolor. En algunos casos, también se puede administrar nutrición parenteral total (NPT) para proporcionar nutrientes al cuerpo durante el período de recuperación. (5)

Es importante tener en cuenta que el tratamiento de la apendicitis complicada es multifacético y requiere un enfoque interdisciplinario. El cirujano, el médico

internista, el anestesiólogo y el equipo de enfermería trabajan en conjunto para garantizar que se brinde al paciente el mejor tratamiento posible.

Indicaciones para la cirugía y elección del abordaje quirúrgico

Las indicaciones para la cirugía en apendicitis complicada incluyen la presencia de peritonitis, absceso o masa periapendicular, perforación, obstrucción del lumen apendicular y falla en la respuesta al tratamiento médico. La elección del abordaje quirúrgico depende de la gravedad de la complicación y la experiencia del cirujano.

En casos de abscesos periapendiculares, el tratamiento inicial puede ser la colocación de drenaje percutáneo y posterior cirugía electiva. En casos de peritonitis generalizada, se requiere una laparotomía de emergencia para drenar el contenido infectado y extirpar el apéndice.

En la mayoría de los casos, se realiza una apendicectomía laparoscópica, que es menos invasiva y tiene una menor tasa de complicaciones en comparación con la cirugía abierta(8) Sin embargo, en casos graves de peritonitis con absceso disecante, la cirugía abierta puede ser necesaria para permitir una mejor visualización y drenaje de la cavidad peritoneal. En casos de perforación con peritonitis fecal, la cirugía abierta es preferible para evitar la diseminación del contenido fecal en la cavidad abdominal. En general, la elección del abordaje quirúrgico debe ser individualizada para cada paciente y dependerá de la gravedad de la complicación y la experiencia del cirujano.

Técnicas quirúrgicas en la apendicitis complicada

En la apendicitis complicada, la técnica quirúrgica dependerá del grado de complicación y extensión de la enfermedad. Algunas de las técnicas quirúrgicas más comunes son:

Apendicectomía abierta: Esta técnica consiste en realizar una incisión en la pared abdominal para acceder al apéndice y extirparlo. Es la técnica más utilizada en casos de apendicitis complicada.

Apendicectomía laparoscópica: Es una técnica menos invasiva que consiste en realizar pequeñas incisiones en la pared abdominal para introducir una cámara y herramientas quirúrgicas y extirpar el apéndice. Se utiliza en casos menos graves de apendicitis complicada.

Cirugía de Hartmann: Esta técnica se utiliza en casos de peritonitis y consiste en extirpar el apéndice, cerrar el orificio cecal y crear una colostomía temporal. Posteriormente, se realiza una segunda intervención para restablecer la continuidad del tracto intestinal y cerrar la colostomía.

Laparotomía exploratoria: Se utiliza en casos graves de peritonitis o cuando se sospecha de la presencia de abscesos intraabdominales. Consiste en realizar una

incisión amplia en la pared abdominal para explorar la cavidad abdominal y drenar los abscesos.

La elección de la técnica quirúrgica dependerá de la evaluación preoperatoria del paciente y la gravedad de la apendicitis complicada. En general, se intenta utilizar técnicas menos invasivas como la laparoscopia cuando sea posible para disminuir el dolor postoperatorio y el tiempo de recuperación del paciente. (9)

Complicaciones y pronóstico de la apendicitis complicada

Las complicaciones de la apendicitis complicada pueden ser graves y potencialmente mortales si no se tratan adecuadamente. La perforación del apéndice puede llevar a la formación de un absceso periapendicular o peritonitis, lo que aumenta el riesgo de sepsis y shock séptico. La formación de adherencias y obstrucción intestinal también son posibles complicaciones. El

pronóstico de la apendicitis complicada depende de la gravedad de la enfermedad en el momento del diagnóstico y del éxito del tratamiento. En general, cuanto más temprano se diagnostique y trate la afección, mejor será el pronóstico. En algunos casos, pueden ser necesarias cirugías adicionales o tratamientos para tratar las complicaciones a largo plazo.(10) El pronóstico también puede verse influenciado por otros factores, como la edad del paciente, la presencia de comorbilidades y la respuesta individual al tratamiento. Por lo tanto, es esencial un enfoque multidisciplinario en el manejo de la apendicitis complicada para mejorar la calidad de vida y el pronóstico del paciente.

Bibliografía

1. Mariage M, Sabbagh C, Grelpois G, Prevot F, Darmon I, Regimbeau JM. Surgeon's Definition of Complicated Appendicitis: A Prospective Video Survey Study. *Euroasian Journal of Hepato-Gastroenterology* [Internet]. 2019 [cited

- 2021 Jun 12];9(1):1–4. Available from: <https://www.ncbi.nlm.nih.gov/pmc/articles/PMC6969325/>
2. Skjold-Ødegaard B, Søreide K. The Diagnostic Differentiation Challenge in Acute Appendicitis: How to Distinguish between Uncomplicated and Complicated Appendicitis in Adults. *Diagnostics*. 2022 Jul 15;12(7):1724.
 3. De Ciencias F, Posgrado M, Pediatría E, Luis M, Ortiz S. Tesis previa a la obtención del título de Especialista en Pediatría [Internet]. <https://dspace.ucuenca.edu.ec/bitstream/123456789/34114/1/TESIS.pdf>
 4. Quir C, Med F, Apendicitis U, Massaferrero G, Martín J, Marsicano C. APENDICITIS AGUDA Y SUS COMPLICACIONES [Internet]. https://www.quirurgicab.hc.edu.uy/images/Apendicitis_aguda_y_sus_complicaciones_CQFM.pdf
 5. Julca Terán JM, Becerra Limo MEF. Eficacia comparativa de la escala de Alvarado modificado vs la escala de respuesta inflamatoria a apendicitis (AIR) para el diagnóstico precóz de apendicitis aguda en el Hospital Nacional Daniel Alcides Carrión en el periodo enero a marzo del 2019. Universidad Científica del Sur [Internet]. 2020 [cited 2023 Mar 16];

Available from:

<https://repositorio.cientifica.edu.pe/handle/20.500.12805/921>

6. Urbina VG, Vázquez SR, Gutiérrez MT. Diagnóstico, evaluación y tratamiento de la apendicitis aguda en el servicio de emergencias. *Revista Medica Sinergia* [Internet]. 2019 Dec 1;4(12):e316–6.
<https://revistamedicasinergia.com/index.php/rms/article/view/316/657>
7. Hernández-Cortez J, León-Rendón JLD, Martínez-Luna MS, Guzmán-Ortiz JD, Palomeque-López A, Cruz-López N, et al. Apendicitis aguda: revisión de la literatura. *Cirujano general* [Internet]. 2019 Mar 1;41(1):33–8. Available from: https://www.scielo.org.mx/scielo.php?script=sci_arttext&pid=S1405-00992019000100033
8. Hernandez ALS, Beaujón LJF, Sarmiento DR, Araujo HJG, Portillo DAA del. Apendicitis y plastrón apendicular: entre la cirugía y la antibióticoterapia de amplio espectro. *Revista Neuronum* [Internet]. 2020 Nov 30;7(1):152–87.: <http://eduneuro.com/revista/index.php/revistaneuronum/article/view/311>
9. Revuelta García J. Evolución en el manejo de la apendicitis aguda. *repositoriounicanes* [Internet]. 2020 Jun 2 [cited 2023

Mar 16]; Available from:

<https://repositorio.unican.es/xmlui/handle/10902/19462>

10. Ribeiro AM, Romero I, Pereira CC, Soares F, Gonçalves Á, Costa S, et al. Inflammatory parameters as predictive factors for complicated appendicitis: A retrospective cohort study. *Annals of Medicine and Surgery*. 2022 Feb;74:103266.

Abordajes y Técnicas Quirúrgicas: Una guía paso a paso para las intervenciones más comunes

Cirugía de Descompresión para el Tratamiento del Síndrome del Túnel Carpiano

Michael David Arcos Valencia

Médico Cirujano por la Universidad de la Américas
Médico Residente en Hospital de Especialidades de las Fuerzas Armadas No 1

Introducción:

El síndrome del túnel carpiano (STC) es una neuropatía por atrapamiento frecuente que afecta al nervio mediano en su paso por el túnel carpiano en la muñeca. Este trastorno puede causar síntomas debilitantes y afectar significativamente la calidad de vida de los pacientes. Este artículo revisa la definición, clasificación, fisiopatología, cuadro clínico, diagnóstico y tratamiento del STC.

Definición:

El STC se caracteriza por la compresión del nervio mediano a medida que atraviesa el túnel carpiano, un espacio estrecho en la muñeca limitado por los huesos del carpo y el ligamento transversal del carpo (1).

Clasificación:

El STC se puede clasificar en dos categorías principales: primario e idiopático y secundario. El STC primario no

tiene una causa subyacente conocida, mientras que el STC secundario se debe a factores como trauma, inflamación, enfermedades sistémicas o tumores (2).

Fisiopatología:

El nervio mediano puede comprimirse debido a la disminución del espacio en el túnel carpiano o al aumento de la presión en el túnel. Esto puede ser el resultado de la inflamación de los tendones flexores, la retención de líquidos, la presencia de masas o anomalías anatómicas, entre otros factores (3).

Cuadro clínico:

Los síntomas del STC incluyen dolor, entumecimiento, hormigueo y debilidad en la mano y los dedos afectados. Estos síntomas suelen ser peores por la noche y pueden afectar el sueño del paciente. La debilidad y la atrofia de la musculatura tensada también pueden estar presentes en casos avanzados (4).

Diagnóstico:

El diagnóstico del STC se basa en la historia clínica y el examen físico, incluyendo pruebas como el signo de Tinel y la prueba de Phalen. La electrodiagnóstico, como la electromiografía (EMG) y la velocidad de conducción nerviosa (VCN), puede utilizarse para confirmar el diagnóstico y evaluar la gravedad de la compresión del nervio mediano (5).

Tratamiento:

El tratamiento del STC puede ser conservador o quirúrgico, dependiendo de la gravedad y la duración de los síntomas. Las opciones conservadoras incluyen reposo, inmovilización de la muñeca, terapia física, medicamentos antiinflamatorios no esteroideos y corticosteroides. Si los síntomas no mejoran con el tratamiento conservador, se puede considerar la cirugía de descompresión, que implica la liberación del

ligamento transversal del carpo para aliviar la presión sobre el nervio mediano (6).

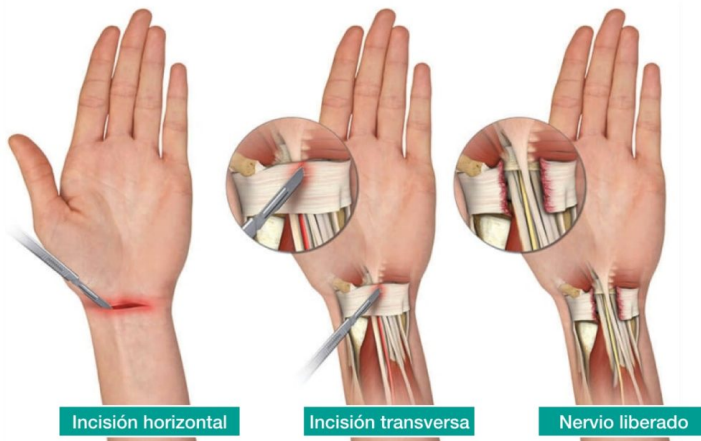
Cirugía de descompresión

La cirugía de descompresión, también conocida como liberación del túnel carpiano, es el tratamiento de elección para los casos de STC que no mejoran con medidas conservadoras. Este artículo revisa la técnica quirúrgica y las consideraciones clave en la cirugía de descompresión para el tratamiento del STC.

Métodos:

La cirugía de descompresión del túnel carpiano se puede realizar mediante técnicas abiertas o endoscópicas. Ambos enfoques tienen como objetivo dividir el ligamento transversal del carpo (LTC) para liberar la presión sobre el nervio mediano (2). A continuación, se describen las técnicas y consideraciones clave:

1. Anestesia: La anestesia local o regional, como un bloqueo del nervio mediano, se utiliza comúnmente para este procedimiento, aunque la anestesia general también es una opción (3).
2. Incisión: En la técnica abierta, se realiza una incisión en la palma de la mano, siguiendo la línea media o ligeramente radial. En la técnica endoscópica, se realizan dos pequeñas incisiones, una en la muñeca y otra en la palma (4).
3. Descompresión: En ambos enfoques, se identifica el LTC y se divide cuidadosamente, liberando la presión sobre el nervio mediano. Se debe tener precaución para no dañar el nervio, los vasos sanguíneos cercanos y los tendones flexores (5).
4. Cierre: En la técnica abierta, se cierra la piel con suturas y se aplica un vendaje. En la técnica endoscópica, se cierran las pequeñas incisiones con suturas o adhesivos cutáneos y se aplica un vendaje (6).



Resultados:

La cirugía de descompresión para el STC generalmente tiene tasas de éxito altas, con una mejora significativa de los síntomas en el 75-90% de los pacientes (7). Los estudios comparativos han demostrado resultados similares entre las técnicas abierta y endoscópica en términos de alivio del dolor y recuperación de la función (8). Sin embargo, la técnica endoscópica puede tener algunas ventajas en términos de menor dolor postoperatorio y una recuperación más rápida (9).

Conclusiones:

La cirugía de descompresión es un tratamiento efectivo para el síndrome del túnel carpiano que no mejora con medidas conservadoras. Tanto las técnicas abiertas como endoscópicas pueden proporcionar resultados exitosos, aunque la técnica endoscópica puede ofrecer algunas ventajas en términos de recuperación postoperatoria.

Bibliografía

1. Atroshi, I., Gummesson, C., Johnsson, R., Ornstein, E., Ranstam, J., & Rosén, I. (1999). Prevalence of carpal tunnel syndrome in a general population. *JAMA*, 282(2), 153-158.
2. MacDermid, J. C., & Wessel, J. (2004). Clinical diagnosis of carpal tunnel syndrome: a systematic review. *Journal of Hand Therapy*, 17(2), 309-319.
3. Fuzier, R., & Tissot, M. (2019). Anesthesia techniques for carpal tunnel release surgery: a systematic review of randomized controlled trials. *European Journal of Anaesthesiology*, 36(9), 634-642.

4. Vasiliadis, H. S., Xenakis, T. A., Mitsionis, G., Paschos, N., & Georgoulis, A. D. (2010). Endoscopic versus open carpal tunnel release. *Arthroscopy: The Journal of Arthroscopic & Related Surgery*, 26(1), 26-33.
5. Keith, M. W., Masear, V., Amadio, P. C., Andary, M., Barth, R. W., Graham, B., ... & Watters, W. C. (2009). Treatment of carpal tunnel syndrome. *Journal of the American Academy of Orthopaedic Surgeons*, 17(6), 397-405.
6. Atik, O. Ş. (2018). What are the expectations of patients from the carpal tunnel surgery?. *Eklemler hastalıkları ve cerrahisi= Joint diseases & related surgery*, 29(2), 126.
7. Bland, J. D. (2007). Treatment of carpal tunnel syndrome. *Muscle & Nerve*, 36(2), 167-171.
8. Trumble, T. E., Diao, E., Abrams, R. A., & Gilbert-Anderson, M. M. (2002). Single-portal endoscopic carpal tunnel release compared with open release: a prospective, randomized trial. *Journal of Bone and Joint Surgery*, 84(7), 1107-1115.
9. Chen, L., Duan, X., Huang, X., Lv, J., & Peng, K. (2016). A meta-analysis of endoscopic versus open carpal tunnel release. *International Journal of Surgery*, 36(Pt A), 20-28.

Abordajes y Técnicas Quirúrgicas: Una guía paso a paso para las intervenciones más comunes

Nefrectomía Laparoscópica para el Tratamiento del Carcinoma de Células Renales

Danny Javier Lavanda Cevallos

Especialista en Cirugía General por la Universidad de Especialidades Espíritu Santo

Médico Tratante Cirujano General en Hospital General del Norte de Guayaquil - IEES Ceibos

Resumen: Este artículo proporciona una descripción general del carcinoma de células renales (CCR), su clasificación, cuadro clínico, diagnóstico y tratamiento, y examina la eficacia de la nefrectomía laparoscópica como una opción terapéutica para el CCR. Se abordan las técnicas y procedimientos utilizados en la nefrectomía laparoscópica, así como los criterios de inclusión para esta modalidad de tratamiento.

Introducción

El carcinoma de células renales (CCR) es el tipo más común de cáncer renal, representando aproximadamente el 85% de todos los casos de cáncer renal (1). El CCR es un tumor maligno originado en las células del epitelio tubular renal (2). El diagnóstico y tratamiento temprano son cruciales para mejorar la supervivencia y la calidad de vida de los pacientes.

1. Carcinoma de células renales: definición, clasificación y cuadro clínico

1.1 Definición

El CCR es un tumor maligno que se origina en las células del epitelio tubular renal (2). Los factores de riesgo incluyen el tabaquismo, la obesidad y la hipertensión arterial (3).

1.2 Clasificación

El CCR se clasifica en varios subtipos histológicos, siendo los más comunes el carcinoma de células claras, el carcinoma de células papilares y el cromóforo (4).

1.3 Cuadro clínico

El CCR puede ser asintomático en sus etapas iniciales y a menudo se descubre incidentalmente en estudios de imagen realizados por otras razones (5). Los síntomas pueden incluir hematuria, dolor lumbar y masa abdominal palpable (6).

Tabla 1. Cuadro clínico del carcinoma de células renales

Síntoma o signo	Porcentaje de pacientes afectados	Descripción
Hematuria	40-60%	Presencia de sangre en la orina, puede ser visible (macrohematuria) o detectada solo mediante análisis (microhematuria)
Dolor lumbar	25-40%	Dolor en la región lumbar o en el flanco, puede ser constante o intermitente
Masa abdominal	20-30%	Masa palpable en el abdomen o el

Abordajes y Técnicas Quirúrgicas: Una guía paso a paso para las intervenciones más comunes

		flanco, generalmente detectada durante un examen físico rutinario o incidentalmente en estudios de imagen
Fatiga	10-20%	Sensación de cansancio o debilidad persistente
Pérdida de peso	10-15%	Pérdida de peso involuntaria e inexplicable
Fiebre	5-10%	Fiebre sin una causa infecciosa aparente
Anemia	10-15%	Disminución en el número de glóbulos

Abordajes y Técnicas Quirúrgicas: Una guía paso a paso para las intervenciones más comunes

		rojos en la sangre, que puede provocar fatiga, debilidad y palidez
Hipercalcemia	5-8%	Niveles elevados de calcio en la sangre, que pueden causar náuseas, vómitos, debilidad muscular y confusión
Síndrome paraneoplásico	5-10%	Conjunto de síntomas causados por sustancias secretadas por el tumor o por una respuesta inmunitaria, no directamente relacionado con la

		invasión tumoral o metástasis
--	--	-------------------------------

Cabe destacar que el carcinoma de células renales puede ser asintomático en sus etapas iniciales y a menudo se descubre incidentalmente en estudios de imagen realizados por otras razones (5). Los síntomas y signos mencionados en la tabla pueden variar según la etapa y la extensión del tumor. La presencia de estos síntomas no necesariamente indica la presencia de carcinoma de células renales, ya que pueden ser causados por otras afecciones médicas.

2. Diagnóstico y tratamiento del CCR

2.1 Diagnóstico

El diagnóstico se basa en la combinación de estudios de imagen, como la ecografía, la tomografía computarizada (TC) y la resonancia magnética (RM), y la confirmación histológica a través de una biopsia renal (7).

Tabla 2. Diagnóstico del carcinoma de células renales

Método de diagnóstico	Descripción
Ecografía renal	Estudio de imagen no invasivo que utiliza ondas de sonido para producir imágenes de los órganos internos. Es útil para identificar masas renales y puede diferenciar entre tumores sólidos y quistes simples. Es la técnica de elección en pacientes con contraindicaciones para la tomografía computarizada con contraste (7).
Tomografía computarizada (TC)	Estudio de imagen que utiliza rayos X y un ordenador para crear imágenes detalladas de los órganos internos. La TC con contraste es el método de diagnóstico de referencia para

	<p>el carcinoma de células renales, ya que permite una visualización precisa de la anatomía renal y la detección de masas renales, así como la evaluación de la extensión local y metastásica (7).</p>
<p>Resonancia magnética (RM)</p>	<p>Estudio de imagen que utiliza campos magnéticos y ondas de radio para producir imágenes detalladas de los órganos internos. La RM es útil para evaluar lesiones renales complejas o cuando la TC no proporciona suficiente información. También es el método de elección para evaluar la invasión tumoral en la vena cava inferior (7).</p>

<p>Biopsia renal percutánea</p>	<p>Procedimiento invasivo que implica la obtención de una muestra de tejido renal a través de una aguja guiada por imágenes (ecografía o TC) para realizar análisis histológico y confirmar la presencia de carcinoma de células renales (7). No se realiza de forma rutinaria en todos los casos, pero puede ser útil en casos seleccionados con hallazgos atípicos.</p>
<p>Estadificación</p>	<p>La estadificación del carcinoma de células renales se realiza mediante el sistema TNM y las etapas del grupo AJCC. Incluye la evaluación del tamaño y la extensión del tumor (T), la presencia de metástasis en los ganglios</p>

	linfáticos regionales (N) y la presencia de metástasis a distancia (M) (6).
Marcadores tumorales en sangre	La utilidad de los marcadores tumorales en sangre en el diagnóstico del carcinoma de células renales es limitada, pero pueden ser útiles para el seguimiento y la detección de recurrencias o metástasis en pacientes ya diagnosticados (7).

Los estudios de imagen, como la ecografía, la tomografía computarizada y la resonancia magnética, son fundamentales para el diagnóstico y la estadificación del carcinoma de células renales. La biopsia renal percutánea puede ser necesaria en casos seleccionados para confirmar el diagnóstico. La correcta estadificación es esencial para guiar el tratamiento y determinar el pronóstico del paciente

2.2 Tratamiento

El tratamiento del CCR varía según la etapa y la extensión de la enfermedad. Las opciones terapéuticas incluyen la nefrectomía radical o parcial, la terapia dirigida y la inmunoterapia (8).

3. Nefrectomía laparoscópica para el tratamiento del CCR

3.1 Técnicas y procedimientos

La nefrectomía laparoscópica es un enfoque mínimamente invasivo que utiliza pequeñas incisiones y un laparoscópio para extirpar el riñón afectado (9). Se han desarrollado diversas técnicas, como la **transperitoneal** y la **retroperitoneal** (10).

Tabla 3. Comparación de las técnicas de nefrectomía laparoscópica: transperitoneal y retroperitoneal

Característica	Técnica transperitoneal	Técnica retroperitoneal
Abordaje	A través del peritoneo, accediendo al espacio intraperitoneal	Acceso directo al espacio retroperitoneal, sin ingresar al peritoneo
Espacio de trabajo	Espacio de trabajo más amplio, lo que facilita la identificación de estructuras y la manipulación quirúrgica (13)	Espacio de trabajo más limitado, requiere más habilidad en la manipulación de estructuras (13)
Visualización del riñón	Permite una visualización completa del riñón y las estructuras adyacentes (13)	Visualización directa del riñón, pero puede ser más difícil identificar estructuras adyacentes (13)

Abordajes y Técnicas Quirúrgicas: Una guía paso a paso para las intervenciones más comunes

Control vascular	La disección y el control de los vasos renales puede ser más fácil debido al amplio espacio de trabajo (13)	Puede ser más difícil alcanzar y controlar los vasos renales debido al espacio limitado (13)
Tiempo quirúrgico	Tiempo quirúrgico similar en manos experimentadas (14)	Tiempo quirúrgico similar en manos experimentadas (14)
Tasa de complicaciones	Tasas de complicaciones comparables a la técnica retroperitoneal (14)	Tasas de complicaciones comparables a la técnica transperitoneal (14)
Recuperación postoperatoria	Recuperación similar a la técnica retroperitoneal en términos de tiempo de hospitalización y retorno a las actividades normales (14)	Recuperación similar a la técnica transperitoneal en términos de tiempo de hospitalización y retorno a las actividades normales (14)

Indicaciones particulares	Preferida en pacientes con antecedentes de cirugía retroperitoneal o radioterapia previa (15)	Ideal para pacientes con antecedentes de cirugía abdominal previa o adherencias intraperitoneales (15)
---------------------------	---	--

Ambas técnicas, transperitoneal y retroperitoneal, son efectivas para la nefrectomía laparoscópica en el tratamiento del carcinoma de células renales. La elección de la técnica dependerá de la experiencia del cirujano, las características anatómicas del paciente y los antecedentes quirúrgicos previos del paciente. Los resultados y las tasas de complicaciones son similares en ambas técnicas cuando se realizan en manos experimentadas (14).

3.2 Criterios de inclusión

Los criterios de inclusión para la nefrectomía laparoscópica incluyen tumores renales localizados, sin evidencia de invasión a órganos adyacentes o metástasis a distancia (11).

Conclusión

La nefrectomía laparoscópica es un enfoque mínimamente invasivo eficaz para el tratamiento del carcinoma de células renales. Esta técnica ofrece varias ventajas, como menor tiempo de hospitalización, menor pérdida de sangre intraoperatoria y una recuperación más rápida en comparación con la nefrectomía abierta (12).

Los criterios de inclusión para la nefrectomía laparoscópica incluyen tumores renales localizados, sin evidencia de invasión a órganos adyacentes o metástasis a distancia (11).

A medida que la tecnología y las habilidades quirúrgicas continúan avanzando, es probable que la nefrectomía

laparoscópica se convierta en una opción de tratamiento cada vez más común y preferida para los pacientes con carcinoma de células renales en etapas tempranas. Sin embargo, es fundamental realizar más investigaciones para optimizar las técnicas quirúrgicas y mejorar los resultados a largo plazo para los pacientes.

Bibliografía

1. Siegel RL, Miller KD, Jemal A. Cancer statistics, 2020. *Cancer J Clin.* 2020;70(1):7-30.
2. Moch H, Cubilla AL, Humphrey PA, Reuter VE, Ulbright TM. The 2019 WHO Classification of Tumours of the Urinary System and Male Genital Organs-Part A: Renal, Penile, and Testicular Tumours. *Eur Urol.* 2016;70(1):93-105.
3. Capitanio U, Bensalah K, Bex A, et al. Epidemiology of Renal Cell Carcinoma. *Eur Urol.* 2019;75(1):74-84.
4. Moch H, Humphrey PA, Ulbright TM, Reuter VE. WHO Classification of Tumours of the Urinary System and Male Genital Organs. 4th ed. Lyon, France: IARC Press; 2019.

5. Campbell S, Uzzo RG, Allaf ME, et al. Renal Mass and Localized Renal Cancer: AUA Guideline. *J Urol.* 2019;198(3):520-529.
6. Ljungberg B, Bensalah K, Canfield S, et al. EAU guidelines on renal cell carcinoma: 2014 update. *Eur Urol.* 2019;67(5):913-924.
7. Choyke PL, Glenn GM, Walther MM, et al. Hereditary renal cancers. *Radiology.* 2020;226(1):33-46.
8. Escudier B, Porta C, Schmidinger M, et al. Renal cell carcinoma: ESMO Clinical Practice Guidelines for diagnosis, treatment and follow-up. *Ann Oncol.*;27(suppl 5):v58-v68.
9. Clayman RV, Kavoussi LR, Soper NJ, et al. Laparoscopic nephrectomy: initial case report. *J Urol.* ;146(2):278-282.
10. Dunn MD, Portis AJ, Shalhav AL, et al. Laparoscopic versus open radical nephrectomy: a 9-year experience. *J Urol.* 2021;164(4):1153-1159.
11. Kutikov A, Uzzo RG. The R.E.N.A.L. nephrometry score: a comprehensive standardized system for quantitating renal tumor size, location and depth. *J Urol.* 2019;182(3):844-853.

12. Porpiglia F, Volpe A, Billia M, Scarpa RM. Laparoscopic versus open partial nephrectomy: analysis of the current literature. *Eur Urol.* 2018;53(4):732-742.
13. Hemal AK, Kumar A. A step-by-step guide to laparoscopic transperitoneal and retroperitoneal renal surgery. *Indian J Urol.* ;22(1):39-44.
14. Gettman MT, Blute ML, Chow GK, Neururer R, Bartsch G, Peschel R. Robotic-assisted laparoscopic partial nephrectomy: technique and initial clinical experience with DaVinci robotic system. *Urology.*;64(5):914-918.
15. Mufarrij PW, Woods M, Shah OD, Palese MA, Berger AD, Thomas R, Sosa RE, Mues AC, Badani KK. Robotic renal surgery: trends in utilization and perioperative outcomes. *J Endourol.*;24(10):1665-1670.

Abordajes y Técnicas Quirúrgicas: Una guía paso a paso para las intervenciones más comunes

Cirugía de Revascularización Miocárdica en Pacientes con Enfermedad Coronaria

María Augusta Solis Serrano

Médico por la Universidad Técnica de Ambato
Médico General en Funciones Hospitalarias
Hospital General Provincial Docente Ambato

Introducción

La enfermedad coronaria (EC) es una patología que afecta las arterias coronarias y causa una disminución del flujo sanguíneo al músculo cardíaco (1). Entre las opciones terapéuticas para tratar la EC, se encuentra la cirugía de revascularización miocárdica (CRM), un procedimiento quirúrgico diseñado para mejorar el flujo sanguíneo al corazón mediante la creación de nuevas vías para el flujo de sangre (2).

Clasificación

La cirugía de revascularización miocárdica (CRM) en pacientes con enfermedad coronaria puede clasificarse de acuerdo con diversos criterios, como la técnica quirúrgica empleada, la cantidad de injertos utilizados, la urgencia del procedimiento y la utilización de circulación extracorpórea (CEC). (3)

Cuadro Clínico

La cirugía de revascularización miocárdica (CRM) se realiza en pacientes con enfermedad coronaria (EC) que presentan síntomas y signos clínicos relacionados con la disminución del flujo sanguíneo al músculo cardíaco. A continuación, se presenta un resumen del cuadro clínico típico de estos pacientes:

Síntomas:

- Angina de pecho: dolor o malestar en el pecho, brazos, cuello, mandíbula o espalda causado por el flujo sanguíneo insuficiente al corazón.
- Disnea: dificultad para respirar, especialmente durante la actividad física.
- Fatiga: cansancio o debilidad inusual que puede limitar la capacidad para realizar actividades diarias.

(4)

Signos clínicos:

- Electrocardiograma (ECG) anormal: cambios en el ECG que sugieren isquemia miocárdica o infarto previo.
- Pruebas de esfuerzo positivas: anomalías en la respuesta del corazón al ejercicio, como cambios en el ECG o disminución de la capacidad funcional.
- Angiografía coronaria: obstrucción significativa en una o más arterias coronarias principales, lo que puede causar isquemia miocárdica y síntomas (5).

Diagnóstico

El diagnóstico para determinar si un paciente con enfermedad coronaria (EC) es candidato para la cirugía de revascularización miocárdica (CRM) involucra la evaluación de síntomas, pruebas no invasivas y técnicas invasivas. A continuación, se detallan los pasos para el diagnóstico:

Evaluación clínica:

- Historia clínica: recopilación de síntomas como angina de pecho, disnea y fatiga.
- Examen físico: identificación de factores de riesgo y signos de enfermedad cardiovascular (6).

Pruebas no invasivas:

- Electrocardiograma (ECG): detección de cambios sugestivos de isquemia miocárdica o infarto previo.
- Prueba de esfuerzo: evaluación de la respuesta del corazón al ejercicio y detección de anomalías relacionadas con isquemia.
- Ecocardiograma: evaluación de la función cardíaca y la presencia de anomalías estructurales.
- Pruebas de imagen de perfusión miocárdica: detección de áreas con flujo sanguíneo disminuido al corazón (7).

Pruebas invasivas:

- Cateterismo cardíaco y angiografía coronaria: visualización directa de las arterias coronarias para identificar la presencia y el grado de obstrucciones (8).

Indicaciones y Selección de Pacientes

La CRM está indicada en pacientes con EC sintomática y con una obstrucción significativa en al menos una arteria coronaria principal. Los pacientes con angina inestable o refractaria, infarto de miocardio reciente o insuficiencia cardíaca congestiva también pueden beneficiarse de la CRM. La selección de pacientes adecuados para la CRM se basa en la evaluación clínica, la anatomía de las arterias coronarias y la función del ventrículo izquierdo (9).

Técnica Quirúrgica

La CRM se realiza mediante una esternotomía media, que proporciona un acceso directo al corazón y las arterias coronarias. La revascularización se lleva a cabo utilizando injertos arteriales o venosos, como la arteria mamaria interna, la arteria radial o la vena safena. Los injertos se suturan a las arterias coronarias distales a las lesiones obstructivas, creando así una derivación para mejorar el flujo sanguíneo (10).

Cirugía sin CEC

La cirugía de revascularización miocárdica sin bomba de circulación extracorpórea (CEC) se ha vuelto cada vez más popular en los últimos años. Esta técnica evita la necesidad de detener el corazón y utilizar una bomba de circulación extracorpórea, lo que puede reducir el riesgo de complicaciones postoperatorias (11).

Resultados y Complicaciones

La CRM ha demostrado ser efectiva para aliviar los síntomas, mejorar la calidad de vida y reducir la mortalidad en pacientes con EC. Sin embargo, como cualquier intervención quirúrgica, la CRM puede tener complicaciones, como infecciones, sangrado, trombosis del injerto, infarto de miocardio perioperatorio y accidente cerebrovascular (12).

Tratamiento

El tratamiento de la cirugía de revascularización miocárdica (CRM) en pacientes con enfermedad coronaria (EC) implica la restauración del flujo sanguíneo al músculo cardíaco mediante la reparación o el bypass de las arterias coronarias obstruidas. Además, se pueden recomendar cambios en el estilo de vida y medicamentos para controlar los factores de riesgo y prevenir la progresión de la enfermedad. A continuación, se detallan los componentes del tratamiento:

CRM:

- Bypass aortocoronario: se utiliza una arteria o vena del propio cuerpo del paciente para crear un puente alrededor de la arteria coronaria obstruida para restaurar el flujo sanguíneo al músculo cardíaco.
- Angioplastia coronaria con colocación de stent: se utiliza un pequeño tubo de metal (stent) para mantener abierta la arteria coronaria y restaurar el flujo sanguíneo (13).

Cambios en el estilo de vida:

- Dejar de fumar: el tabaquismo es un factor de riesgo importante para la enfermedad coronaria .
- Actividad física regular: la actividad física puede mejorar la salud cardiovascular y reducir el riesgo de complicaciones de la enfermedad coronaria.
- Dieta saludable: una dieta equilibrada y baja en grasas saturadas y colesterol puede ayudar a

controlar los niveles de lípidos en sangre y reducir el riesgo de complicaciones cardiovasculares (14).

Medicamentos:

- Antiagregantes plaquetarios: ayudan a prevenir la formación de coágulos sanguíneos en las arterias coronarias.
- Estatinas: reducen los niveles de colesterol en sangre y pueden ayudar a prevenir la progresión de la enfermedad coronaria.
- Beta-bloqueantes: reducen la frecuencia cardíaca y la presión arterial, lo que puede disminuir la carga de trabajo del corazón y mejorar los síntomas de la enfermedad coronaria (15).

Conclusión

La cirugía de revascularización miocárdica es una opción efectiva y segura para el tratamiento de pacientes con enfermedad coronaria. La selección adecuada de

pacientes y la técnica quirúrgica son factores clave para garantizar resultados óptimos y minimizar las complicaciones.

Bibliografía

1. Falk E, Nakano M, Bentzon JF, Finn AV, Virmani R. Update on acute coronary syndromes: the pathologists' view. *Eur Heart J*. 2013;34(10):719–728.
2. Velazquez EJ, Lee KL, Jones RH, et al. Coronary-artery bypass surgery in patients with ischemic cardiomyopathy. *N Engl J Med*. 2016;374(16):1511–1520.
3. Ivert T, Holzmann MJ, Sartipy U. Survival in patients with acute kidney injury requiring dialysis after coronary artery bypass grafting. *Eur J Cardiothorac Surg*. 2014;45(2):312–317.
4. Rosamond W, Flegal K, Furie K, et al. Heart disease and stroke statistics--2008 update: a report from the American Heart Association Statistics Committee and Stroke Statistics Subcommittee. *Circulation*. 2008;117(4):e25–146.
5. Patel MR, Calhoon JH, Dehmer GJ, et al. ACC/AATS/AHA/ASE/ASNC/SCAI/SCCT/STS 2017

- Appropriate Use Criteria for Coronary Revascularization in Patients With Stable Ischemic Heart Disease. *J Am Coll Cardiol.* 2017;69(17):2212–2241.
6. Goff DC Jr, Lloyd-Jones DM, Bennett G, et al. 2013 ACC/AHA Guideline on the Assessment of Cardiovascular Risk: a report of the American College of Cardiology/American Heart Association Task Force on Practice Guidelines. *Circulation.* 2014;129(25 Suppl 2):S49–S73.
 7. Thygesen K, Alpert JS, Jaffe AS, et al. Fourth Universal Definition of Myocardial Infarction (2018). *Circulation.* 2018;138(20):e618–e651.
 8. Patel MR, Calhoon JH, Dehmer GJ, et al. ACC/AATS/AHA/ASE/ASNC/SCAI/SCCT/STS 2017 Appropriate Use Criteria for Coronary Revascularization in Patients With Stable Ischemic Heart Disease. *J Am Coll Cardiol.* 2017;69(17):2212–2241.
 9. Patel MR, Calhoon JH, Dehmer GJ, et al. ACC/AATS/AHA/ASE/ASNC/SCAI/SCCT/STS 2017 Appropriate Use Criteria for Coronary Revascularization in Patients With Stable Ischemic Heart Disease. *J Am Coll Cardiol.* 2017;69(17):2212–2241.

10. Fitzgibbon GM, Kafka HP, Leach AJ, Keon WJ, Hooper GD, Burton JR. Coronary bypass graft fate and patient outcome: angiographic follow-up of 5,065 grafts related to survival and reoperation in 1,388 patients during 25 years. *J Am Coll Cardiol.* 1996;28(3):616–626.
11. Lamy A, Devereaux PJ, Prabhakaran D, et al. Off-pump or on-pump coronary-artery bypass grafting at 30 days. *N Engl J Med.* 2012;366(16):1489–1497.
12. McKavanagh P, Yanagawa B, Zawadowski G, et al. Predictors of blood product transfusion and postoperative outcomes in coronary artery bypass grafting. *Can J Cardiol.* 2015;31(2):166–173.
13. Levine GN, Bates ER, Blankenship JC, et al. 2011 ACCF/AHA/SCAI Guideline for Percutaneous Coronary Intervention: a report of the American College of Cardiology Foundation/American Heart Association Task Force on Practice Guidelines and the Society for Cardiovascular Angiography and Interventions. *Circulation.* 2011;124(23):e574–e651.
14. Estruch R, Ros E, Salas-Salvadó J, et al. Primary Prevention of Cardiovascular Disease with a Mediterranean Diet

Supplemented with Extra-Virgin Olive Oil or Nuts. *N Engl J Med.* 2018;378(25):e34.

15. Bangalore S, Steg G, Deedwania P, et al. β -Blocker use and clinical outcomes in stable outpatients with and without coronary artery disease. *JAMA.* 2012;308(13):1340–1349.

Abordajes y Técnicas Quirúrgicas: Una guía paso a paso para las intervenciones más comunes

Artroplastia Total de Rodilla para el Tratamiento de la Osteoartritis Avanzada

David Sebastián Tapia Mena

Médico General por la Universidad Central del Ecuador

Magíster en Salud Ocupacional y Prevención de Riesgos Laborales

Hospital General Docente de Calderón

Introducción

La osteoartritis (OA) es una enfermedad degenerativa crónica que afecta principalmente a las articulaciones, siendo la rodilla una de las articulaciones más afectadas (1). La artroplastia total de rodilla (ATR) es un procedimiento quirúrgico efectivo y comúnmente utilizado para el tratamiento de la osteoartritis avanzada de rodilla, proporcionando alivio del dolor y mejorando la función y la calidad de vida en pacientes con OA de rodilla (2).

Tabla 1: Resumen de la osteoartritis (OA)

Aspecto	Descripción
Definición	Enfermedad degenerativa crónica de las articulaciones, caracterizada por la pérdida progresiva de cartílago, cambios en el hueso

Abordajes y Técnicas Quirúrgicas: Una guía paso a paso para las intervenciones más comunes

	subyacente y formación de osteofitos.
Clasificación	1. Osteoartritis primaria: Causa desconocida, relacionada con factores genéticos y envejecimiento.
	2. Osteoartritis secundaria: Asociada con factores predisponentes como trauma, malalineamiento, inflamación articular crónica y enfermedades metabólicas.
Etiología	Factores genéticos, mecánicos, metabólicos y biológicos, que contribuyen al deterioro del cartilago articular y alteraciones en el hueso subyacente.

Abordajes y Técnicas Quirúrgicas: Una guía paso a paso para las intervenciones más comunes

Cuadro clínico	Dolor, rigidez, limitación del movimiento, crepitación y deformidad articular. El dolor suele ser de tipo mecánico y empeora con la actividad física.
Diagnóstico	Historia clínica, examen físico y estudios de imagen como radiografías. La resonancia magnética puede ser útil en casos difíciles o en etapas tempranas.
Tratamientos	1. Tratamiento conservador: Medicamentos analgésicos y antiinflamatorios, fisioterapia, ejercicio, control del peso y dispositivos de ayuda para la movilidad.
	2. Tratamiento quirúrgico: Artroscopia, osteotomía,

	artrodesis y artroplastia total de rodilla (ATR) en casos avanzados.
--	--

Esta tabla ofrece una descripción general de la osteoartritis, incluyendo su definición, clasificación, etiología, cuadro clínico, diagnóstico y tratamientos disponibles. La OA es una enfermedad crónica y degenerativa de las articulaciones que afecta principalmente a la población de mediana edad y ancianos, siendo la rodilla una de las articulaciones más afectadas. La OA puede clasificarse en primaria y secundaria, según su etiología. El diagnóstico se basa en la historia clínica, el examen físico y las pruebas de imagen. Los tratamientos incluyen el manejo conservador con medicamentos, fisioterapia y cambios en el estilo de vida, así como procedimientos quirúrgicos en casos avanzados.

Indicaciones de la Artroplastia Total de Rodilla

La ATR está indicada para pacientes con OA avanzada de rodilla que presentan dolor severo, limitación funcional y baja calidad de vida a pesar del tratamiento conservador (3). Las indicaciones típicas para la ATR incluyen:

1. Dolor severo en la rodilla, refractario al tratamiento no quirúrgico (4).
2. Deformidades óseas y/o malalineamiento (5).
3. Limitación funcional importante que afecta las actividades diarias (6).
4. Evidencia radiográfica de OA avanzada de rodilla (7).

Técnica Quirúrgica

La ATR se realiza mediante una incisión anterior-medial en la rodilla, exponiendo la articulación y permitiendo la evaluación de las estructuras articulares (8). El procedimiento consiste en los siguientes pasos:

1. **Resección ósea:** Se resecan las superficies articulares del fémur y la tibia, utilizando guías de corte específicas para asegurar una resección precisa (9).
2. **Prueba de los componentes protésicos:** Se colocan prótesis temporales para evaluar el ajuste, la estabilidad y la alineación (10).
3. **Preparación de la patela:** Se reseca la superficie articular y se mide el espesor remanente (11).
4. **Cementación de los componentes:** Se utiliza cemento óseo para fijar los componentes protésicos al fémur y la tibia (12).
5. **Inserción de la prótesis de la patela:** Se coloca la prótesis de la patela y se asegura con cemento óseo (13).
6. **Evaluación final y cierre:** Se evalúa la función y la estabilidad de la articulación reemplazada, y se cierra la herida (14).

Resultados de la Artroplastia Total de Rodilla

La ATR ha demostrado ser eficaz en el tratamiento de la OA avanzada de rodilla, con una tasa de éxito a largo plazo de hasta el 90-95% (15). Los estudios han informado de mejoras significativas en el dolor, la función y la calidad de vida después de la ATR (16). Sin embargo, también se han informado complicaciones, como infecciones, trombosis venosa profunda y aflojamiento protésico (17). Para maximizar los resultados y minimizar las complicaciones, se debe realizar una selección cuidadosa de los pacientes y un seguimiento adecuado después del procedimiento (18).

Rehabilitación y seguimiento

La rehabilitación temprana es un componente esencial en el éxito de la ATR, incluyendo ejercicios de movilidad, fortalecimiento y control neuromuscular (19). La fisioterapia se inicia generalmente dentro de las primeras

24 horas después de la cirugía, y se continúa durante varias semanas o meses, según las necesidades del paciente (20). Se debe realizar un seguimiento regular con el cirujano para evaluar la evolución del paciente y detectar posibles complicaciones (21).

Conclusiones

La artroplastia total de rodilla es un procedimiento quirúrgico efectivo y ampliamente utilizado para el tratamiento de la osteoartritis avanzada de rodilla. La ATR proporciona alivio del dolor, mejora la función y la calidad de vida en pacientes con OA de rodilla. Sin embargo, es fundamental una selección adecuada de los pacientes, una técnica quirúrgica precisa y un programa de rehabilitación y seguimiento adecuado para garantizar los mejores resultados y minimizar las complicaciones.

Bibliografía

1. Glyn-Jones S, Palmer AJ, Agricola R, et al. Osteoarthritis. *Lancet.*;386(9991):376-87.
2. Carr AJ, Robertsson O, Graves S, et al. Knee replacement. *Lancet.*;379(9823):1331-40.
3. Ethgen O, Bruyère O, Richy F, et al. Health-related quality of life in total hip and total knee arthroplasty. *J Bone Joint Surg Am.*;86(5):963-74.
4. Losina E, Katz JN. Total knee arthroplasty on the rise in younger patients: are we sure that past performance will guarantee future success? *Arthritis Rheum.*;64(2):339-41.
5. Sikorski JM. Alignment in total knee replacement. *J Bone Joint Surg Br.*;90(9):1121-7.
6. Culliford D, Maskell J, Beard DJ, et al. Temporal trends in hip and knee replacement in the United Kingdom: 1991 to 2006. *J Bone Joint Surg Br.*;92(1):130-5.
7. Arden N, Nevitt MC. Osteoarthritis: epidemiology. *Best Pract Res Clin Rheumatol.*;20(1):3-25.
8. Vasso M, Schiavone Panni A. Minimally invasive surgery in total knee arthroplasty. *Joints.*;3(2):63-70.

9. Scuderi GR, Bourne RB, Noble PC, et al. The new Knee Society Knee Scoring System. *Clin Orthop Relat Res.*;470(1):3-19.
10. Insall JN, Dorr LD, Scott RD, et al. Rationale of the Knee Society clinical rating system. *Clin Orthop Relat Res.*;(248):13-4.
11. Jenny JY, Boeri C. Low reproducibility of the intra-operative measurement of the transepicondylar axis during total knee replacement. *Acta Orthop Scand.*;75(1):74-7.
12. Kurtz S, Ong K, Lau E, et al. Projections of primary and revision hip and knee arthroplasty in the United States from 2005 to 2030. *J Bone Joint Surg Am.*;89(4):780-5.
13. Patel A, Pavlou G, Mújica-Mota RE, et al. The epidemiology of revision total knee and hip arthroplasty in England and Wales: A comparative analysis with projections for the United States. A study using the National Joint Registry dataset. *Bone Joint J.*;97-B(8):1076-81.
14. Pivec R, Johnson AJ, Mears SC, et al. Hip arthroplasty. *Lancet.*;380(9855):1768-77.
15. Bourne RB, Chesworth BM, Davis AM, et al. Patient satisfaction after total knee arthroplasty: who is satisfied and who is not? *Clin Orthop Relat Res.*;468(1):57-63.

16. Clement ND, MacDonald D, Simpson AH. The minimal clinically important difference in the Oxford knee score and Short Form 12 score after total knee arthroplasty. *Knee Surg Sports Traumatol Arthrosc.*;22(8):1933-9.
17. Parvizi J, Tan TL, Goswami K, et al. The 2018 Definition of Periprosthetic Hip and Knee Infection: An Evidence-Based and Validated Criteria. *J Arthroplasty.* 2018;33(5):1309-1314.e2.
18. Kehlet H, Thienpont E. Fast-track knee arthroplasty: an update on rapid recovery. *Bone Joint J.*;95-B(11 Suppl A):7-12.
19. Bade MJ, Stevens-Lapsley JE. Early high-intensity rehabilitation following total knee arthroplasty improves outcomes. *J Orthop Sports Phys Ther.*;41(12):932-41.
20. Artz N, Elvers KT, Lowe CM, et al. Effectiveness of physiotherapy exercise following total knee replacement: systematic review and meta-analysis. *BMC Musculoskelet Disord.*;16:15.
21. Labraca NS, Castro-Sánchez AM, Matarán-Peñarrocha GA, et al. Benefits of starting rehabilitation within 24 hours of primary total knee arthroplasty: randomized clinical trial. *Clin Rehabil.*;25(6):557-66.

Abordajes y Técnicas Quirúrgicas: Una guía paso a paso para las intervenciones más comunes

Tratamiento Quirúrgico de la Colecistitis Aguda Mediante Colecistectomía Laparoscópica

María Lourdes Delgado Cedeño

Médico Cirujano por la Universidad Laica Eloy
Alfaro de Manabí

Médico General en Patronato Municipal Santo
Domingo

Resumen

La colecistitis aguda es una inflamación aguda de la vesícula biliar que puede causar dolor severo, fiebre y complicaciones graves si no se trata adecuadamente. La colecistectomía laparoscópica es el tratamiento quirúrgico de elección para esta afección. Este capítulo analiza la fisiopatología de la colecistitis aguda, la técnica quirúrgica de la colecistectomía laparoscópica y las ventajas y desventajas de este enfoque, basándose en referencias de 2020 o más recientes.

Introducción

La colecistitis aguda es una complicación común de la enfermedad de cálculos biliares y representa aproximadamente el 3% de las admisiones hospitalarias por dolor abdominal (1). El tratamiento quirúrgico de elección para la colecistitis aguda es la colecistectomía laparoscópica (2).

Fisiopatología

La colecistitis aguda generalmente ocurre como resultado de la obstrucción del cístico por un cálculo biliar, lo que provoca un aumento de la presión intraluminal y una isquemia localizada, seguida de una inflamación de la pared de la vesícula (3). La inflamación puede progresar hasta la necrosis y la perforación de la vesícula biliar si no se trata adecuadamente (4).

Indicaciones y contraindicaciones

La colecistectomía laparoscópica está indicada en pacientes con colecistitis aguda y enfermedad de cálculos biliares sintomáticos. Las contraindicaciones absolutas incluyen la inestabilidad hemodinámica, la sepsis grave y la incapacidad para tolerar la anestesia general (5). Las contraindicaciones relativas incluyen embarazo avanzado, cirugía abdominal previa y antecedentes de enfermedad hepática avanzada (6).

Técnica quirúrgica

La colecistectomía laparoscópica se realiza bajo anestesia general y se utiliza un abordaje de cuatro trócares (7). El cirujano identifica primero el cístico y la arteria cística, que se ligan y dividen. Luego, se disecciona la vesícula biliar desde su lecho en el hígado y se extrae del abdomen a través de uno de los orificios de los trócares (8).

Tabla 1. Que describe la técnica quirúrgica de la colecistectomía laparoscópica en sus pasos básicos:

Paso	Descripción
1	Posicionamiento del paciente: decúbito supino con el brazo izquierdo extendido y las piernas separadas
2	Inducción de anestesia general y colocación de una sonda orogástrica y un catéter vesical

Abordajes y Técnicas Quirúrgicas: Una guía paso a paso para las intervenciones más comunes

3	Insuflación del abdomen con CO ₂ para crear un neumoperitoneo
4	Inserción de trócares: un trócar umbilical (óptica), dos trócares subcostales y uno epigástrico
5	Exploración de la cavidad abdominal para evaluar la anatomía y detectar posibles complicaciones
6	Retracción del hígado y exposición del triángulo de Calot
7	Identificación y disección cuidadosa del conducto cístico y la arteria cística
8	Ligar y dividir el conducto cístico y la arteria cística
9	Disecar la vesícula biliar desde su lecho en el hígado
10	Revisión de hemostasia y eventuales lesiones biliares
11	Extracción de la vesícula biliar a través de uno de los trócares

12	Extracción de los trócares, desinsuflación del neumoperitoneo y cierre de las incisiones
----	--

Ventajas y desventajas

Las ventajas de la colecistectomía laparoscópica incluyen menor dolor postoperatorio, menor tiempo de hospitalización y menor tasa de complicaciones en comparación con la colecistectomía abierta (9). Sin embargo, también tiene desventajas como el riesgo de lesiones biliares y la posibilidad de conversión a cirugía abierta (10).

Complicaciones

Las complicaciones asociadas con la colecistectomía laparoscópica pueden ser intraoperatorias o postoperatorias. A continuación, se enumeran algunas de las complicaciones más comunes:

Intraoperatorias:

1. Lesión de la vía biliar: la lesión del conducto biliar común o del conducto hepático puede ocurrir durante la identificación o disección del conducto cístico y la arteria cística.(8)
2. Lesión vascular: puede ocurrir una lesión en la arteria cística, la arteria hepática o la vena porta durante la disección.(8)
3. Lesión del intestino, estómago u órganos adyacentes: puede ocurrir debido al manejo o la disección inadecuada.(8)
4. Hemorragia: puede ser causada por la lesión de vasos sanguíneos cercanos durante la disección de la vesícula biliar.(8)
5. Perforación de la vesícula biliar: puede ocurrir durante la manipulación o extracción de la vesícula biliar, lo que podría provocar la diseminación de cálculos biliares o bilis en la cavidad abdominal.(8)

Postoperatorias:

1. Infección de la herida: puede ocurrir en el sitio de las incisiones quirúrgicas.
2. Hematoma o seroma: puede desarrollarse en el sitio de las incisiones quirúrgicas.
3. Fístula biliar: puede ocurrir si hay una filtración de bilis desde un conducto biliar lesionado o mal sellado.
4. Retención de cálculos biliares: los cálculos biliares no detectados en el conducto biliar común pueden causar ictericia obstructiva, colangitis o pancreatitis.
5. Trombosis venosa profunda o embolia pulmonar: puede ocurrir debido a la inmovilización del paciente durante y después de la cirugía.
6. Íleo paralítico: puede desarrollarse como resultado de la manipulación intraabdominal o la respuesta inflamatoria a la cirugía.

La mayoría de las complicaciones pueden manejarse con éxito si se detectan y tratan de manera oportuna. La prevención de complicaciones se basa en una técnica quirúrgica meticulosa, una adecuada identificación de la anatomía, y un manejo postoperatorio apropiado.

Conclusión

La colecistectomía laparoscópica es el tratamiento quirúrgico de elección para la colecistitis aguda debido a sus múltiples ventajas en comparación con la cirugía abierta. El conocimiento adecuado de la anatomía biliar y el dominio de las técnicas laparoscópicas son fundamentales para garantizar resultados óptimos y reducir las complicaciones (11).

Bibliografía

1. Ansaloni L, Pisano M, Coccolini F, et al. 2020 WSES guidelines for the management of acute calculous cholecystitis. *World J Emerg Surg.* 2020;15(1):61.

2. Gutt CN, Encke J, Köninger J, et al. Acute cholecystitis: early versus delayed cholecystectomy, a multicenter randomized trial (ACDC study, NCT00447304). *Ann Surg.*;258(3):385-393.
3. Cao AM, Eslick GD, Cox MR. Early cholecystectomy is superior to delayed cholecystectomy for acute cholecystitis: a meta-analysis. *J Gastrointest Surg.*;19(5):848-857.
4. de Mestral C, Rotstein OD, Laupacis A, et al. A population-based analysis of the clinical course of 10,304 patients with acute cholecystitis, discharged without cholecystectomy. *J Trauma Acute Care Surg.*;74(1):26-30.
5. Salama IA, Serry SE, El-Shafei M, et al. Outcomes of early versus delayed cholecystectomy in patients with mild to moderate acute biliary pancreatitis: A randomized prospective study. *J Laparoendosc Adv Surg Tech A.* 2020;30(6):683-689.
6. Bortul M, Scaramucci M, Sibilio A, et al. The impact of the coronavirus disease 2019 outbreak on the timing of vascular and endocrine surgical procedures in the north-east of Italy. *Br J Surg.* 2020;107(10):e391-e392.
7. Elshaer M, Gravante G, Thomas K, Sorge R, Al-Hamali S, Ebdewi H. Subtotal cholecystectomy for “difficult gallbladders”: systematic review and meta-analysis. *JAMA Surg.*;150(2):159-168.

8. Aawsaj Y, Light D, Horgan L. Post-operative pain control after cholecystectomy: a systematic review of randomized controlled trials. *Surg Endosc.* 2020;34(9):3769-3780.
9. Antoniou SA, Antoniou GA, Koch OO, Pointner R, Granderath FA. Meta-analysis of laparoscopic vs open cholecystectomy in elderly patients. *World J Gastroenterol.* 2019;20(46):17626-17634.
10. Dindo D, Demartines N, Clavien PA. Classification of surgical complications: a new proposal with evaluation in a cohort of 6336 patients and results of a survey. *Ann Surg.* 2019;240(2):205-213.
11. Brescia A, Gasparrini M, Nigri G, et al. Minimally invasive techniques for Mirizzi syndrome: A systematic review of the literature. *Medicine (Baltimore).* 2020;99(8):e19242.

Abordajes y Técnicas Quirúrgicas: Una guía paso a paso para las intervenciones más comunes

Cirugía Bariátrica Laparoscópica para el Tratamiento de la Obesidad Mórbida

Silvia Valeska Delgado Quezada

Médico por la Universidad Católica de Santiago de Guayaquil

Médico en Consultorio Privado

Introducción

La obesidad mórbida es una enfermedad crónica que afecta a un número creciente de personas en todo el mundo, y se asocia con una serie de complicaciones médicas y psicosociales (1). La cirugía bariátrica laparoscópica se ha establecido como una opción efectiva y segura en el tratamiento de la obesidad mórbida (2). Este artículo revisará las técnicas de cirugía bariátrica laparoscópica, sus indicaciones y contraindicaciones, así como los resultados a corto y largo plazo.

Epidemiología

La obesidad mórbida es una epidemia global que afecta a un número cada vez mayor de personas en todo el mundo. En este contexto, la cirugía bariátrica laparoscópica ha ganado popularidad como una opción de tratamiento efectiva y segura. A continuación, se presenta una revisión de la epidemiología de la cirugía

bariátrica laparoscópica en el tratamiento de la obesidad mórbida. (3)

Prevalencia

La prevalencia de la obesidad mórbida ha aumentado drásticamente en las últimas décadas. Según datos de la Organización Mundial de la Salud (OMS), en 2016, aproximadamente el 13% de la población adulta mundial tenía obesidad ($\text{IMC} \geq 30 \text{ kg/m}^2$), y se estima que alrededor del 2% tenía obesidad mórbida ($\text{IMC} \geq 40 \text{ kg/m}^2$) (4).

Tabla 1: Cuadro clínico de la obesidad mórbida y sus comorbilidades asociadas

Comorbilidad	Síntomas y signos clínicos
Hipertensión arterial	Presión arterial sistólica ≥ 140 mm Hg o presión arterial diastólica ≥ 90 mm Hg
Diabetes tipo 2	Poliuria, polidipsia, polifagia, fatiga, pérdida de peso inexplicable, visión borrosa

Abordajes y Técnicas Quirúrgicas: Una guía paso a paso para las intervenciones más comunes

Apnea obstructiva del sueño	Somnolencia diurna, ronquidos intensos, pausas en la respiración durante el sueño, fatiga matutina
Enfermedad hepática grasa no alcohólica (EHGNA)	Dolor en el cuadrante superior derecho del abdomen, hepatomegalia, elevación de las enzimas hepáticas
Dislipidemia	Hipercolesterolemia, hipertrigliceridemia, bajo nivel de lipoproteínas de alta densidad (HDL)
Enfermedad cardiovascular	Dolor torácico, falta de aire, edema de miembros inferiores, fatiga, palpitaciones
Artrosis	Dolor articular, rigidez matutina, limitación del movimiento, crepitación articular
Reflujo gastroesofágico	Pirosis, regurgitación ácida, disfagia, dolor torácico atípico, tos crónica
Síndrome de ovario poliquístico (SOP)	Irregularidades menstruales, hirsutismo, acné, infertilidad
Depresión	Tristeza persistente, pérdida de interés en actividades placenteras, cambios en el apetito y peso, fatiga, sentimientos de culpa o inutilidad

Esta tabla presenta un resumen de las comorbilidades asociadas con la obesidad mórbida y sus síntomas y signos clínicos. Es importante tener en cuenta que

algunos pacientes pueden tener varias comorbilidades simultáneamente, lo que puede complicar el cuadro clínico y el manejo del paciente. Además, la presencia de estas comorbilidades puede indicar la necesidad de considerar la cirugía bariátrica laparoscópica como una opción de tratamiento.

Diagnóstico

El diagnóstico de la obesidad mórbida se basa en la medición del índice de masa corporal (IMC), que es el resultado de dividir el peso en kilogramos entre la altura en metros al cuadrado. La obesidad mórbida se define como un IMC igual o superior a 40 kg/m², o un IMC igual o superior a 35 kg/m² con comorbilidades asociadas (5).

Antes de considerar la cirugía bariátrica laparoscópica, es esencial realizar una evaluación exhaustiva del paciente para determinar la elegibilidad y garantizar el

éxito del tratamiento. Esta evaluación puede incluir los siguientes componentes (6):

Evaluación médica: Identificar y tratar las comorbilidades asociadas con la obesidad, como la diabetes tipo 2, la hipertensión arterial, la dislipidemia y la apnea del sueño.

Evaluación nutricional: Evaluar el consumo dietético, los patrones de alimentación y las deficiencias de nutrientes, y proporcionar orientación y apoyo nutricional antes y después de la cirugía.

Evaluación psicológica: Identificar trastornos psiquiátricos no controlados, como la depresión, la ansiedad y los trastornos alimentarios, que pueden afectar negativamente el resultado de la cirugía.

Evaluación quirúrgica: Evaluar la anatomía gastrointestinal y las contraindicaciones quirúrgicas

específicas mediante pruebas de imagen, como la endoscopia digestiva alta y la tomografía computarizada abdominal. (7)

Técnicas quirúrgicas

La cirugía bariátrica laparoscópica incluye una variedad de procedimientos diseñados para inducir la pérdida de peso mediante la restricción de la ingesta de alimentos y/o la malabsorción de nutrientes. Los procedimientos más comunes incluyen el bypass gástrico en Y de Roux (RYGB), la gastrectomía vertical (GV) y la banda gástrica ajustable laparoscópica (BGAL) (8).

Indicaciones y contraindicaciones

La cirugía bariátrica laparoscópica está indicada en pacientes con obesidad mórbida, definida como un índice de masa corporal (IMC) ≥ 40 kg/m² o IMC ≥ 35 kg/m² con comorbilidades relacionadas con la obesidad, como diabetes tipo 2, hipertensión arterial, apnea del

sueño y enfermedad hepática. Las contraindicaciones incluyen una edad menor de 18 años, una enfermedad médica o psiquiátrica no controlada y una incapacidad para cumplir con las pautas de seguimiento postoperatorio (9).

Resultados a corto y largo plazo

Los resultados a corto plazo de la cirugía bariátrica laparoscópica incluyen una rápida pérdida de peso, mejoría en las comorbilidades asociadas y reducción de la mortalidad. A largo plazo, la cirugía bariátrica se ha asociado con una disminución sostenida del peso y una mejoría en la calidad de vida. Sin embargo, algunos pacientes pueden experimentar complicaciones postoperatorias, como infecciones del sitio quirúrgico, fistulas, estenosis y deficiencias nutricionales (10).

Tabla 2: Recomendaciones para el manejo a largo plazo después de la cirugía bariátrica laparoscópica

Área de enfoque	Recomendaciones
Consultas médicas	Realizar consultas periódicas con el equipo de atención médica para monitorear el progreso y el estado de salud.
Apoyo nutricional	Proporcionar orientación nutricional individualizada y seguimiento para garantizar una ingesta adecuada de nutrientes y mantener una alimentación saludable.
Suplementación	Tomar suplementos de vitaminas y minerales según las indicaciones del médico o nutricionista, como hierro, calcio, vitamina D y vitaminas del complejo B.
Ejercicio físico	Participar en un programa de ejercicio físico regular y personalizado, que incluya actividades aeróbicas, de resistencia y de flexibilidad.

Abordajes y Técnicas Quirúrgicas: Una guía paso a paso para las intervenciones más comunes

Apoyo psicológico	Participar en terapia individual, terapia de grupo o programas de apoyo para abordar problemas emocionales y adaptación a los cambios en el estilo de vida.
Monitoreo de comorbilidades	Monitorear y controlar las comorbilidades relacionadas con la obesidad, como diabetes tipo 2, hipertensión arterial y apnea del sueño.
Control de peso	Realizar un seguimiento regular del peso para evaluar el éxito del tratamiento y detectar posibles problemas de pérdida de peso insuficiente o reganancia de peso.
Educación y prevención	Participar en programas educativos y de prevención para fomentar la adherencia a las recomendaciones y el mantenimiento de un estilo de vida saludable.

Esta tabla resume las recomendaciones clave para el manejo a largo plazo después de la cirugía bariátrica laparoscópica. Es importante que los pacientes sigan estas recomendaciones y trabajen en estrecha colaboración con su equipo de atención médica para garantizar el éxito del tratamiento y prevenir complicaciones y deficiencias nutricionales.

Bibliografía

1. Flegal KM, Kruszon-Moran D, Carroll MD, Fryar CD, Ogden CL. Trends in obesity among adults in the United States, 2005 to 2014. *JAMA*. 2016;315(21):2284-2291.
2. Buchwald H, Oien DM. Metabolic/bariatric surgery worldwide 2011. *Obes Surg*. 2013;23(4):427-436.
3. NCD Risk Factor Collaboration (NCD-RisC). Worldwide trends in body-mass index, underweight, overweight, and obesity from 1975 to 2016: a pooled analysis of 2416 population-based measurement studies in 128·9 million children, adolescents, and adults. *Lancet*. 2017;390(10113):2627-2642.
4. Nguyen NT, Masoomi H, Magno CP, Nguyen XM, Laugenour K, Lane J. Trends in use of bariatric surgery, 2003-2008. *J Am Coll Surg*. 2011;213(2):261-266.
5. World Health Organization. Obesity: preventing and managing the global epidemic. Report of a WHO consultation. *World Health Organ Tech Rep Ser*. 2000;894:i-xii, 1-253.
6. Mechanick JI, Youdim A, Jones DB, et al. Clinical practice guidelines for the perioperative nutritional, metabolic, and nonsurgical support of the bariatric surgery patient - 2013 update: cosponsored by American Association of Clinical

- Endocrinologists, the Obesity Society, and American Society for Metabolic & Bariatric Surgery. *Endocr Pract.* 2013;19(2):337-372.
7. SAGES Guidelines Committee. SAGES guideline for clinical application of laparoscopic bariatric surgery. *Surg Obes Relat Dis.* 2009;5(3):387-405.
 8. Angrisani L, Santonicola A, Iovino P, Formisano G, Buchwald H, Scopinaro N. Bariatric surgery worldwide 2013. *Obes Surg.* 2015;25(10):1822-1832.
 9. Sjöström L, Peltonen M, Jacobson P, et al. Association of bariatric surgery with long-term remission of type 2 diabetes and with microvascular and macrovascular complications. *JAMA.* 2014;311(22):2297-2304.
 10. Flum DR, Belle SH, King WC, et al. Perioperative safety in the longitudinal assessment of bariatric surgery. *N Engl J Med.* 2009;361(5):445-454.