

# ACTUALIZACIÓN EN OFTALMOLOGÍA TOMO 6



## AUTORES

**CHARLIE ESTEBAN RIVADENEIRA MIELES  
MARÍA JOSÉ PEÑA PIBAQUE  
RUBÉN DARÍO QUITO PARRA  
IVANA CAROLINA HAZ GUEVARA  
ALVARO FERNANDO ARANGO COBOS  
ALEXANDRA NATALY CARRILLO NAVARRETE  
KERLY RENATA GUILCAMAIGUA QUILACHAMIN  
FANNY JOHANNA FREIRE ACOSTA**

**Actualización en Oftalmología Tomo 6**

**Actualización en Oftalmología Tomo 6**

Charlie Esteban Rivadeneira Miele

María José Peña Pibaque

Rubén Darío Quito Parra

Ivana Carolina Haz Guevara, Alvaro Fernando Arango Cobos

Alexandra Nataly Carrillo Navarrete, Kerly Renata

Guilcamaigua Quilachamin

Fanny Johanna Freire Acosta

**IMPORTANTE**

La información aquí presentada no pretende sustituir el consejo profesional en situaciones de crisis o emergencia. Para el diagnóstico y manejo de alguna condición particular es recomendable consultar un profesional acreditado.

Cada uno de los artículos aquí recopilados son de exclusiva responsabilidad de sus autores.

**ISBN:** 978-9942-660-27-5

**DOI:** <http://doi.org/10.56470/978-9942-660-27-5>

Una producción © Cuevas Editores SAS

Junio 2024

Av. República del Salvador, Edificio TerraSol 7-2

Quito, Ecuador

[www.cuevaseditores.com](http://www.cuevaseditores.com)

**Editado en Ecuador - Edited in Ecuador**

Cualquier forma de reproducción, distribución, comunicación pública o transformación de esta obra solo puede ser realizada con la autorización de sus titulares, salvo excepción prevista por la ley.

## Índice:

<b>Índice:</b>	<b>5</b>
<b>Prólogo</b>	<b>6</b>
<b>Glaucoma</b>	<b>7</b>
Charlie Esteban Rivadeneira Mieles	7
<b>Síndrome de Ojo Seco</b>	<b>19</b>
María José Peña Pibaque	19
<b>Presbicia</b>	<b>45</b>
Rubén Darío Quito Parra	45
<b>Queratocono</b>	<b>63</b>
Ivana Carolina Haz Guevara	63
Alvaro Fernando Arango Cobos	63
<b>Úlceras Corneales</b>	<b>87</b>
Alexandra Nataly Carrillo Navarrete	87
Kerly Renata Guilcamaigua Quilachamin	87
<b>Refracción Ocular</b>	<b>106</b>
Fanny Johanna Freire Acosta	106

## **Prólogo**

La presente obra es el resultado del esfuerzo conjunto de un grupo de profesionales de la medicina que han querido presentar a la comunidad científica de Ecuador y el mundo un tratado sistemático y organizado de patologías que suelen encontrarse en los servicios de atención primaria y que todo médico general debe conocer.

## **Glaucoma**

*Charlie Esteban Rivadeneira Miele*

Médico Cirujano por la Universidad UTE

Maestrante Gerencia en Salud

Voluntario Patronato Municipal de Quindé

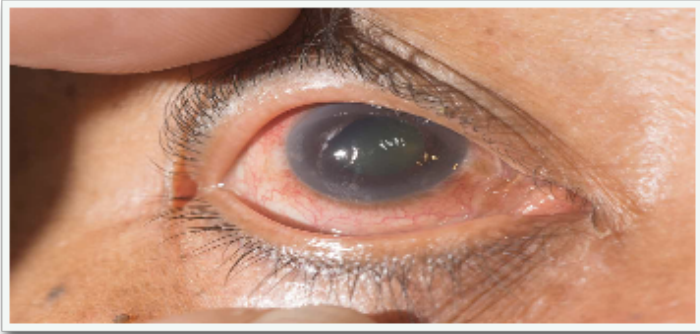
## **Introducción**

El glaucoma es un grupo de enfermedades oculares que dañan el nervio óptico, fundamental para una buena visión. Este daño generalmente es causado por una presión ocular más alta de lo normal.

El glaucoma es la consecuencia de una lesión en el nervio óptico. A medida que este nervio se deteriora gradualmente, aparecen puntos ciegos en el campo visual.

La presión ocular elevada se debe a una acumulación de líquido (humor acuoso) que circula dentro del ojo. La presión intraocular normal está en promedio de 15.7mmHg. Por lo general, este líquido interno drena a través de la malla trabecular en el ángulo donde se juntan el iris y la córnea. Cuando se produce un exceso de líquido o el sistema de drenaje no funciona correctamente, el líquido no puede salir a su ritmo normal y aumenta la presión ocular.

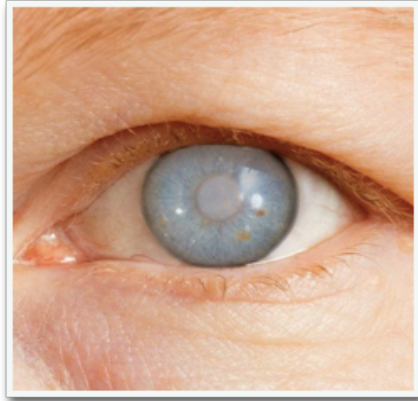El glaucoma suele ser hereditario. Los científicos han identificado, en algunas personas, genes vinculados con una presión ocular alta y con una lesión en el nervio óptico.(1)



## **Tipos de Glaucoma**

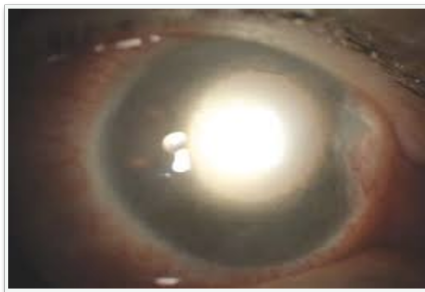### **1. Glaucoma de ángulo abierto**

El glaucoma de ángulo abierto es la forma más común. El ángulo de drenaje formado por la córnea y el iris permanece abierto, pero la malla trabecular está parcialmente bloqueada. Esto hace que la presión ocular aumente gradualmente. Esta presión daña el nervio óptico. Sucede tan lentamente que se puede perder la visión incluso antes de que el paciente sea consciente de que hay un problema. (2)



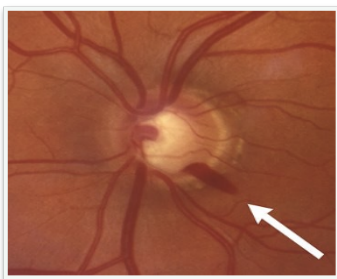## **2. Glaucoma de ángulo cerrado**

El glaucoma de ángulo cerrado ocurre cuando el líquido se bloquea súbitamente y no puede salir del ojo. Esto provoca una elevación rápida e intensa en la presión dentro del ojo. Las gotas para dilatar los ojos así como ciertos medicamentos pueden desencadenar un ataque agudo de glaucoma. (2)



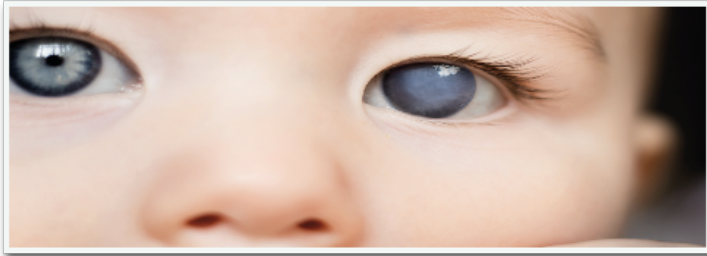### 3. Glaucoma de tensión normal

En el glaucoma de tensión normal, el nervio óptico se daña a pesar de que la presión del ojo se encuentra dentro del rango normal. Nadie conoce la causa exacta. Es posible que exista un nervio óptico sensible o que llegue menos sangre al nervio óptico. Esta circulación sanguínea limitada podría ser producto de aterosclerosis, acumulación de depósitos de grasa (placa) en arterias, u otras afecciones que dificultan la circulación.(2)



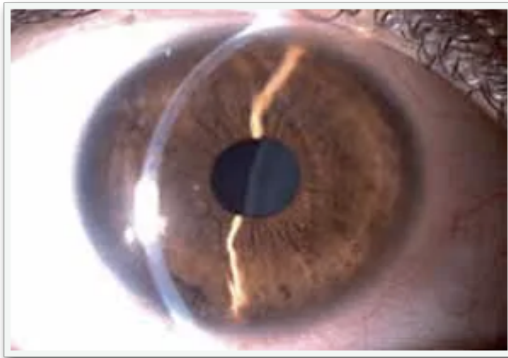### 4. Glaucoma Infantil

Es posible que los bebés o los niños sufran glaucoma. Puede ser congénito o presentarse durante los primeros años de vida. El daño del nervio óptico puede producirse por obstrucciones en los drenajes o por un trastorno médico no diagnosticado. (3)



### **5. Glaucoma pigmentario**

En el glaucoma pigmentario, los gránulos de pigmento del iris se acumulan en los canales de drenaje, disminuyendo o bloqueando así el líquido que sale del ojo. En ocasiones, algunas actividades como trotar remueven los gránulos de pigmento y hacen que se depositen en la malla trabecular, lo cual provoca aumentos de presión intermitentes. (3)



## **Factores de riesgo**

Las formas crónicas de glaucoma pueden destruir la visión antes de que los signos y los síntomas aparezcan, los factores de riesgo son:

- Alta presión intraocular
- Mayor de 60 años
- Antecedentes familiares de glaucoma
- Cormobilidades, como diabetes, enfermedad cardíaca, presión arterial alta o anemia drepanocítica
- Córneas delgadas centrales
- Miopía o hipermetropía extremas
- Lesión ocular o ciertos tipos de cirugía ocular
- Ingesta de corticoesteroides, especialmente gotas oftálmicas, durante un largo tiempo (4)

## **Tratamiento**

El tratamiento del glaucoma empieza con gotas oculares recetadas, ayudan a disminuir la presión ocular y mejoran el drenaje ocular del líquido o disminuye la cantidad de líquido ocular. Según cuál sea el valor bajo

al que deba estar la presión ocular, es posible que sea necesario recetar más de un tipo de gotas oculares.

Debido a que el torrente sanguíneo absorbe parte del medicamento que contienen las gotas para los ojos, es posible que experimenten algunos efectos secundarios no relacionados con los ojos. (3)

### **Tratamiento Farmacológico**

Si las gotas oculares por sí solas no disminuyen la presión ocular al nivel deseado, se puede indicar también un medicamento oral, por lo general, un inhibidor de la anhidrasa carbónica. Los posibles efectos secundarios incluyen poliurea, parestesia en los dedos de manos y pies, depresión, dolor abdominal y cálculos renales.

### **Cirugía y otros tratamientos.**

Otras opciones de tratamiento pueden ser la terapia con láser y varios procedimientos quirúrgicos. Las siguientes técnicas tienen el objetivo de mejorar el drenaje ocular de líquido, lo cual disminuye la presión:

- **Terapia con láser:** Si se presenta glaucoma de ángulo abierto, la trabeculoplastia con láser puede

ser una opción. Se realiza en el consultorio del médico. Se utiliza un rayo láser pequeño para abrir los canales obstruidos en la malla trabecular. Es posible que pasen unas semanas antes de que se pueda notar el efecto total de este procedimiento.(5)

- **Cirugía de filtración:** Con un procedimiento quirúrgico llamado "trabeculectomía", se realiza un orificio en la esclerótica y se extrae parte de la malla trabecular.
- **Tubos de drenaje:** En este procedimiento, se inserta en el ojo un pequeño tubo de derivación por el que drenará el exceso de líquido, para reducir la presión ocular.
- **Cirugía de glaucoma mínimamente invasiva:** Estos procedimientos, por lo general, demandan menos cuidados en el postoperatorio inmediato y tienen menos riesgos que la trabeculectomía o la colocación del dispositivo de drenaje. Suelen

combinarse con una cirugía de cataratas. Existen distintas técnicas para la cirugía de glaucoma mínimamente invasiva (6).

## **Prevención**

Estos pasos de cuidado personal pueden ayudar a detectar el glaucoma en una etapa temprana, lo que es importante para prevenir la pérdida de la visión o para disminuir la velocidad de progresión.

- Realizar regularmente un examen con dilatación ocular: Realizar con regularidad un examen completo del ojo puede ayudar a detectar el glaucoma en una etapa temprana, antes de que ocurra un daño significativo.
- Conocer los antecedentes médicos familiares oculares: El glaucoma suele ser hereditario. Si se tiene un riesgo mayor, se necesitará realizar un análisis para la detección con mayor frecuencia.
- Hacer actividad física segura: La actividad física regular y moderada puede ayudar a prevenir el glaucoma porque reduce la presión ocular.

- Utilizar con regularidad gotas oftálmicas con prescripción: Las gotas oftálmicas para el glaucoma pueden reducir significativamente el riesgo de que la presión ocular alta progrese hasta un glaucoma. Para que sean efectivas, se tiene que utilizar con regularidad las gotas oftálmicas prescritas por el médico, incluso sin sintomatología.
- Utilizar protección ocular: Las lesiones graves en el ojo pueden causar glaucoma. Colocarse protección para los ojos cuando se utilicen herramientas eléctricas o participar en juegos con raqueta de alta velocidad en canchas cerradas. (7)

### ***Bibliografía***

1. Quigley HA. Open-Angle Glaucoma. *New England Journal of Medicine*. 2018 Apr 15;328(15):1097–106.
2. Distelhorst JS, Hughes GM. Open-Angle Glaucoma. *American Family Physician* (Internet). 2003 May 1;67(9):1937–44. Available from: <https://www.aafp.org/pubs/afp/issues/2003/0501/p1937.html>
3. K. Schuster A, Erb C, M. Hoffmann E, Dietlein T, Pfeiffer N. *The Diagnosis and Treatment of Glaucoma*. *Deutsches Ärzteblatt International* (Internet). 2020 Mar

- 1;117(13):225–34. Available from: <https://www.ncbi.nlm.nih.gov/pmc/articles/PMC7196841/#:~:text=The%20treatment%20of%20glaucoma%20is>
4. Dietze J, Blair K, Havens SJ. Glaucoma (Internet). PubMed. Treasure Island (FL): StatPearls Publishing; 2020. Available from: <https://pubmed.ncbi.nlm.nih.gov/30855805/>
  5. Baudouin C, Kolko M, Melik-Parsadaniantz S, Messmer EM. Inflammation in Glaucoma: From the back to the front of the eye, and beyond. *Progress in Retinal and Eye Research*. 2020 Oct;100916.
  6. Allison K, Patel D, Alabi O. Epidemiology of Glaucoma: The Past, Present, and Predictions for the Future. *Cureus*. 2020 Nov 24;12(11).
  7. Lusthaus J, Goldberg I. Current management of glaucoma. *Medical Journal of Australia* (Internet). 2019 Feb 14;210(4):180–7. Available from: [https://www.mja.com.au/system/files/issues/210\\_04/mja250020.pdf](https://www.mja.com.au/system/files/issues/210_04/mja250020.pdf)

## **Síndrome de Ojo Seco**

*María José Peña Pibaque*

Título de Médico en la Universidad Central del  
Ecuador

Médico General en Funciones Hospitalarias en la  
Clínica Los Pinos

## **Introducción**

El síndrome de ojo seco es una manifestación de características fenotípicas y clínicas muy variadas, es un término polisémico que se lo ha relacionado históricamente con un signo, síntoma aislado, enfermedad y síndrome, en la actualidad es el motivo de consulta más frecuente de la consulta oftalmológica y su prevalencia va en aumento, si bien puede no llegar a la ceguera es una enfermedad que causa alteración en la calidad de vida del paciente y en casos de severidad puede causar ulceraciones corneales y daños de la superficie ocular. (1)

Predomina en la actualidad el uso prolongado de dispositivos digitales, la contaminación ambiental, aumento de casos de enfermedades crónico degenerativas e incluso la alimentación juegan un papel fundamental en el aumento de casos de ojo seco a nivel mundial, es una enfermedad infradiagnosticada y de suma importancia en la valoración inicial de la consulta oftalmológica.

## **Breve recuento Histórico**

Etimológicamente la dacriología se remonta a la lengua indoeuropea “DAKRU” de la cual derivan los términos modernos, un posible origen es la combinación de los términos existentes como “uda”(agua) “r” (fluir) y “oku” (ojo) “udaroku” (agua que fluye en el ojo), que más tarde sería conocida como “Dakru”. (2)

Hipócrates describe la xeroftalmia ya que había clasificado las enfermedades oculares en secos y húmedos, en ese tiempo solo se podía definir o identificar como ojo seco a los grados 3 y 4, aquellos que eran visibles; Galeno describe también la xeroftalmia como condición con úlcera cantal, eritema palpebral, prurito y lágrima salmuera y nitrosa, siendo esta la primera observación de la hiperosmolaridad de la lágrima en el ojo seco. (2)

Sjorgren en 1930 introdujo el nombre de keratoconjuntivitis sicca (KCS), se comienzan a desarrollar métodos diagnósticos específicos de la dacriología como el test de schirmer, lampara de hendidura y el tisc/but; En 1971 se acuñan los términos mucinodeficiente, acuodeficiente y lipodeficiente. Hasta

llegar a nuestros días en donde ya conocemos los componentes específicos de la lágrima y su comportamiento fisiológico. (2)

### **Definición**

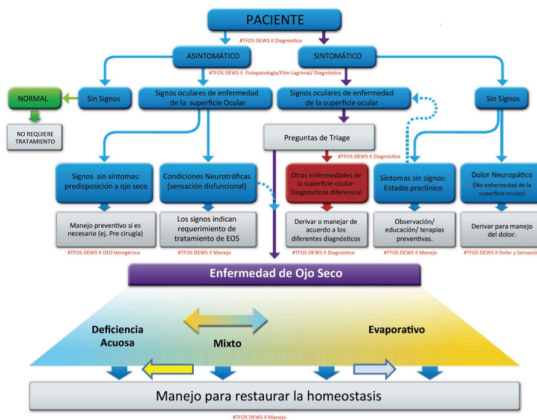
El ojo seco ocurre cuando existe una función inadecuada o un volumen inadecuado de lágrima, lo que resulta en la inestabilidad de la película lagrimal y causa alteraciones de la superficie ocular. Al ser un término tan amplio es necesario tener unos conceptos claros antes de avanzar:

- **Enfermedad de ojo Seco:** Enfermedad multifactorial de la superficie ocular y película lagrimal acompañada de aumento de la osmolaridad e inflamación ocular.
- **Queratoconjuntivitis seca (KCS):** Se puede designar a cualquier ojo con algún grado de sequedad
- **Xeroftalmia:** Ojo seco asociado a la deficiencia de vitamina A
- **Xerosis:** Grado severo de sequedad ocular que se acompaña de queratinización y cicatrización conjuntival

- Síndrome de Sjögren: Es una enfermedad inflamatoria autoinmune que dentro de sus manifestaciones se encuentra el ojo seco. (3)

El síndrome de ojo seco se clasifica en dos grupos principales que son el evaporativo y acuoso deficiente, y muchos pacientes pueden presentarse con características de ambos grupos, lo que se ha denominado como síndrome de ojo seco mixto. La clasificación fue realizada por DEWS (international dry eye Workshop) en el 2007. (3)

**Figura 1:** Clasificación de la enfermedad de ojo seco



**Obtenido de:** Craig, J et al. Informe de definición y clasificación de TFOS DEWS II (4)

Los pacientes con SOS acuoso deficiente son aquellos pacientes con una deficiencia primaria de la lagrime como ocurre en el síndrome de Sjögren, o secundario a inflamación, en pacientes inmunocomprometidos, obstrucción del conducto de la glándula lagrimal, síndrome de Steven-Johnson o incluso secundario a una hiposecreción refleja como es en el caso de pacientes con que usan lentes de contacto, operados de cirugía refractiva o con queratitis neuropática y en pacientes con parálisis del VII par craneal. (3)

En el caso de SOS evaporativo se deben tomar en cuenta factores intrínsecos como la deficiencia de las glándulas de Meibomio, parálisis del facial, proptosis, Parkinson, baja frecuencia de parpadeo y el uso de medicamentos como los antihistamínicos; Mientras que los extrínsecos se relacionan con la deficiencia de vitamina A, uso de colirios con preservantes, uso de lentes de contacto y enfermedades de la superficie ocular como conjuntivitis alérgica. (3)

## **Epidemiología**

La prevalencia de síndrome de ojo seco oscila en amplios rangos entre los diferentes países, en EUA entre 7.8%-14.6%, en Europa entre 31.0%-57.1% si lo clasificamos por países en Reino Unido se presenta en un 31.0%, en España es del 11.0% en Italia de 57.1% y en Asia entre el 27.55%-33.7%. (5)

En Latinoamérica se plantea una prevalencia entre el 10% y el 20% y en Ecuador el Síndrome del Ojo Seco, es la más común de las afecciones oculares, y afecta aproximadamente a un 45% de la población, la edad media en la que se presenta el síndrome es 33 años, se encontró más en el sexo femenino en un 65%, en el sexo masculino en un 35%, como antecedentes patológicos personales destaco la diabetes mellitus 2 y hepatitis C ambas en un 3%, entre los factores asociados se encuentra la menopausia en 9.5%. (5)

Las mismas estadísticas fueron corroboradas en Ecuador en el 2017 Batallas, SC realizó un estudio del síndrome de ojo seco, queratoconjuntivitis seca en el personal de salud que labora en el “Hospital Alfredo Noboa Montenegro 2017”, evaluó a 176 empleados, en la

aplicación del Test OSDI (Ocular Surface Disease Index) el género más afectado fue el femenino (74%), en edades de 20 a 30 años (48%), en áreas de trabajo (14,2%) en ginecología, al aplicar BUT (Breakup Time), positivos (47%), Los resultados demostraron mayor número de casos severos de ojo seco en el género femenino; en edades de 40 a 50 años. (5)

La incidencia de ojo seco posterior a una cirugía con láser, como complicación de esta, es muy variada del 3-59%. Durante el post operatorio temprano casi todos los pacientes padecerán de ojo seco transitorio. (1)

### **Fisiopatología**

La película lagrimal precorneal cumple una función fundamental, siendo el primer elemento refractivo, sirve como protección, lubricación y oxigenación del globo ocular, sus componentes están distribuidos de manera que no sea fácil su ruptura, en la actualidad se conoce que estructuralmente la capa lagrimal consta de una porción lipídica que descansa sobre una porción mucino-acuosa; Los componentes de la lágrima son

principalmente los lípidos, mucina, proteínas y sal. (6)

(5)

Para que exista una lubricación y distribución adecuada es indispensable que exista el reflejo de parpadeo adecuado, lo cual estimula la salida de lípidos de las glándulas, la capa lipídica externa está estrechamente ligada con la porción mucino-acuosa a través de lipocalinas; La porción acuosa es producida casi en su totalidad (95%) por la glándula lagrimal y su restante por las glándulas de Krause y Wolfring, es importante recordar que en caso de trauma o inflamación su secreción disminuye hasta en un 500%. Las mucinas son producidas principalmente por las células de Goblet y glándula lagrimal, cumple la función de un gel transmembranoso que permite una correcta adherencia.

(3)

El mecanismo fisiopatológico se basa en la alteración de cuatro parámetros que son: Inestabilidad de la lágrima, hiperosmolaridad lagrimal, inflamación y daño de superficie siendo este el primer cambio en el ojo, el mismo que daña el epitelio conjuntival y corneal, se inicia la cascada inflamatoria que perpetúa el daño en la

superficie ocular, constituyendo un círculo vicioso, con lo cual, uno de los pilares fundamentales del tratamiento está enfocado en la reducción de osmolaridad. (3) (1)

La inervación de la superficie ocular está dada por una rama del trigémino, son nociceptores por lo que son las responsables de la conducción de información del exterior hacia el cerebro, responsables de los síntomas de dolor e irritación, la evaporación precoz de la lágrima característica del ojo disminuye la temperatura de la superficie ocular, lo que activa los nociceptores del frío e inician la respuesta de parpadeo reflejo y secreción lagrimal. Se ha encontrado también la presencia de receptores alfa y beta, inervación simpática, parasimpática y la presencia de neurotransmisores como péptido intestinal vasoactivo, esta neuro modulación debe ser considerada para descartar a los pacientes con ojo seco secundario a actividad neuropática. (7)

### **Cuadro clínico**

Usualmente el primer síntoma referido por los pacientes es una sensación de cuerpo extraño o sensación de arenilla, prurito, escozor, lagrimeo reflejo, ojos rojos o

hipersensibilidad a la luz, en ciertos cuadros se puede presentar también visión borrosa transitoria. (1) La ausencia de lagrimeo emocional o reflejo es inusual. Los síntomas de KCS se exacerban cuando el paciente se expone a ambientes secos, aire acondicionado y uso prolongado de pantallas. (3)

**Tabla 1:** Signos del síndrome de ojo seco

Localización	Signos
<b>Párpados</b>	Blefaritis posterior que se acompaña de disfunción de las glándulas de Meibomio
<b>Conjuntiva</b>	Conjuntivochalasis, Queratinización y enrojecimiento
<b>Película lagrimal</b>	Acumulación de lípidos contaminados con mucina como partículas móviles en cada parpadeo. Menisco lagrimal menor a 0.25 mm

<b>Cornea</b>	Erosiones puntiformes que se observan con la tinción de fluoresceína. Filamentos corneales mejor observados con rosa de bengala
<b>Complicaciones</b>	Afectar la agudeza visual, perforación y queratitis bacteriana

**Adaptado de:** Kanski, J. Oftalmología Clínica 9na edición (3)

## **Causas**

Las principales causas y factores de riesgo son una edad avanzada, mayor de 65 años, el sexo femenino tiene mayor probabilidad de desarrollar ojo seco por el uso de anticonceptivos orales y la menopausia, condiciones ambientales como climas secos con mucho viento, el uso prolongado de lentes de contacto, deficiencia de vitamina A, que es la que se encarga del crecimiento epitelial y diferenciación celular (5), la falta de parpadeo que es lo que sucede cuando se permanece largas horas en la computadora múltiples medicamentos se han visto relacionados con el ojo seco tales como antihistamínicos,

descongestionantes, antihipertensivos, antidepresivos y antipsicóticos entre otros. (8) (9)

**Tabla 2:** Factores de riesgo para síndrome de ojo seco

Niveles de evidencia		
Alto	Medio	Bajo
<b>Edad</b>	Medicamentos: Antidepresivos tricíclicos, ISRS, beta-bloqueadores, diuréticos, isotretinoína	Tabaquismo
<b>Sexo femenino</b>	Diabetes mellitus	Etnia hispana
<b>Terapia estrogénica postmenopáusica</b>	Infección VIH	Medicamentos anticolinérgicos: ansiolíticos, antipsicóticos
<b>Antihistamínicos</b>	Quimioterapia sistémica	Alcohol
<b>Enfermedad vascular del tejido conjuntivo o colágeno</b>	Cirugía de cataratas con incisión grande	Menopausia
<b>Cirugía refractiva corneal</b>	Queratoplastia	Inyección de toxina botulínica

**Trasplante hematopoyético de células madre** Humedad ambiental baja, Acné, gota  
disminución de precipitación atmosférica

**Hepatitis C** Niveles altos de Embarazo  
contaminantes

**Adaptado de:** Mendoza, Isis. Síndrome de ojo seco una revisión de la literatura. (10)

Padecer de enfermedades de base como artritis reumatoidea, diabetes, problemas tiroideos entre otros son más propensos a desarrollar ojo seco. Conjuntamente con la pandemia del SARS COV-2 se implementó el uso de mascarilla como prevención, sin embargo, se ha evidenciado una asociación con la exhalación de aire que escapa por la apertura superior de la misma, causando una evaporación más rápida y por ende aumenta la sintomatología del ojo seco. (11)

**Tabla 3:** Principales fármacos asociados al síndrome de ojo seco

Familia de Fármaco	Fármacos
Antihistamínicos y	Cetirizina, loratadina, fexofenadina,

<b>descongestivos</b>	clorfeniramina, dexclorfeniramina, fenilefrina, pseudoefedrina
<b>Antidepresivos</b>	Amitriptilina, nortriptilina, clomipramina, imipramina, fluoxetina, citalopram, escitalopram, paroxetina, sertralina, duloxetina, venlafaxina, mirtazapina, bupropión, trazodona
<b>Anticonvulsivos</b>	Ácido valproico, lamotrigina, fenobarbita
<b>Antisicóticos</b>	Tioridazina, clozapina, clorpromazina
<b>Fármacos para tratar enfermedad de Parkinson</b>	Biperidina, levodopa, bornaprina, pramipexol
<b>Beta bloqueadores</b>	Propranolol, labetalol, carvedilol, atenolol, metoprolol
<b>Antiespasmódicos</b>	Metocarbamol
<b>Agentes protectores gástricos</b>	Cimetidina, ranitidina
<b>Fármacos respiratorios sistémicos</b>	Bromuro de ipratropio, tiotropio
<b>AINE</b>	Ibuprofeno, ketoprofeno, ácido acetil salicílico, diclofenaco
<b>Opiáceos</b>	Dextropropoxifeno, morfina
<b>Antiarrítmicos</b>	Amiodarona, quinidina, flecainida, mexiletina

<b>Antihipertensivos</b>	Prazosina, reserpina, clonidina, metildopa, furosemide, enalapril, lisinopril
<b>Fármacos tiroideos</b>	Yodo, propiltiouracilo
<b>Antineoplásicos</b>	Carbimazol, busulfán, vinblastina, vincristina, metotrexate, mitomicina C
<b>Agentes antivirales</b>	Aciclovir
<b>Antimaláricos</b>	Hidroxicloroquina
<b>Incontinencia urinaria</b>	Tolterodina
<b>Productos herbales</b>	Niacina, echinacea, kava, belladona, Datura stramonium, Hyoscyamus niger, Mandragora officinarum, Scopolia

**Adaptado de:** Guerrero, BJ. Síndrome de ojo seco asociado a fármacos. (9)

## **Diagnóstico**

Al ser una entidad multifactorial requiere un análisis exhaustivo del paciente, no existe un gold-standard para su diagnóstico y una sola prueba sería insuficiente para poder determinar el diagnóstico, es imprescindible realizar una anamnesis minuciosa, tener en cuenta

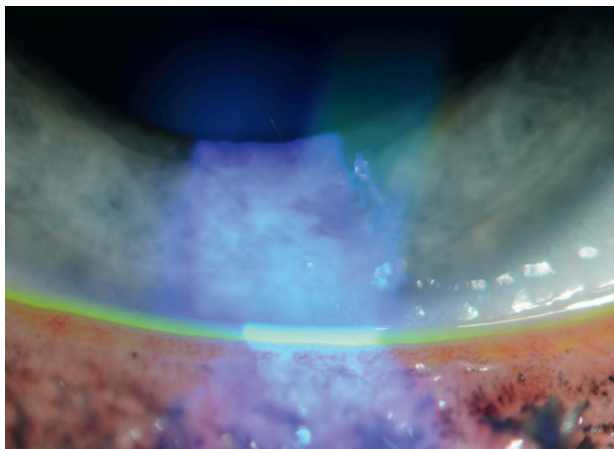
patologías de base y tener en cuenta la clasificación DEWS II para poder orientar el tratamiento adecuado.

Existen múltiples métodos diagnósticos disponibles y con el avance de la tecnología se ha mejorado la fiabilidad, sin embargo, es importante recordar que la correlación entre la sintomatología y los métodos diagnósticos, la confiabilidad aumenta cuando la severidad de los casos también lo hace; Se evalúan los siguientes parámetros:

- BUT: Tiempo de rompimiento de la lágrima, analiza la estabilidad de la película lagrimal
- Producción de la lágrima: Test de Schirmer, fluoresceína y osmolaridad de la lágrima
- Enfermedades de la superficie ocular (3)

Un examen con la lámpara de hendidura nos ayudará a identificar los signos clínicos de blefaritis, hiperemia conjuntival e inclusive evaluar el adecuado movimiento del parpadeo, tamaño del menisco lagrimal y observar la presencia de una queratitis punteada. Es necesario además la implementación de pigmentos para una mejor visualización. (5)

**Figura 2:** Menisco Lagrimal pequeño

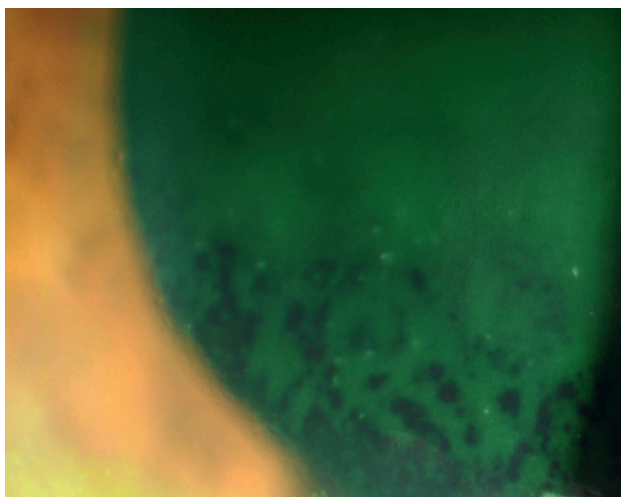


**Obtenido de:** Kanski, J. Oftalmología Clínica 9na Edición. (3)

### **BUT (Break Up Time)**

Se realiza la tinción con fluoresceína al 2% y se observa a través de la lámpara de hendidura con la luz azul cian, el tiempo se cuenta cuando el realiza un parpadeo y se observa espacios donde se pierde la película lagrimal, un tiempo menor a los 10 segundos se considera sospechoso de síndrome de ojo seco. Cabe recalcar que la observación de ruptura lagrimal en el mismo lugar es indicativa de alteración corneal y debe ser evaluado con mayor profundidad. (3) (5)

**Figura 3:** Tiempo de rompimiento de la lágrima (BUT)



**Obtenido de:** Kanski, J. *Oftalmología Clínica* 9na Edición. (3)

### **Test de Schirmer**

Útil para medir la eficacia de producción de la parte acuosa de la lágrima, la prueba consiste en la utilización de un papel filtro especial que puede ser usado con o sin anestesia, se procede a doblar a 5mm del final de la tirilla y se inserta en el saco conjuntival del tarso inferior, evitando tocar la córnea. Si se usa anestesia un resultado anormal es obtener menos de 6mm, y al no aplicarlo con anestesia un resultado anormal es obtener

menos de 10mm. Una sola prueba no debe ser considerada como método diagnóstico, pero múltiples resultados positivos nos pueden dar una orientación hacia la patología. (3)

Las tinciones con fluoresceína son captadas por los espacios donde existe alteración celular o donde se encuentran lesiones, se ha implementado el uso de rosa de bengala el cual tiene afinidad por el tejido desvitalizado que tiene alterada la capa mucosa, sin embargo, se recomienda el uso de verde lisamina debido a que tiene la misma afinidad, pero causa menos irritación. (3)

Se encuentran también exámenes complementarios como son la determinación de la osmolaridad que normalmente se encuentra entre 308 - 316 mOsm/l, puede que no se tenga correlación entre los síntomas y la determinación de la osmolaridad, pero si se ha visto que manejar una osmolaridad baja promueve mejoría a largo plazo dentro del tratamiento, en nuestro medio no es común utilizar esta herramienta. (3)

Adicionalmente se puede agregar como otra herramienta diagnóstica la implementación del cuestionario de OSDI (Ocular Surface Disease Index) que consta de 12 elementos, 6 para la función visual, 3 para síntomas y 3 para desencadenantes, se evalúa de 0-4 dando un resultado total sobre 100 puntos; Puntuación de 0-12 se lo categoriza como normal; 12-32 medio; 23-32 moderado y severo 33-100. Tiene una sensibilidad del 79% y especificidad de 83%. (5)

### **Tratamiento**

Al ser una enfermedad multifactorial se fundamenta en eliminar los factores de riesgo, estabilizar la película lagrimal y una lubricación adecuada, es dependiente a la severidad del caso y se recomienda también tratar en el caso de existir enfermedad de base, eliminar los agentes alérgenos del ambiente en la medida de lo posible y una dieta adecuada con una ingestión de agua. Manejo del dolor y terapias alternativas también pueden beneficiar al paciente. (7) (3)

La adecuada estimulación y limpieza de los párpados también es fundamental en el pronóstico de la

enfermedad, la colocación de compresas tibias y limpieza en casos de blefaritis. En ciertos casos se requiere el uso de dispositivos que mantengan la humedad como el uso de unos lentes especiales como lentes de piscina, en algunos casos se puede también realizar oclusión temporal de los puntos lagrimales. En pacientes con glaucoma está contraindicado la oclusión permanente. (7)

La estimulación de la lágrima es también un factor importante del tratamiento, se puede dar secretagogos como la pilocarpina o la cevimelina. (5) En caso de asociación con Rosácea se ha evidenciado que la erradicación del *Helicobacter pylori* conjuntamente con tetraciclinas mejora los síntomas de inflamación de los párpados, y es más probable obtener una mejoría en las blefaritis aplicando la limpieza palpebral con aceite de árbol de té. (7)

El uso de antiinflamatorios también ha demostrado tener un rol importante en el tratamiento, el uso de esteroides tópicos por periodos cortos de tiempo y en disminución progresiva es la más utilizada debido a la inducción de

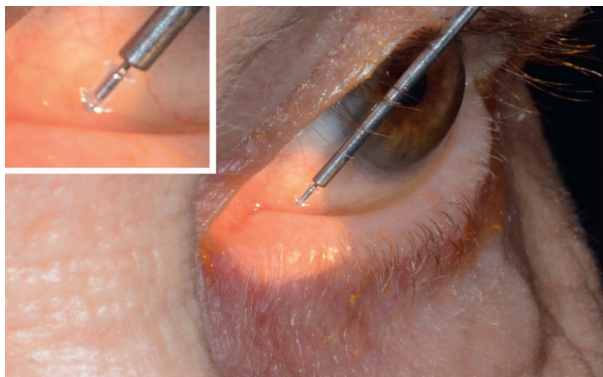
catarata, glaucoma e infecciones que se pueden producir en pacientes con uso prolongado de esteroides. (7)

La terapia sustitutiva con lágrimas artificiales es indispensable, existen múltiples opciones y no hay una regla que determine que colirio es mejor que otro, existen diferentes opciones que se deben enfocar en las necesidades del paciente, la frecuencia de instilación de la gota va de acuerdo al nivel de severidad del ojo seco y la composición química de cada fármaco, están compuestos de derivados de celulosa como hipromelosa, metilcelulosa y agentes como el hialuronato de sodio, propilenglicol, glicerina entre otros son los mas utilizados en la práctica oftalmológica tanto en presentación como gotas o gel. (3)

Se recomienda el uso de mucolíticos como la acetilcisteína al 5% en pacientes con filamentos corneales y desechos de mucina que la acetilcisteína ayuda a eliminar, si bien es cierto las farmacéuticas han ido mejorando la manufacturación de sus productos, es importante recordar los preservantes que contienen múltiples goteros causan toxicidad y pueden tener un papel perjudicial en el tratamiento. (3)

La oclusión del punto lagrimal ya sea este temporal, reversible o permanente esta indicado en pacientes con ojo seco de moderado a severo, se utiliza un plug de silicona que ocluye el drenaje de la lagrima por lo que se debe considerar también el riesgo beneficio, el reversible se puede realizar de 2-6 meses siempre revisando la formación de granulomas y extrusión que son las complicaciones más comunes. (3)

**Figura 4:** Inserción de plug de silicona



**Obtenido de:** Kanski, J. Oftalmología Clínica 9na Edición. (3)

Se ha realizado algunos estudios sobre la eficacia de la luz pulsada intensa regulada (IRPL) en el tratamiento del ojo seco por disfunción de las glándulas de Meibomio

(DGM), este tipo de tratamiento se basa en la emisión de una luz policromática y no coherente de amplio espectro, están reguladas en su longitud de onda entre 550 y 1200 nm, lo cual genera calor sobre el tejido que destruye las lesiones cutáneas pigmentadas, de esta manera se corrige la atrofia de los acinos y su hiperqueratinización. En este estudio se evidenció un aumento del BUT en los pacientes sometidos a IRPL en > 10 segundos, una mejora significativa en los pacientes en cuanto a su sintomatología y signos de DGM tras los 45 días de tratamiento. (12)

### ***Bibliografía***

1. Oviedo N, Moya E. Síndrome de ojo seco. *Medicinas UTA*. 2019; 3(1).
2. Murube J, Alvarez J, Zhuo C, del Rosario D. *Ojo Seco*. 1st ed. S.A Te, editor. Granada: TECNIMEDIA; 1997.
3. Kanski J, Salmon J. *Oftalmología Clínica. Un enfoque sistemático*. Novena ed. Salomon J, editor. EEUU: ELSEVIER; 2020.
4. Craig J, Nichols K, Nichols J, Caffery B. Informe de definición y clasificación de TFOS DEWS II. *ELSEVIER*. 2017; 5(8).

5. Villareal L, Stalin W. Características clínico-epidemiológicas del síndrome de ojo seco en adultos de consulta oftalmológica. Hospital del día “Fundación DONUM”. Cuenca, 2018. Universidad Católica de Cuenca. 2019; 1(1).
6. American Academy of Ophthalmology. Fundamentals and Principles of Ophthalmology Collins B, editor. San Francisco : EB; 2021.
7. Merayo-LLoves J. Ojo Seco Actualizacion. Programa de Formación Médica Continuada Acreditado. 2017; 12(46).
8. Song P, Xia W, Wang M CX, Wang J. Variations of dry eye disease prevalence by age, sex and geographic characteristics in China: a systematic review and meta-analysis. Journal of global Health. 2018; 8(2).
9. Guerrero Becerril J, Graue Hernández E. Síndrome de ojo seco asociado a fármacos sistémicos. Anales de Medicina MX. 2020; 65(4).
10. Mendoza I. Síndrome de ojo seco. Una revisión de la literatura. Revista de la Facultad de Medicina (México). 2022; 64(5).
11. Moshirfar M, West WB, Marx DP. Face Mask-Associated Ocular Irritation and Dryness. Ophthalmol Ther. 2020; 9(3).
12. Miotto-Montesinos G, Rojas-Alvarez E, Torres-Piedra D. Resultados preliminares del tratamiento con luz pulsada. Revista Mexicana de Oftalmología. 2018; 92(6).

## **Presbicia**

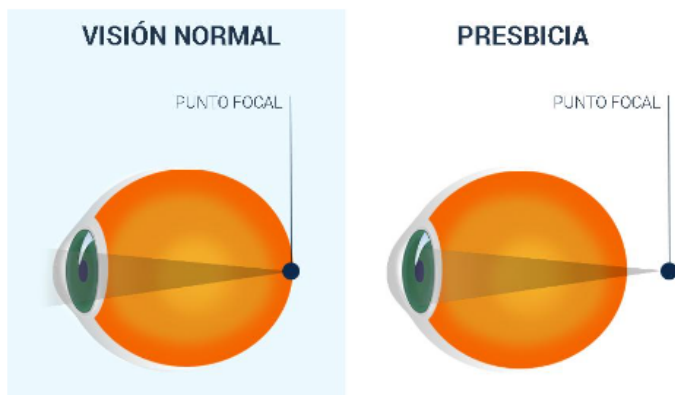
*Rubén Darío Quito Parra*

Médico por la Universidad Católica de Cuenca

Coordinador Médico en Centro Médico Popular

GAD Municipal Azogues

## Introducción a la Presbicia



**Figura 1.** Visión Normal vs Presbicia

**Fuente.** Ilesh, Patel., Sheila, K., West. Presbyopia: prevalence, impact, and interventions.. Community eye health / International Centre for Eye Health, (2007).

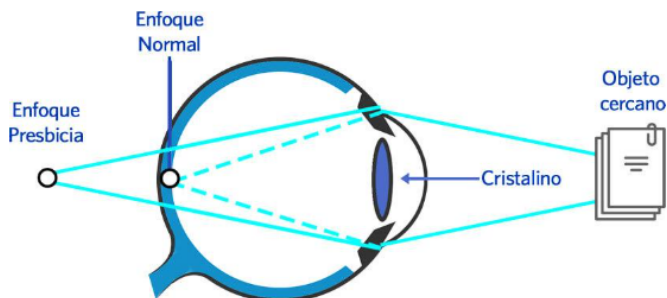
La presbicia, también conocida como vista cansada, es un fenómeno visual que afecta a una gran parte de la población mundial a medida que envejecen. Este trastorno ocular relacionado con la edad es una consecuencia natural del proceso de envejecimiento del ojo y puede tener un impacto significativo en la calidad de vida de quienes lo experimentan. Aunque la presbicia es comúnmente asociada con la dificultad para enfocar objetos cercanos, su comprensión integral y su manejo

efectivo son fundamentales para garantizar una salud visual óptima a medida que avanzamos en edad.

En este capítulo, exploramos en profundidad la presbicia, desde sus causas y mecanismos subyacentes hasta sus síntomas característicos y opciones de tratamiento disponibles. Además, examinaremos los métodos de diagnóstico utilizados por los oftalmólogos para evaluar y clasificar la presbicia, así como las últimas investigaciones y avances en el campo de la oftalmología relacionados con este trastorno visual.

A través de un enfoque integral y basado en la evidencia, este capítulo tiene como objetivo proporcionar a los lectores una comprensión sólida de la presbicia y equiparlos con los conocimientos necesarios para abordar este desafío visual de manera efectiva. Al comprender los mecanismos subyacentes y las opciones de tratamiento disponibles, los profesionales de la salud visual pueden brindar un cuidado óptimo a aquellos que enfrentan la presbicia, mejorando así su calidad de vida y bienestar general.

## Causas de la Presbicia



**Figura 2.** Anatomía de la Presbicia

**Fuente.** Ilesh, Patel., Sheila, K., West. Presbyopia: prevalence, impact, and interventions.. Community eye health / International Centre for Eye Health, (2007).

La presbicia es un trastorno visual multifactorial que se desarrolla principalmente debido a cambios naturales en la estructura y función del ojo a medida que envejecemos. Si bien la presbicia es una parte normal del proceso de envejecimiento, sus causas específicas están relacionadas principalmente con cambios en el cristalino y los músculos oculares que controlan su forma (1). A continuación, se detallan las principales causas de la presbicia:

1. **Rigidez del cristalino:** Con el tiempo, el cristalino, la lente natural del ojo, se vuelve menos flexible y más rígido. Esta rigidez dificulta la capacidad del cristalino para cambiar de forma y enfocar la luz de manera efectiva en la retina, especialmente cuando se trata de objetos cercanos.
2. **Disminución de la elasticidad:** Además de volverse más rígido, el cristalino también pierde elasticidad con el tiempo. Esta pérdida de elasticidad dificulta aún más la capacidad del ojo para enfocar objetos cercanos, ya que el cristalino no puede cambiar de forma con la misma facilidad que en años anteriores.
3. **Debilitamiento de los Músculos Ciliares:** Los músculos ciliares, que rodean el cristalino y controlan su forma, tienden a debilitarse con la edad. Estos músculos son responsables de ajustar la forma del cristalino para enfocar la luz en la retina. Con el debilitamiento de estos músculos, el proceso de enfoque se vuelve menos eficiente,

lo que contribuye a la dificultad para ver objetos cercanos con claridad.

4. **Cambios en la composición del cristalino:** A medida que envejecemos, la composición química y estructural del cristalino también puede cambiar. Estos cambios pueden afectar la transparencia y la capacidad del cristalino para enfocar la luz correctamente, lo que contribuye a los síntomas de la presbicia.

Si bien la presbicia es en gran medida un proceso natural asociado con el envejecimiento, otros factores, como la genética y ciertas enfermedades oculares, pueden influir en su desarrollo y progresión (2). Comprender las causas subyacentes de la presbicia es fundamental para desarrollar estrategias de prevención y tratamiento efectivas que puedan ayudar a mantener una salud visual óptima a medida que envejecemos.

### **Síntomas de la Presbicia**

La presbicia se manifiesta con una variedad de síntomas visuales que afectan la capacidad del ojo para enfocar

objetos cercanos (3). Estos síntomas suelen desarrollarse gradualmente a medida que avanza la edad y pueden volverse más evidentes a partir de los 40 años. A continuación, se enumeran los síntomas más comunes asociados con la presbicia:

1. **Dificultad para Leer de Cerca:** Una de las señales más evidentes de presbicia es la dificultad para enfocar y leer texto de cerca, como libros, periódicos o dispositivos electrónicos. Las letras pueden parecer borrosas o desenfocadas, lo que requiere sostener el material a una distancia más alejada para ver con claridad.
2. **Fatiga Visual:** Las personas con presbicia pueden experimentar fatiga visual o cansancio ocular después de realizar actividades de cerca durante períodos prolongados. Esto puede manifestarse como molestias en los ojos, dolor de cabeza o sensación de tensión en la frente.
3. **Necesidad de Iluminación Adicional:** Para ver con mayor claridad los objetos cercanos, las personas con presbicia pueden requerir una

iluminación adicional. Una iluminación insuficiente puede dificultar aún más el proceso de enfoque y aumentar la fatiga visual.

4. **Dificultad para Realizar Tareas de Cerca:** La presbicia puede dificultar la realización de tareas cotidianas que requieren una visión detallada de cerca, como coser, tejer, hacer manualidades o trabajar en la computadora.
5. **Visión Borrosa a Distancia Intermedia:** Además de afectar la visión de cerca, la presbicia también puede causar visión borrosa a distancias intermedias, como al mirar el tablero del automóvil o la pantalla de la computadora. Esto puede provocar una sensación de incomodidad al alternar entre la visión de cerca y la de lejos.
6. **Necesidad de Alejar los Objetos:** Las personas con presbicia pueden sentir la necesidad de alejar los objetos para ver con claridad. Esto puede incluir sostener los objetos a una distancia más lejana de lo habitual para compensar la dificultad para enfocar de cerca.

Es importante tener en cuenta que los síntomas de la presbicia pueden variar de una persona a otra y pueden ser más pronunciados en situaciones de poca iluminación o estrés visual (4). Si experimentas alguno de estos síntomas, es fundamental consultar a un oftalmólogo para un examen ocular completo y recibir un diagnóstico preciso.

### **Diagnóstico de la Presbicia**

El diagnóstico preciso de la presbicia implica una evaluación exhaustiva de la salud ocular y la función visual (5). Los siguientes son los métodos de diagnóstico comúnmente utilizados para detectar y evaluar la presbicia:

1. **Historial Médico y Síntomas:** El profesional de la salud visual comenzará por realizar preguntas sobre el historial médico del paciente y cualquier síntoma visual que esté experimentando. Esto puede incluir preguntas sobre la edad del paciente, antecedentes familiares de problemas

de visión y la naturaleza de los síntomas presentes.

2. **Examen de Agudeza Visual:** Se realiza una prueba de agudeza visual para evaluar la capacidad del paciente para ver claramente objetos a diferentes distancias. Esto generalmente se hace utilizando una tabla de Snellen o una carta de optotipos similar.
3. **Examen de Refracción:** Se realiza un examen de refracción para determinar si el paciente tiene errores refractivos, como miopía, hipermetropía o astigmatismo, que pueden estar presentes junto con la presbicia y afectar la visión.
4. **Prueba de Enfoque:** Se realizan pruebas de enfoque para evaluar la capacidad del paciente para enfocar objetos a diferentes distancias. Esto puede incluir el uso de lentes de prueba y una serie de preguntas sobre la claridad de la visión a diferentes distancias.
5. **Examen Biomicroscópico:** Se utiliza un biomicroscopio para examinar las estructuras internas y externas del ojo, incluyendo el

cristalino, la córnea y el iris. Esto puede ayudar a identificar cualquier anomalía que pueda estar contribuyendo a los síntomas de presbicia.

6. **Dilatación Pupilar:** En algunos casos, el oftalmólogo puede dilatar las pupilas del paciente con gotas para permitir una mejor visualización de las estructuras internas del ojo, especialmente el cristalino.
7. **Pruebas Especiales:** En casos más complejos o cuando se sospecha de otras afecciones oculares, pueden realizarse pruebas especiales, como la tomografía de coherencia óptica (OCT) o la topografía corneal, para evaluar la salud ocular con mayor detalle.

Basándose en los hallazgos del examen ocular y las pruebas realizadas, el oftalmólogo puede confirmar el diagnóstico de presbicia y recomendar el tratamiento más adecuado para abordar los síntomas del paciente y mejorar su calidad de vida visual (6).

## **Tratamiento de la Presbicia**

Si bien la presbicia es un proceso natural relacionado con el envejecimiento, existen varias opciones de tratamiento disponibles para ayudar a mejorar la visión de cerca y aliviar los síntomas asociados (7). A continuación, se detallan algunas de las opciones de tratamiento más comunes para la presbicia:

1. **Lentes Correctivos:** Los anteojos o lentes de contacto con prescripción son el método más comúnmente utilizado para corregir la presbicia. Estos lentes están diseñados para compensar la pérdida de capacidad de enfoque del ojo y mejorar la visión de cerca. Hay varias opciones disponibles, incluyendo:
  - **Lentes Bifocales:** Estos lentes tienen dos campos de visión: uno para visión de cerca y otro para visión de lejos. La parte inferior del lente está diseñada para la visión de cerca, mientras que la parte superior se utiliza para la visión de lejos.

- **Lentes Progresivos:** A diferencia de los bifocales, los lentes progresivos tienen una transición gradual entre las zonas de visión de cerca y de lejos, lo que proporciona una visión más natural y sin líneas visibles en el lente.
2. **Lentes de Lectura:** Para aquellos que solo necesitan corrección para la visión de cerca, los lentes de lectura de venta libre pueden ser una opción conveniente. Estos lentes están disponibles en varias potencias y se pueden utilizar para tareas de lectura y trabajo cercano.
  3. **Lentes de Contacto Multifocales:** Para quienes prefieren no usar anteojos, los lentes de contacto multifocales son una opción viable. Estos lentes están diseñados con múltiples zonas de enfoque para proporcionar una visión clara tanto de cerca como de lejos.
  4. **Cirugía de Presbicia:** Para aquellos que desean reducir su dependencia de anteojos o lentes de contacto, existen procedimientos quirúrgicos que

pueden corregir la presbicia. Algunas opciones incluyen:

- **Cirugía de Cristalino Transparente (RLE):** En este procedimiento, el cristalino natural del ojo se reemplaza por una lente artificial que puede enfocar la luz de manera más efectiva, corrigiendo así la presbicia.
- **Queratoplastia Conductiva (CK):** Esta técnica utiliza energía de radiofrecuencia para cambiar la curvatura de la córnea, lo que mejora la capacidad del ojo para enfocar objetos cercanos.
- **Cirugía de Lente Intraocular (IOL):** Se implantan lentes intraoculares multifocales o acomodativos para restaurar la visión de cerca y de lejos.

Es importante discutir con un oftalmólogo las opciones de tratamiento disponibles y determinar cuál es la más adecuada según las necesidades individuales del paciente, su salud ocular y sus preferencias personales

(8). Con el tratamiento adecuado, la presbicia puede ser manejada de manera efectiva, permitiendo una vida cotidiana más cómoda y funcional (9).

### **Conclusiones**

La presbicia, o vista cansada, es un trastorno ocular común que afecta a millones de personas en todo el mundo a medida que envejecen. Si bien es un proceso natural relacionado con el envejecimiento, la presbicia puede tener un impacto significativo en la calidad de vida de quienes la experimentan, afectando la capacidad para realizar tareas cotidianas que requieren una visión de cerca clara y nítida (10).

Afortunadamente, gracias a los avances en el campo de la oftalmología, existen diversas opciones de tratamiento disponibles para ayudar a gestionar y corregir la presbicia. Desde el uso de anteojos o lentes de contacto hasta procedimientos quirúrgicos como la cirugía de cristalino transparente y la implantación de lentes intraoculares, hay soluciones para satisfacer las

necesidades individuales de cada paciente y mejorar su calidad de vida visual.

Es fundamental que las personas comprendan los síntomas y las opciones de tratamiento disponibles para la presbicia, así como la importancia de someterse a exámenes oculares regulares para detectar y tratar este trastorno de manera oportuna. Al trabajar en estrecha colaboración con profesionales de la salud visual, los pacientes pueden recibir el cuidado adecuado para manejar la presbicia de manera efectiva y disfrutar de una visión clara y cómoda en todas las etapas de la vida (11).

En última instancia, la presbicia no debe considerarse un impedimento para una vida plena y activa. Con el tratamiento adecuado y una atención visual adecuada, las personas pueden seguir disfrutando de todas las actividades que les apasionan, con una visión clara y sin limitaciones.

## Bibliografía

1. James, A, Katz., Paul, M., Karpecki., Alexandra, Dorca., Sima, Chiva-Razavi., Heather, Floyd., Elizabeth, Barnes., Mark, Wuttke., Eric, D., Donnenfeld. Presbyopia – A Review of Current Treatment Options and Emerging Therapies. *Clinical Ophthalmology*, (2021). doi: 10.2147/OPHTH.S259011
2. Jong, Hoon, Park., Myoung, Joon, Kim. Surgical treatment of presbyopia. *Journal of The Korean Medical Association*, (2014). doi: 10.5124/JKMA.2014.57.6.520
3. Nicholas, C., Caro. Method for treating presbyopia. (2000).
4. Nir, Erdinest., Yair, Morad., Naomi, London., Or, Shmueli., Itay, Lavy. (treatments for presbyopia).. Harefuah, (2022).
5. George, Rozakis., Guillermo, Avalos. Method and system for treating presbyopia. (2004).
6. Christoph, Ortner., Ognjen, Marković. Causes and Correction of Presbyopia: A Review. *Acta Clinica Croatica*, (2002).
7. Hailong, He., D, C, Chang., S.-Y., Chen., J., D., Wang., Xiuhua, Wan. (Research progress on the treatment of presbyopia).. (2022). doi: 10.3760/cma.j.cn112142-20220316-00120
8. Vasile, Potop. (Presbyopia--the last major challenge in ocular surgery).. *Oftalmologia (Bucharest, Romania)*, (2007).
9. Laszlo, Z., Bitó., Paul, L., Kaufman., C, J, DeRousseau., Jane, F., Koretz. Presbyopia: An animal model and experimental approaches for the study of the mechanism of accommodation and ocular ageing. *Eye*, (1986). doi: 10.1038/EYE.1987.41

10. Mary, Ann, Croft., Adrian, Glasser., Paul, L., Kaufman. Accommodation and presbyopia.. *International Ophthalmology Clinics*, (2000). doi: 10.1097/00004397-200104000-00005
11. Jui-Teng, Lin., Colette, Cozean., Nick, Mamalis. Methods and systems for treating presbyopia via laser ablation. (2002).

## **Queratocono**

***Ivana Carolina Haz Guevara***

Médico por la Universidad Católica Santiago de  
Guayaquil

Médico Residente en Hospital General Monte Sinaí

***Alvaro Fernando Arango Cobos***

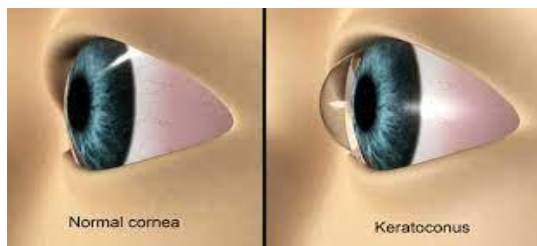
Médico General por la Universidad Estatal de  
Guayaquil

Residente de Medicina Interna Hospital General  
Monte Sinaí

El queratocono es una enfermedad que aumenta la curvatura de la córnea provocando el adelgazamiento progresivo la cual se caracteriza por la presencia de estrías de Voght e hidrops, desencadenando como primeros síntomas disminución en la agudeza visual por medio de la aparición de miopía y astigmatismo mayormente asimétricos. (1)

Queratomo es una palabra de origen griego donde κέρατο significa "cuerno, córnea" y κώνος "cono"<sup>2</sup>, provoca progresivamente debilitamiento y deformidad del tejido dificultando la función la visión de manera unilateral o bilateral un defecto difícil de corregir con lentes o espejuelos, afectándose en cantidad y calidad la visión. (2)

### **Ilustración 1** Queratocono



**Fuente:** Fundación Metro Fraternidad. Queratocono. Un tratamiento oportuno puede evitar un trasplante de córnea Junio 2022.

<https://metrofraternidad.org/queratocono-tratamiento-evitar-trasplante-cornea/>

## **Epidemiología**

El queratocono fue descrito como una enfermedad que ocurría en cualquier raza (3) pero en el año 2015 un estudio realizado en Estados Unidos obtuvo como resultados que el grupo racial negro conjunto con los latinos tenían una mayor probabilidad de sufrir esta patología, en un porcentaje del 57% para la raza negra y 43% para los latinos en comparación con la raza blanca, mientras que los asiáticos tiene un 37% menos de probabilidad presentándose con mayor frecuencia en el sexo masculino (4). Otros estudios señalan la prevalencia en mayores de 49 años, predomina el sexo femenino y en los menores de 14 años, el sexo masculino (5)

En nuestro país los estudios realizados en varias clínicas oftalmológicas nos muestran que el queratocono prevalece en edades comprendidas entre los 5 a los 39 años de edad con predominio del 57% en el sexo masculino en su mayoría se clasifican en el estadio 3 (6) (7)

En nuestro medio se considera como una patología rara y poco frecuente dentro de la población, aquellas personas que presentan un componente hereditario en su línea familiar tiene mayor predisposición a adquirirla, siendo su diagnóstico esencial dentro de niñez y adolescencia ya que se puede dar un correcto seguimiento y las recomendaciones adecuadas para evitar su progresión.

(7)

### **Fisiopatología**

No hay una causa directamente establecida para determinar la aparición del queratoma pero se ha identificado que una predisposición al componente genético dentro de la línea familiar, el frotamiento excesivo a causa de la conjuntivitis alérgica lo que provoca un desgaste mecánico en la integridad anatómica de la córnea, factores genéticos y ambientales como el aumento de enzimas lisosomales, pérdida de queratinocitos añadido una pérdida de la producción de colágeno que degradan el estroma provocando así el adelgazamiento progresivo (8) (9).

Es importante señalar que las enfermedades sistémicas cumplen un papel importante dentro los factores desencadenantes para determinar la etiología de esta patología, el Panel Global Delphi en el año 2015 señaló la asociación con el Síndrome de Down, trastornos del tejido conectivo y alergias oculares que conducen a la frotación constante de los ojos y por lo tanto el desgaste corneal (10). Otras patologías asociadas incluyen apnea del sueño y asma (4)

El síndrome de ojo seco es también un factor importante para ya que es una afección bastante común relacionada con factores externos como el clima, ambientes con polvo, trabajo por largas horas en el computador, el uso de medicamentos como los antihistamínicos o terapias de reemplazo hormonal disminuye la frecuencia del parpadeo lo que provoca falta de producción de la lubricación natural desencadenando un frote excesivo de los ojos ya antes mencionado. (11)

## **Córnea**

La córnea es la capa más externa del ojo el cual está compuesto de tejido avascular, transparente y resistente que cubren estructuras internas del ojo, iris, pupila y cámara anterior lo que desarrolla una importante función al permitir enfocar los rayos del sol, abastece de nutrientes y retira los desechos del metabolismo (12)

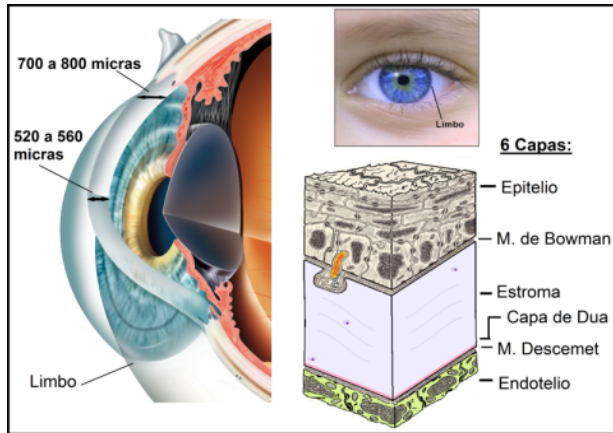
Actúa como transmisor de luz y en el enfoque de objetos en el fondo de ojo cumpliendo como función principal la protección de sus estructuras internas al medio externo (13) (5)

No posee vasos sanguíneos, el humor acuoso es el responsable de nutrir y mantener lubricado el ojo.

De forma elíptica con un eje vertical aproximado de 11.7 mm en los hombres y 10.7 mm en las mujeres. Horizontalmente su valor está en 12.8 mm en hombres y 11.8 mm en mujeres, tiene un grosor medio de 550 micras, siendo el rango de valores normales entre 460 y 600 micras. (14)

Tiene 2 funciones: servir como capa protectora y ser responsable de las tres cuartas partes de la potencia óptica del ojo.

Está compuesta por 6 capas de anterior a posterior



*Ilustración 2 Capas de la cornea*

**Fuente:** I. Córnea. (Online). Disponible en: <https://www.ofthalmologia-online.es/anatom%C3%ADa-del-globo-ocular/c%C3%B3rnea/>

<p>Epitelio</p>	<p>Ocupa la décima parte del espesor de la córnea, compuesto de tejido estratificado escamoso no queratinizado.</p> <p>Se compone de varias capas:</p> <ul style="list-style-type: none"> <li>· Capa de células escamosas</li> <li>· Capa de células aladas</li> <li>· Membrana basal</li> <li>· Capa basal (16)</li> </ul> <p>Actúan como barrera de la unión, evitando que el tejido conectivo crezca en el interior de la córnea (14)</p>
<p>Membrana de Bowman</p>	<p>Tiene un espesor de 30 a 60 micras, gana grosor con la edad. Compuesta por fibras de colágeno dispuestas de manera desordenada (principalmente colágeno I y colágeno III (16)</p> <p>(Garcia P,2020) manifiesta que “Se pensaba que su principal función era el mantenimiento de la transparencia corneal sin embargo, se ha visto que tras la cirugía refractiva con láser en la que se produce su ablación”</p>
<p>Estroma</p>	<p>Conforma 90% del grosor de la córnea. de 0.5 mm en el centro y de 0.7mm en la periferia</p>

	posee queratocitos y colágeno de tipo I y V (16)
Capa de Dua	Mide 15 micras, muy resistente e impermeable al aire. Capa consistente y definida esta separa la última fila de queratocitos en la córnea (14)
Membrana de Descemet	Espesor de 8-12 micras en los adultos. Compuesta por fibrillas de colágeno: Consta de una zona estriada anterior y otra zona no estriada posterior. (14)
Endotelio	Capa de células poligonales que están dispuestas de forma irregular, tienen muy poca actividad mitótica, cumple como principal función, hidratar y nutrir a la córnea (16)

Tabla 1: Capas de la córnea

### **Cambios morfológicos en el queratocono**

En esta patología se ha descrito cambios morfológicos a nivel de todas las capas corneales provocando cambios epiteliales, elongación de células entre otros que

describiremos a continuación en cada capa según describe la bibliografía. (17)

**Epitelio:** Las células basales presentan degeneración con acumulo de ferritina en el estroma lo que se muestra como Anillo de Fleischer. Con adelgazamiento del epitelio corneal.

**Membrana de Bowman:** Presentan rupturas y discontinuidades que atroflan el epitelio corneal además de la presencia de espacios vacíos.

Estroma corneal: Hay una disminución en la compactación del colágeno y fibroblastos además de apoptosis de queratinocitos.

**Membrana de Descemet:** En esta membrana encontramos los llamados pliegues (estrías de Vogt) por la posible distensión del tejido conforme evoluciona la enfermedad, la ruptura de la capa se asocia a la aparición del hidrops corneal

**Endotelio corneal:** Puede estar normal o también se describe la pérdida del contenido celular endotelial con edema y apoptosis de células endoteliales. (18)

## **Cuadro Clínico**

### **Síntomas:**

- Disminución de la agudeza visual
- Fotofobia
- Visión borrosa que conlleva a un cambio gradual de anteojos cómo se da en el astigmatismo.

### **Síntomas inespecíficos:**

- Conjuntivitis alérgica
- Irritación ocular
- Lagrimeo constante (5) (19)

## **Signos**

### **o Etapa Temprana:**

- a) **Signo de sombra de tijera:** Mediante la realización de una retinoscopia se observa sombras directas en el centro y sombras indirectas en la periferia del reflejo retiniano. Referente al astigmatismo irregular. (5) (19)

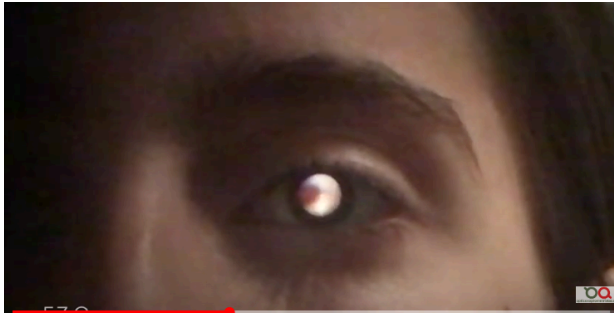


Ilustración SEQ Ilustración \\* ARABIC 3 Signo de sombra de tijera

Fuente Munciopica. Youtube. Retinoscopia en queratocono  
<https://www.youtube.com/watch?v=fWsSy8vU13w>

- b) **Signo de Charleux o gota de aceite:** Apartir de la retroiluminación se observa una imagen en la base del cono con forma de gota de aceite o miel en el reflejo del fondo. (5) (19)

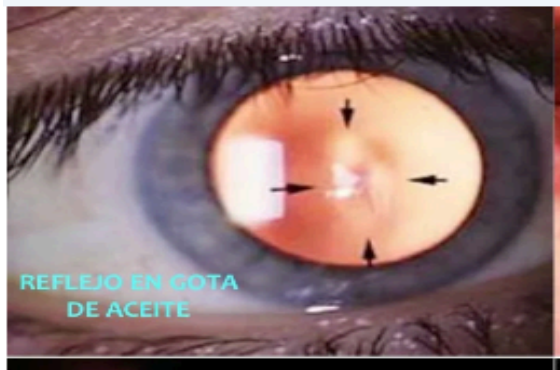
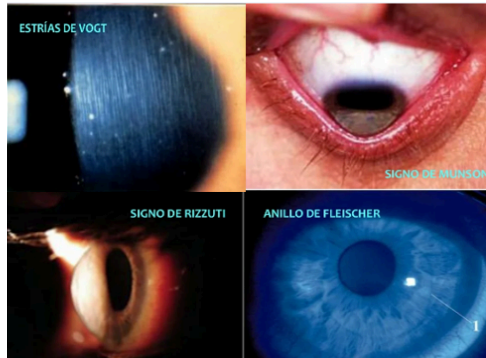


Ilustración Signo gota de aceite  
Fuente Fernandez M. Sesioin clínica queratocono.Slideshare.2014 Julio

## **Etapa avanzada**

- a) El anillo de Fleischer:** Depósitos de hierro en el epitelio, mostrándose rodeando la base de 13va córnea.
  
- b) El signo de estrías de Vogt:** Son pequeñas líneas paralelas ocasionadas por la compresión en la membrana de Descemet.
  
- c) El signo de Munson:** Al cerrar el párpado y mirar hacia abajo se observa una deformación en forma de V.
  
- d) El signo de Rizzuti:** Es el reflejo de la luz o brillo en el área nasal, en general debido a opacidad o cicatrización (5) (19)



*Ilustración 5 Signos avanzados*

Fuente Fernandez M. Sesioin clínica queratocono.Slideshare. Julio 2014

## **Tipos de Queratocono**

Para clasificarlo que ha tomado en cuenta principalmente la curvatura corneal:

- Leve:  $<$  o igual 45 D en ambos meridianos.
- Leve-Moderado: 45-52 D en ambos meridianos.
- Avanzado: 52-60 D en ambos meridianos. -
- Severo:  $>$ 60 D en ambos meridianos. (16)

**Clasificación de Amsler-Krumeich:** muestra valores de refracción, queratometría, paquimetría y hallazgos clínicos.

Grado I	Queratometría media central $\leq$ 48D. Abombamiento excéntrico de la córnea, con miopía y/o astigmatismo inducido $<$ 5D.
Grado II	Queratometría media central $\leq$ 53D. Miopía y/o astigmatismo inducido entre 5 y 8D, sin cicatrices centrales. Paquimetría en el punto más fino $>$ 400 $\mu$ m.
Grado III	Queratometría media central $>$ 53D. Miopía y/o astigmatismo inducido entre 8 y 10D, sin cicatrices centrales. Paquimetría en el punto más fino entre 300 y 400 $\mu$ m.
Grado IV	Queratometría central media $>$ 55D. Refracción imposible/inviable con cicatrices corneales centrales. Paquimetría en el punto más fino $<$ 200 $\mu$ m. (6)

**Tabla 2** Grados de queratocono

Tomado de: Buey Sayas MÁ del. Biomecánica y arquitectura corneal. 2014.

## Diagnóstico

Se realiza el diagnóstico en base a

- Cuadro clínico
- Hallazgo de miopía y astigmatismo miópico usualmente progresivo
- Exámenes complementarios: Estudios de imagen

1) **Queratometría:** Mide la curvatura corneal proyectando una imagen sobre la córnea y midiendo la separación existente entre 2 puntos de esa imagen.

2) **Topografía corneal (videoqueratografía):** Manifiesta la representación del contorno de la córnea. El astigmatismo progresa característicamente desde un modelo simétrico en pajarita, atravesando un aspecto asimétrico hasta un cono prominente con desplazamiento temporal inferior.

3) **Pentacam:** Es una cámara rotatoria que realiza un análisis de la cámara anterior, viendo las

imperfecciones topográficas y el grosor de la córnea  
(6)

### **Tratamiento**

Como ya hemos descrito anteriormente el queratocono provoca disminución de la agudeza visual por el cambio morfológico que sufre la capa corneal, el tratamiento se instaura en función de la gravedad y distintos grados de la patología lo que abre varias alternativas en su tratamiento.

El tratamiento va desde la corrección de la calidad visual mediante la aplicación de tratamientos no quirúrgicos y los quirúrgicos que corrigen las alteraciones en la morfología y tiene objetivo la corrección de la discapacidad visual y la progresión de esta enfermedad.

Es importante llevar un control periódico para controlar su evolución, informar a los pacientes que deben evitar el frotamiento de ojos y el uso constante de lentes recomendados.

El uso de lágrimas artificiales, antialérgicos oftálmicos, el correcto aseo de párpados y pestañas y el uso de maquillaje recomendado por el especialista son recomendaciones como medida para disminuir el prurito.

(6) (20)

### **Tratamiento no quirúrgico (Tratamiento óptico-optométrico)**

Este corrige la disminución de la agudeza visual más no el queratocono en sí mediante prescripción de lentes de contacto duros o blandos y gafas para mejorar la calidad visual.

### **Tratamiento quirúrgico**

#### **a) Cross-linking**

Es una técnica que mejora las propiedades biomecánicas de la córnea y combina una sustancia fotosensible 0,1% de Riboflavina con o sin el 20% de Dextrano y su estimulación con luz ultravioleta de tipo A (UVA). La riboflavina es un efectivo fotoactivador permite la

reticulación de la córnea aumentando así la rigidez de esta.

Esta técnica reduce la progresión de la enfermedad por lo cual el momento exacto de su realización es cuando los pacientes aún conservan una buena calidad visual. (5)  
(20)

Esta técnica es una de las principales aplicaciones terapéuticas pero existen otras como:

- b) **Aro Intracorneal:** mejoran la visión y aumentan la tolerancia a los lentes de contacto.
- c) **Reticulación del colágeno corneal:** forma enlaces químicos entre las moléculas de colágeno, esto endurece la córnea evitando la progresión de la enfermedad.
- d) **Trasplante de córnea:** Se aplica sólo si las anteriores técnicas descritas han fallado. (6)

Debido a las varias opciones terapéuticas es preciso brindar un tratamiento individualizado tomando en cuenta factores importantes como edad, predisposición a progresión de esta enfermedad y tolerancia a lentes de contacto para obtener buenos resultados es necesario el control constante y visitas cada 6 meses para evaluar la progresión. (5)

### **Pronóstico**

El queratocono es una enfermedad que mientras más pronto se diagnostique mayor es la probabilidad de corregir con tiempo la progresión del mismo.

Al presentar signos y síntomas como es principalmente la disminución de la agudeza visual conjunto como los exámenes complementarios la detección de este nos permite instaurar un tratamiento acertado tomando en cuenta su gravedad y aplicar el mejor método.

## **Recomendaciones:**

1. Al presentar síntomas de pérdida de la agudeza visual, visión borrosa y dificultad para enfocar objetos acudir a control médico a tiempo para tener un correcto diagnóstico y evitar su progresión.
2. No frotarse los ojos ya que esto daña la integridad de la córnea y produce defectos mecánicos en ella.
3. Adecuado aseo de párpados y uso de productos de maquillaje dermatológicamente recomendados para evitar prurito por conjuntivitis alérgicas.
4. Uso de lágrimas artificiales ante un diagnóstico de ojo seco, ante la exposición a ambientes con polvo y pasar largo tiempo frente a computadores ya que esto disminuye la cantidad de parpadeo y por consiguiente poca lubricación.
5. Uso de lentes de contacto con las debidas indicaciones y correcto aseo

6. Uso de anteojos constante para corregir problemas de agudeza visual y evitar progresión del deterioro.
7. Uso constante de gafas ante exposición solar.

### ***Bibliografía***

1. Albertazzi R CCAJ. Queratocono pautas para su diagnóstico y tratamiento. Segunda ed. Albertazzi RG, editor. Buenos Aires : Editores del concejo Argentino de Oftalmología ; 2016.
2. Sanchez S APBPSHZD. El queratocono su diagnóstico y manejo. Una revisión bibliográfica. Enfermería investiga, investigación, vinculación, docencia y gestión. 2018; 3(1-2).
3. Aguilar G CFFM. Actualidades en Queratocono. Hospital general "Dr. Manuel Gea Gonzales". 2001; 4(4).
4. Woodmard M BTSJ. The association between sociodemographic factors. common systemic diseases and keratoconus. American academy of ophthalmology. 2015; 123(3).
5. Calderon E PM. Caracterización epidemiológica, clínica y terapéutica de pacientes con diagnóstico de queratocono. Estudio descriptivo retrospectivo de corte transversal realizado en la sede central de la Unidad Nacional de

Oftalmología. Tesis doctoral. San Carlos: Universidad San Carlos de Guatemala, Ciencias Medicas.

6. Carpio J EDRe. Frecuencia de queratocono en pacientes diagnosticados y tratados en la clínica oftalmológica. Tesis doctoral. Cuenca: Universidad de Cuenca, Ciencias Medicas.
7. Vinces J TACE. Caracterización de queratocono en el Centro Oftalmológico Dr. Emigdio Navia, Portoviejo –Ecuador,durante 2018-2019. *Anatomia Digital*. 2022; 5(3).
8. Yanoff M DJ. *Ophthalmology*. Tercera ed. Wiggs J MDADGMREDJRNAjSASjDGDj, editor. Pittsburgh: Elsevier/Saunders; 2009.
9. Keating A PRCK. Corneal crosslinking for keratoconus. *Semin Ophthalmol*. 2010; 25.
10. Gomes JA TDRCea. Consenso mundial sobre queratocono y enfermedades ectásicas. *Córnea*. 2015; 34(359-69).
11. Fernandez-Velasquez. Queratocono y ojo seco. (Online); 2020. Acceso 11 de Septiembre de 2020. Disponible en: <https://fernandez-velazquez.com/queratocono-ojo-seco/>.
12. Meek KM KC. Estructura corneal y transparencia. ELSEIVER. 2015; 49.
13. Sridhar M KC. Anatomía de la córnea y la superficie ocular. National Library of Medicine. 2018; 66(2).

14. P G. La córnea: ¿Qué es y para qué sirve? (Online); 2020. Acceso 28 de Septiembre de 2020. Disponible en: <https://www.quironsalud.es/blogs/es/ojo/cornea-sirve>.
15. A I. Cornea. (Online). Disponible en: <https://www.ofthalmologia-online.es/anatom%C3%ADa-del-globo-ocular/c%C3%B3rnea/>.
16. B S. Incidencia de Queratocono en pacientes de la clínica laser center visión 20/20 en los meses de agosto,septiembre y octubre del 2015. Tesis. Quito: Universidad San Francisco de Quito, Ciencias de la Salud.
17. Soiberman U FJASCJ. Fisiopatología del queratocono: lo que sabemos hoy. PubMed Central. 2017; 11.
18. Martínez A UT. Revisión de Queratocono y su enfoque como enfermedad inflamatoria. Sociedad Colombiana de Oftalmología. 2015; 48(246-255).
19. Gordon A MMSE. Los factores genéticos y ambientales del queratocono. Biomed research international. 2015; 2015.
20. C M. ACTUALIZACIÓN DE LA INTERVENCIÓN OPTOMÉTRICA EN. Tesis doctoral. Aragón: Universidad de Zaragoza, Facultad de Ciencias. (Online).

## Úlceras Corneales

*Alexandra Nataly Carrillo Navarrete*

Médico por la Universidad de Guayaquil

Médico Emergencia en Hospital Teodoro

Maldonado Carbo

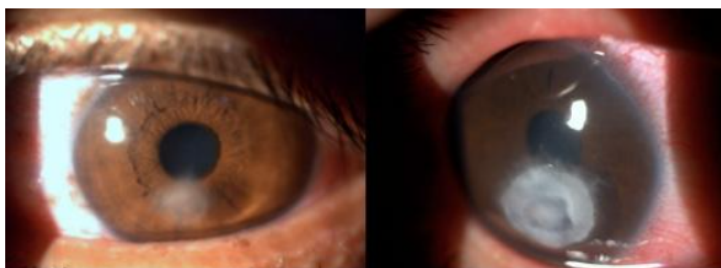
*Kerly Renata Guilcamaigua Quilachamin*

Médico por la Universidad Central del Ecuador

Médico Residente en Hospital de la Policía

## Introducción

Las úlceras corneales son una condición oftalmológica que puede tener consecuencias graves si no se diagnostica y trata de manera adecuada y oportuna. Estas lesiones, que involucran la pérdida de tejido en la capa superficial de la córnea, pueden ser causadas por una variedad de factores, desde infecciones hasta traumatismos oculares y trastornos autoinmunes. Independientemente de la causa, las úlceras corneales pueden resultar en dolor ocular intenso, pérdida de la agudeza visual e incluso daño permanente si no se manejan correctamente.



**Figura 1.** Úlceras Corneales

**Fuente.** Affiong, A, Ibang., Bassey, A., Etim., Dennis, Nkanga., Uduak, Asana., Roseline, Duke. Corneal Ulcers at the University of Calabar Teaching Hospital in Nigeria - A Ten Year Review. British

microbiology research journal, (2016). doi:  
10.9734/BMRJ/2016/25168

En este capítulo, exploramos a fondo el mundo de las úlceras corneales, desde su etiología y presentación clínica hasta los métodos de diagnóstico y las opciones de tratamiento disponibles. A través de un enfoque integral y basado en la evidencia, buscaremos proporcionar una comprensión completa de esta condición oftalmológica, con el objetivo de mejorar la capacidad de los profesionales de la salud visual para diagnosticar, tratar y manejar eficazmente las úlceras corneales en la práctica clínica.

Al abordar aspectos clave como la prevención, el diagnóstico temprano y el tratamiento adecuado, esperamos no solo proporcionar información valiosa para los oftalmólogos y optometristas, sino también aumentar la conciencia sobre la importancia de la atención oftalmológica preventiva y el manejo efectivo de las úlceras corneales entre los pacientes y la comunidad en general. Con un enfoque proactivo y colaborativo, podemos trabajar juntos para preservar la

salud visual y mejorar la calidad de vida de aquellos que enfrentan esta desafiante condición oftalmológica.

### **Etiología**

Las úlceras corneales pueden tener una variedad de causas, que incluyen infecciones, lesiones traumáticas, trastornos autoinmunes y condiciones sistémicas (1). A continuación, se detallan algunas de las principales causas de úlceras corneales (2):

1. **Infecciones Microbianas:** Las úlceras corneales infecciosas son causadas por la invasión de microorganismos patógenos, como bacterias, virus, hongos o parásitos. Las bacterias son la causa más común de úlceras corneales infecciosas, siendo *Staphylococcus aureus* y *Pseudomonas aeruginosa* las especies bacterianas más frecuentemente implicadas. Las infecciones virales, como el herpes simplex y el herpes zóster, también pueden dar lugar a úlceras corneales recurrentes. Los hongos y los parásitos son las causas menos comunes, pero pueden ser más difíciles de tratar y pueden provocar

complicaciones graves si no se diagnostican y tratan de manera adecuada y oportuna (3).

2. **Traumatismos Oculares:** Los traumatismos oculares, como lesiones por cuerpos extraños, abrasiones corneales y laceraciones, pueden provocar úlceras corneales traumáticas. Estas lesiones pueden dañar la superficie de la córnea, crear una brecha en la barrera epitelial y predisponer al desarrollo de infecciones secundarias.
3. **Trastornos Autoinmunes:** Algunas enfermedades autoinmunes, como el síndrome de ojo seco, el liquen plano y la artritis reumatoide, pueden aumentar el riesgo de desarrollar úlceras corneales debido a la inflamación crónica de la superficie ocular y la alteración de la integridad del epitelio corneal.
4. **Uso de Lentes de Contacto:** El uso inadecuado de lentes de contacto, como el uso prolongado, el mal manejo o la falta de higiene, puede predisponer al desarrollo de úlceras corneales

infecciosas, especialmente por microorganismos oportunistas que pueden colonizar la superficie de las lentes y causar infecciones corneales.

5. **Condiciones Sistémicas:** Algunas condiciones médicas sistémicas, como la diabetes, la hipertensión, la malnutrición y las enfermedades vasculares, pueden afectar la salud ocular y aumentar el riesgo de desarrollar úlceras corneales debido a la comprometida circulación sanguínea, la disminución de la capacidad de cicatrización de heridas y la disfunción del sistema inmunológico.

Es importante reconocer que la etiología de una úlcera corneal puede variar según el individuo y el contexto clínico. Un enfoque integral que considere tanto los factores predisponentes como los desencadenantes es fundamental para el diagnóstico y el manejo efectivo de esta condición oftalmológica (4).

## **Presentación Clínica**

La presentación clínica de las úlceras corneales puede variar según la causa subyacente, la gravedad de la lesión y la respuesta individual del paciente (4). Aquí hay una descripción de los signos y síntomas más comunes asociados con las úlceras corneales:

1. **Dolor Ocular Intenso:** El dolor ocular es uno de los síntomas más prominentes y característicos de una úlcera corneal. Los pacientes suelen describir el dolor como punzante, ardiente o como una sensación de cuerpo extraño en el ojo afectado. El dolor puede ser constante o intermitente y puede empeorar con el parpadeo.
2. **Enrojecimiento Ocular:** La presencia de una úlcera corneal a menudo se asocia con enrojecimiento de los ojos, que puede ser difuso o localizado alrededor del área afectada. Este enrojecimiento puede ser causado por la inflamación ocular y el aumento del flujo sanguíneo hacia la córnea en respuesta a la lesión.

3. **Sensibilidad a la Luz (Fotofobia):** Los pacientes con úlceras corneales suelen experimentar sensibilidad a la luz, conocida como fotofobia. La exposición a la luz brillante puede causar malestar ocular y aumentar el dolor y la incomodidad.
4. **Lagrimo Excesivo (Epífora):** La irritación corneal puede provocar un aumento en la producción de lágrimas, lo que resulta en lagrimo excesivo o epífora. Los pacientes pueden notar que sus ojos están constantemente llorosos o que tienen dificultad para mantener los ojos abiertos debido al lagrimo constante.
5. **Visión Borrosa:** La presencia de una úlcera corneal puede causar visión borrosa, especialmente si la lesión afecta el área central de la córnea o está asociada con opacificación corneal. La visión borrosa puede interferir con las actividades diarias y empeorar con el tiempo si la úlcera no se trata adecuadamente.

- 6. Sensación de Cuerpo Extraño:** Los pacientes pueden experimentar una sensación de cuerpo extraño en el ojo afectado, como si tuvieran algo dentro del ojo. Esta sensación puede ser persistente y contribuir al malestar general asociado con la úlcera corneal.

Es importante tener en cuenta que la presentación clínica de las úlceras corneales puede variar significativamente según la gravedad de la lesión y la presencia de factores predisponentes como infecciones, trauma o enfermedades sistémicas. Un examen oftalmológico completo es fundamental para evaluar adecuadamente la lesión corneal y determinar el tratamiento más apropiado para cada paciente (5).

### **Diagnóstico**

El diagnóstico preciso de una úlcera corneal requiere una evaluación oftalmológica completa (6). Aquí se describen los pasos típicos en el diagnóstico de úlceras corneales:

1. **Historia Clínica:** El oftalmólogo comenzará con una historia clínica detallada para recopilar información sobre los síntomas del paciente, antecedentes médicos relevantes, lesiones oculares previas, uso de lentes de contacto y cualquier otro factor que pueda contribuir a la úlcera corneal.
2. **Examen Ocular:** Se realiza un examen ocular completo, que incluye la evaluación de la agudeza visual, la medición de la presión intraocular y la inspección externa de los ojos y los párpados en busca de signos de inflamación, infección o traumatismo.
3. **Tinción con Fluoresceína:** Se utiliza una solución de fluoresceína para teñir la córnea y detectar cualquier defecto epitelial. La fluoresceína se aplica en forma de gotas en el ojo y se observa con una lámpara de hendidura, donde las áreas afectadas por la úlcera corneal aparecerán como manchas verdes brillantes.

4. **Examen con Lámpara de Hendidura:** Se utiliza una lámpara de hendidura para examinar la córnea en detalle. Esto permite al oftalmólogo evaluar el tamaño, la forma, la profundidad y la ubicación de la úlcera, así como identificar cualquier complicación asociada, como opacificación corneal, infiltrado inflamatorio o neovascularización.
5. **Cultivo y Sensibilidad:** En casos de úlceras corneales infecciosas, se puede tomar una muestra de tejido o líquido corneal para cultivo microbiológico y pruebas de sensibilidad a los antibióticos. Esto ayuda a identificar el agente patógeno responsable y determinar el tratamiento antimicrobiano más adecuado.
6. **Tomografía de Coherencia Óptica (OCT):** En algunos casos, especialmente cuando la úlcera corneal es profunda o está cerca del endotelio corneal, se puede utilizar la tomografía de coherencia óptica para obtener imágenes

detalladas de las capas corneales y evaluar la extensión de la lesión.

- 7. Exámenes Adicionales:** En casos de úlceras corneales recurrentes o asociadas con enfermedades autoinmunes, se pueden realizar exámenes adicionales, como pruebas de laboratorio para evaluar la función inmunológica y la salud general del paciente.

Un diagnóstico preciso y oportuno de una úlcera corneal es crucial para iniciar un tratamiento adecuado y prevenir complicaciones graves, como la perforación corneal o la pérdida visual permanente. Los oftalmólogos están capacitados para realizar un examen completo y utilizar herramientas específicas para evaluar y diagnosticar las úlceras corneales de manera efectiva (7).

### **Tratamiento**

El tratamiento de una úlcera corneal varía según la causa subyacente de la lesión, la gravedad de la úlcera y otros

factores individuales (8). Aquí se describen algunas opciones de tratamiento comunes para úlceras corneales:

1. **Medicamentos Tópicos:**

- o **Antibióticos Tópicos:** Si la úlcera es de origen bacteriano, se prescriben antibióticos tópicos para combatir la infección. Se elige el antibiótico específico según la susceptibilidad del patógeno identificado en el cultivo y la sensibilidad. Los antibióticos comunes incluyen la ciprofloxacina, la moxifloxacina y la vancomicina.
- o **Antivirales Tópicos:** En caso de úlceras corneales virales, como las causadas por el herpes simplex, se pueden usar medicamentos antivirales tópicos, como el aciclovir o el trifluridina, para controlar la replicación viral.
- o **Antifúngicos Tópicos:** Las úlceras corneales causadas por hongos pueden requerir antifúngicos tópicos, como la anfotericina B, la natamicina o el

voriconazol, para eliminar la infección fúngica.

- o **Antiinflamatorios Tópicos:** Los corticosteroides tópicos pueden usarse para reducir la inflamación ocular asociada con la úlcera corneal. Sin embargo, su uso debe ser cuidadosamente supervisado por un oftalmólogo, ya que pueden aumentar el riesgo de complicaciones, especialmente en úlceras corneales infecciosas.
- 2. **Lubricantes Oculares:** Los lubricantes oculares pueden ayudar a aliviar el malestar ocular y a mantener la córnea lubricada, promoviendo así la cicatrización y la regeneración del tejido corneal.
- 3. **Lentes de Contacto Terapéuticas:** En algunos casos, se pueden usar lentes de contacto terapéuticas para proteger la córnea y promover la cicatrización de la úlcera corneal.
- 4. **Vendajes Oculares:** En úlceras corneales graves o que no responden al tratamiento convencional,

se pueden usar apósitos oculares para proteger la córnea y promover la cicatrización.

5. **Cirugía:** En casos de úlceras corneales profundas, perforadas o que no responden al tratamiento médico, puede ser necesario realizar una intervención quirúrgica. Esto puede incluir procedimientos como el trasplante de membrana amniótica, el trasplante de queratoplastia lamelar o el trasplante de córnea completo (queratoplastia penetrante).

Es fundamental seguir las recomendaciones del oftalmólogo y completar el curso completo de tratamiento para garantizar una recuperación completa y prevenir la recurrencia de la úlcera corneal (9). Además, es importante evitar frotarse los ojos y seguir las medidas de prevención adecuadas, como mantener una buena higiene ocular y evitar el contacto con agentes irritantes o contaminantes (10).

## **Conclusiones**

La conclusión general sobre el tema de las úlceras corneales es que se trata de una condición oftalmológica seria que requiere una atención cuidadosa y oportuna. Estas lesiones pueden tener diversas causas, que van desde infecciones microbianas hasta traumatismos oculares y trastornos autoinmunes, y pueden resultar en complicaciones graves si no se diagnostican y tratan adecuadamente.

A través de una comprensión profunda de la etiología, la presentación clínica, el diagnóstico y el tratamiento de las úlceras corneales, los profesionales de la salud visual pueden proporcionar una atención efectiva y personalizada para cada paciente. Desde el uso de medicamentos tópicos para combatir infecciones hasta la realización de procedimientos quirúrgicos para restaurar la integridad de la córnea, existe una variedad de opciones de tratamiento disponibles para abordar esta condición.

Además del tratamiento, la educación del paciente sobre la prevención y el manejo adecuado de las úlceras corneales es fundamental para reducir el riesgo de

complicaciones y mejorar los resultados a largo plazo. La detección temprana de síntomas y signos de úlceras corneales, junto con una atención oftalmológica preventiva y continua, puede ayudar a prevenir la recurrencia de la enfermedad y preservar la salud visual del paciente.

En última instancia, abordar las úlceras corneales de manera integral y colaborativa, con un enfoque en la prevención, el diagnóstico temprano y el tratamiento efectivo, es fundamental para garantizar resultados positivos y mejorar la calidad de vida de aquellos que enfrentan esta desafiante condición oftalmológica.

### ***Bibliografía***

1. Hasan, Badem. Detection of Corneal Ulcer Using a Genetic Algorithm-Based Image Selection and Residual Neural Network. Bioengineering, (2023). doi: 10.3390/bioengineering10060639
2. Corneal ulcers in general practice. AJGP, (2022). doi: 10.31128/ajgp-06-22-6453
3. Amberin, F, Fazal., Stephanie, L, Watson., Heather, G, Mack. Corneal ulcers in general practice.. AJGP, (2022). doi: 10.31128/AJGP-06-22-6453

4. Isam, Abu, Qasmieh., Hiam, Alquran., Ala'a, Zyout., Yazan, A., Al-Issa., Wan, Azani, Mustafa., Mohammed, Alsalatie. Automated Detection of Corneal Ulcer Using Combination Image Processing and Deep Learning. *Diagnostics*, (2022). doi: 10.3390/diagnostics12123204
5. Corneal Ulcer Feature Extraction and Image Classification using a Deep Convolutional Network and the VGG 16 Model. (2022). doi: 10.1109/icacrs55517.2022.10029326
6. Yun, Min, Klimesova., Martina, Nemcokova., Magdalena, Netukova., Alina-Dana, Baxant., Marcela, Hlavackova., Jana, Kacerovska., Pavel, Studeny. Corneal stromal lenticule transplantation for the treatment of corneal ulcers.. *Biomedical Papers-olomouc*, (2023). doi: 10.5507/bp.2023.004
7. Corneal Ulcers (Infectious Keratitis). (2021). doi: 10.4018/978-1-7998-6937-5.ch005
8. Mohammad, Zare., Peyman, Mohammadi, Torbati., Fahimeh, Asadi-Amoli., Mohammad, Reza, Talebnejad., Maryam, Parvizi., Zahra, Nasiri., Reza, Gharebaghi., Fatemeh, Heidary. Microbiological Profile of Corneal Ulcers at a Tertiary Referral Center.. (2018).
9. A.V.Subba, Rao., Ch.S.B., Sailaja., Harshal, Mendhe., N, Hanumanth. A study on various pathogens causing corneal ulcers and their susceptibility to antibiotics. *IOSR Journal of Dental and Medical Sciences*, (2016). doi: 10.9790/0853-1509110104

10. Affiong, A, Ibanga., Bassey, A., Etim., Dennis, Nkanga., Uduak, Asana., Roseline, Duke. Corneal Ulcers at the University of Calabar Teaching Hospital in Nigeria - A Ten Year Review. *British microbiology research journal*, (2016). doi: 10.9734/BMRJ/2016/25168

## **Refracción Ocular**

*Fanny Johanna Freire Acosta*

Medico Cirujano

## **Introducción**

La refracción ocular es un aspecto crucial del cuidado de los ojos, ya que los errores de refracción no corregidos son una causa importante de discapacidad visual y la segunda causa más común de ceguera después de las cataratas (1). Los errores refractivos pueden provocar visión borrosa y afectar a varios aspectos de la vida, especialmente en los niños, donde los errores refractivos no corregidos pueden contribuir a retrasos en el desarrollo y dificultades académicas (2).

La telerefracción, un método remoto para evaluar los errores refractivos, está ganando terreno en el cuidado de la vista, aunque se necesitan más investigaciones para comprender completamente su eficacia y su impacto en la satisfacción y el tratamiento de los pacientes (3). Se están desarrollando métodos para medir la refracción ocular sin lentes, como el uso de aplicaciones para dispositivos móviles, a fin de mejorar la precisión y accesibilidad de las recetas oftalmológicas (4). Comprender y abordar los problemas de refracción ocular es esencial para brindar una atención ocular eficaz y mejorar los resultados visuales de los pacientes.

## **Anatomía y Función del Sistema de Refracción Ocular**

Para comprender la refracción ocular, es fundamental tener conocimientos sobre la anatomía del ojo y las estructuras involucradas en el proceso de enfoque de la luz. Esto incluye la córnea, el cristalino, el humor acuoso y el vítreo, así como la retina y el nervio óptico. Además, es importante comprender el papel de la acomodación en el ajuste del enfoque del ojo para ver objetos a diferentes distancias.

El sistema refractivo ocular comprende varios elementos ópticos que desempeñan un papel crucial en la formación de imágenes claras en la retina. La investigación de Leu Chun-Wei (5) destaca la importancia de los elementos cristalinos con distancias focales específicas en los sistemas ópticos oculares. Además, los estudios de Chen Hung-Shan, Chen Ming-Syuan y Chen Chien-Chung (6) enfatizan el uso de atenuadores de luz ajustables para controlar la transmisión de la luz a través de las capas de cristal líquido colestérico.

Además, Chun-Yang Huang y Wan-Chun Chen (7) analizan el diseño de sistemas ópticos oculares con

lentes de Fresnel para manipular la formación de imágenes. Matthew Bone, Baina Chen y Yanbin Chen (8) profundizan en las distancias dentro del sistema, por ejemplo, entre la superficie del ojo y la pantalla. Por último, Matthew Born, Xie Zhenfeng y Yin Yanxuan (9) explican con más detalle la disposición y las características de los objetivos a lo largo del eje óptico, haciendo hincapié en las condiciones relacionadas con el grosor y las distancias para lograr un rendimiento óptimo del sistema.

### **Errores Refractivos Comunes**

- **Miopía:** La miopía se caracteriza por una visión borrosa de objetos lejanos debido a un alargamiento del globo ocular o un exceso de curvatura de la córnea, lo que hace que los rayos de luz se enfoquen delante de la retina en lugar de sobre ella.
- **Hipermetropía:** La hipermetropía se caracteriza por una visión borrosa de objetos cercanos debido a un globo ocular más corto o una córnea con una curvatura insuficiente, lo que hace que

los rayos de luz se enfoquen detrás de la retina en lugar de sobre ella.

- **Astigmatismo:** El astigmatismo se produce cuando la córnea o el cristalino tienen una curvatura irregular, lo que provoca que los rayos de luz se enfoquen en diferentes planos, lo que resulta en visión borrosa tanto de cerca como de lejos.
- **Presbicia:** La presbicia es un problema de enfoque causado por la pérdida de flexibilidad del cristalino con la edad, lo que dificulta la capacidad del ojo para enfocar objetos cercanos.

### **Evaluación Refractiva**

La evaluación refractiva desempeña un papel crucial en la evaluación de las deficiencias visuales y en la orientación de las decisiones de tratamiento. Los estudios han demostrado que herramientas como EQIP pueden ayudar a evaluar la calidad de la información de los pacientes sobre cirugías oculares refractivas en plataformas como YouTube (10). Además, la investigación en comunidades rurales ha puesto de

relieve la importancia del conocimiento, las actitudes y las prácticas de cuidado personal en relación con los errores refractivos (11).

Se han validado herramientas basadas en teléfonos inteligentes como NETRA para la evaluación refractiva, incluso sin cicloplejía, lo que demuestra su potencial en áreas con acceso limitado a la atención oftalmológica (12). Además, el análisis de los cambios en la refracción después de la cirugía de cataratas ha mostrado resultados prometedores para lograr una refracción estable utilizando lentes intraoculares avanzadas y cálculos precisos.

Además, los estudios sobre la PRK optimizada para el frente de onda han demostrado una alta eficacia, seguridad, precisión, estabilidad y previsibilidad en la corrección de la miopía y el astigmatismo miópico, haciendo hincapié en la eficacia de los procedimientos quirúrgicos refractivos (13).

### **Opciones de Corrección de Errores Refractivos**

Las opciones de corrección de errores refractivos incluyen anteojos, lentes de contacto y cirugía refractiva.

Cada opción tiene sus propias ventajas y consideraciones, y la elección del método de corrección depende de varios factores, como el estilo de vida del paciente, la gravedad de los errores refractivos y las preferencias personales.

- **Anteojos:** Los anteojos son una opción de corrección refractiva no invasiva y versátil que ofrece corrección precisa y comodidad visual. Están disponibles en una variedad de estilos, materiales y diseños para adaptarse a las necesidades individuales de cada paciente.
- **Lentes de Contacto:** Los lentes de contacto proporcionan corrección refractiva sin la necesidad de anteojos y pueden ser una opción conveniente para aquellos que desean una visión sin obstrucciones y mayor libertad de movimiento. Están disponibles en diferentes tipos, como lentes blandos, rígidos permeables al gas y lentes de contacto híbridos.
- **Cirugía Refractiva:** La cirugía refractiva, como LASIK, PRK, LASEK y la cirugía de lentes intraoculares, ofrece corrección permanente de

los errores refractivos al remodelar la córnea o implantar lentes intraoculares. Estos procedimientos pueden proporcionar una visión clara y sin necesidad de corrección óptica adicional.

### **Consideraciones Clínicas y Complicaciones**

Es importante tener en cuenta las consideraciones clínicas y las posibles complicaciones asociadas con cada opción de corrección refractiva. Esto incluye la evaluación preoperatoria del paciente, la gestión de expectativas, el seguimiento postoperatorio y la detección y manejo de complicaciones potenciales, como sequedad ocular, infecciones y cambios en la visión nocturna.

La refracción ocular es un proceso crítico en la evaluación y corrección de errores refractivos del ojo, como la miopía, la hipermetropía, el astigmatismo y la presbicia. Aquí se detallan las consideraciones clínicas importantes:

- 1. Historia Clínica Completa:**

- **Antecedentes Médicos y Oftalmológicos:** Evaluar antecedentes familiares de errores refractivos, glaucoma, cataratas y otras enfermedades oculares.
- **Síntomas Actuales:** Determinar la presencia de síntomas como visión borrosa, dolores de cabeza, fatiga visual y dificultad para leer o ver de lejos.
- **Uso de Lentes:** Registrar el uso actual de lentes correctivos y el grado de satisfacción con ellos.

## 2. Examen Oftalmológico Integral:

- **Agudeza Visual:** Medición de la agudeza visual sin corrección y con corrección.
- **Refracción Objetiva y Subjetiva:** Uso de autorrefractómetros y pruebas subjetivas de refracción para determinar la corrección adecuada.
- **Examen del Segmento Anterior:** Evaluación del estado de la córnea, cristalino y cámaras oculares anteriores.

- **Tonometría:** Medición de la presión intraocular.
- **Fondo de Ojo:** Examen de la retina y nervio óptico para descartar patologías retinianas y neurales.

### 3. Evaluación de la Córnea:

- **Topografía Corneal:** Mapa detallado de la curvatura corneal para identificar irregularidades que puedan afectar la refracción.
- **Pachimetría:** Medición del grosor corneal, importante en la evaluación preoperatoria para procedimientos refractivos como LASIK.

### 4. Evaluación de la Lente Cristalina:

- **Cataratas:** Detección de opacidades en el cristalino que pueden afectar la refracción y la calidad visual.
- **Presbicia:** Evaluación de la pérdida de acomodación en pacientes mayores de 40 años.

## 5. Otros Factores:

- **Condiciones Sistémicas:** Considerar el impacto de enfermedades sistémicas como la diabetes en la refracción ocular.
- **Medicación:** Evaluar el efecto de medicamentos que pueden influir en la acomodación y la refracción.

## Complicaciones de la Refracción Ocular

### 1. Errores Refractivos Residuales:

- **Sobre o Subcorrección:** Problemas en la precisión de la corrección que pueden resultar en una visión subóptima.
- **Astigmatismo Inducido:** Astigmatismo que puede ser causado por cirugía refractiva o uso de lentes incorrectos.

### 2. Complicaciones Postoperatorias:

- **Cicatrización Irregular:** Puede ocurrir después de cirugías refractivas como LASIK, afectando la calidad visual.
- **Sicca Postoperatoria:** Sequedad ocular común después de procedimientos

quirúrgicos que pueden causar incomodidad y visión borrosa.

### 3. **Infecciones:**

- **Queratitis:** Infección de la córnea que puede ocurrir por lentes de contacto mal higienizados o después de cirugía refractiva.
- **Endoftalmitis:** Infección intraocular grave, aunque rara, que puede ocurrir después de procedimientos quirúrgicos.

### 4. **Problemas de Adaptación:**

- **Deslumbramiento y Halos:** Fenómenos visuales que pueden presentarse después de cirugías refractivas, especialmente en condiciones de baja iluminación.
- **Visión Doble:** Diplopía que puede resultar de una corrección incorrecta o desalineación postoperatoria.

### 5. **Impacto en la Calidad de Vida:**

- **Astenopia:** Fatiga ocular que puede resultar de una corrección inadecuada o esfuerzo visual prolongado.

- **Problemas de Percepción de Profundidad:** Dificultad para juzgar distancias y profundidad, especialmente en usuarios de lentes multifocales o bifocales.

## **Conclusiones**

La refracción ocular es un área fundamental de la oftalmología que aborda la evaluación y corrección de los errores refractivos para mejorar la calidad de vida visual de los pacientes. Con una comprensión profunda de los principios de la refracción, los métodos de evaluación y las opciones de corrección disponibles, los oftalmólogos pueden proporcionar una atención personalizada y efectiva que satisfaga las necesidades individuales de cada paciente y promueva una visión clara y cómoda en todas las actividades diarias.

La correcta evaluación y manejo de la refracción ocular es fundamental para garantizar una buena calidad visual y evitar complicaciones. La atención a los detalles clínicos y una adecuada selección y adaptación de los lentes correctivos, así como una cuidadosa planificación

preoperatoria en caso de cirugía refractiva, son esenciales para el éxito en el manejo de los errores refractivos.

### ***Bibliografía***

1. Barbie, O.M., Ejukonemu. Refracting The Diseased Eye. *Bayero Journal of Nursing and Health Care*, (2022). doi: 10.4314/bjnhc.v3i2.9
2. Marilyn, Vricella. Refraction in the Pediatric Eye Examination. (2021). doi: 10.4018/978-1-7998-8044-8.ch008
3. Nicolas, Blais., Benoit, Tousignant., Jean-Marie, Hanssens. Tele-refraction in tele-eye care settings. *Clinical and Experimental Optometry*, (2022). doi: 10.1080/08164622.2021.2009736
4. Enrique, J., Fernández., Santiago, Sager., Zhenghua, Lin., Jiangdong, Hao., Javier, Roca., Pedro, M., Prieto., Zhikuan, Yang., Weizhong, Lan., Pablo, Artal. Instrument for fast whole-field peripheral refraction in the human eye.. *Biomedical Optics Express*, (2022). doi: 10.1364/boe.457686
5. Leu, Chun-Wei. Ocular optical system. (2020).
6. Chen, Hung-Shan., Chen, Ming-Syuan., Chen, Chien-Chung. Ocular optical system. (2019).
7. Sonal, Gandhi., Sandeep, Jain. The Anatomy and Physiology of Cornea. (2014). doi: 10.1007/978-3-642-55179-6\_3

8. Ronald, M., Taylor., Dennis, C., Nohns. Refractive optical device and imaging system. (2012).
9. Daniele, Prada., Alon, Harris., Giovanna, Guidoboni., Lucas, W., Rowe., Alice, Chandra, Verticchio-Vercellin., Sunu, Mathew. Vascular Anatomy and Physiology of the Eye. (2018). doi: 10.1007/978-3-030-25886-3\_2
10. R., C., Vought., Isabel, Herzog., Steven, A., Greenstein. EQIP Quality Assessment of Refractive Surgery Resources on YouTube.. *Seminars in Ophthalmology*, (2023). doi: 10.1080/08820538.2023.2209168
11. N., Nwachukwu., Deborah, B., Adeniyi., N., B., Amu., DC, Nwachukwu., C., Chuka-Okosa. Quantitative and qualitative assessment on individual perception and self-care practice of refractive error in a rural community in Enugu, South East Nigeria.. *Nigerian Journal of Clinical Practice*, (2023). doi: 10.4103/njcp.njcp\_374\_22
12. Aisha, Fawad., Sadia, Afzal, Randhawa, Shamsa, Humayun., Mazhar, Ishaq., Sabahat, Arzoo., Syed, Fawad, Mashhadi., Quratulain, Humayun. Assessment of Refractive Outcome of Photo Refractive Keratectomy in Myopia and Myopic Astigmatism.. (2022). doi: 10.29271/jcpsp.2022.03.329
13. Farhad, Akhoundi., Erol, Ozgur., Craig, Draper., Ram, Voorakanam., Jaclyn, N., Wycoff., Daniel, Reetz., Pierre, Alexandre, Blanche., Lloyd, LaComb., Gholam, A., Peyman., Jim, Schwiegerling., Nasser, Peyghambarian. Performance analysis of a compact auto-phoropter for accessible refractive

assessment of the human eye.. Applied optics, (2022). doi:  
10.1364/ao.442769