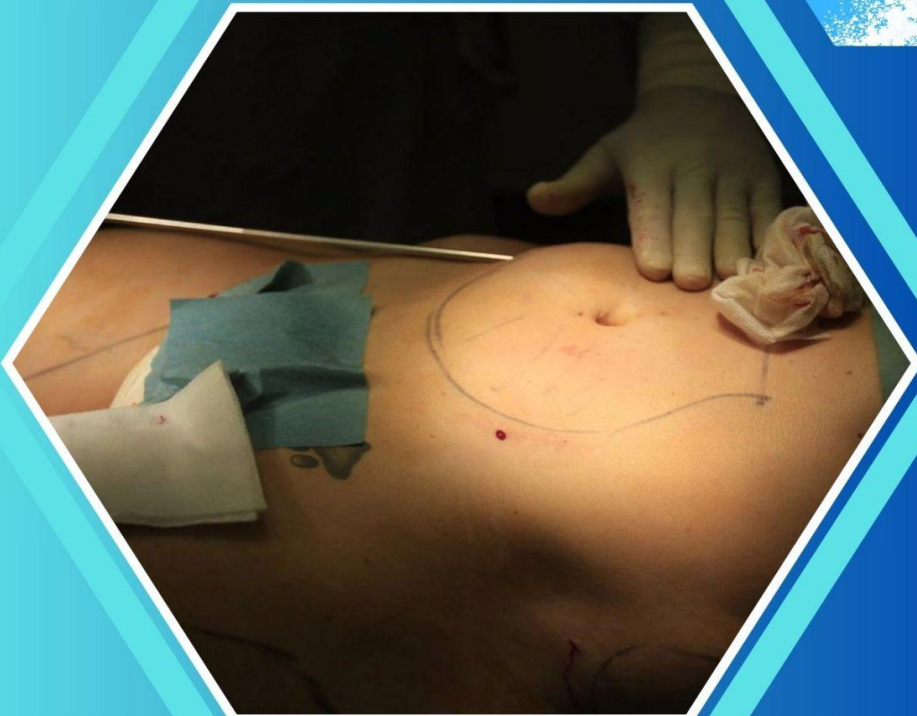


GUÍA DE PROCEDIMIENTOS EN CIRUGÍA PLÁSTICA RECONSTRUCTIVA VOL. 4



AUTORES:

José Antonio Velasco Cabrera
Nahin Isaac Robles Barahona
Alexandra Elizabeth Herrera Lozada
Alex Adrian Maji Padilla
Karol Elizz Rivadeneira Torres
Juan Miguel Perez Alvarez
María José Argüello Villamar
Lizbeth Leonor Cárdenas Garófalo
Samijazath Alexander Naranjo Albán
Melina Fernanda Pullas Tufiño
Alisson Ximena Salazar Balarezo

**Guía de Procedimientos en Cirugía Plástica
Reconstructiva Vol. 4**

Guía de Procedimientos en Cirugía Plástica Reconstructiva

Vol. 4

José Antonio Velasco Cabrera

Nahin Isaac Robles Barahona

Alexandra Elizabeth Herrera Lozada

Alex Adrian Maji Padilla

Karol Elizz Rivadeneira Torres

Juan Miguel Perez Alvarez

María José Argüello Villamar

Lizabeth Leonor Cárdenas Garófalo

Samijazath Alexander Naranjo Albán

Melina Fernanda Pullas Tufiño

Alisson Ximena Salazar Balarezo

IMPORTANTE

La información aquí presentada no pretende sustituir el consejo profesional en situaciones de crisis o emergencia. Para el diagnóstico y manejo de alguna condición particular es recomendable consultar un profesional acreditado.

Cada uno de los artículos aquí recopilados son de exclusiva responsabilidad de sus autores.

ISBN: 978-9942-650-50-4

DOI: <http://doi.org/10.56470/978-9942-650-50-4>

Una producción © Cuevas Editores SAS

Diciembre 2023

Av. República del Salvador, Edificio TerraSol 7-2

Quito, Ecuador

www.cuevaseditores.com

Editado en Ecuador - Edited in Ecuador

Cualquier forma de reproducción, distribución, comunicación pública o transformación de esta obra solo puede ser realizada con la autorización de sus titulares, salvo excepción prevista por la ley.

Índice:

Índice:	5
Prólogo	7
Otoplastia	8
José Antonio Velasco Cabrera	8
Abdominoplastia	25
Nahin Isaac Robles Barahona	25
Técnicas Innovadoras en la Prevención y el Tratamiento de Cicatrices Hipertróficas y Queloides	41
Alexandra Elizabeth Herrera Lozada	41
Cirugía de Mamas Mastopexia y Reducción	68
Alex Adrian Maji Padilla	68
Factores de Riesgo para Complicaciones en Abdominoplastias	92
Karol Elizz Rivadeneira Torres	92
Uso de Células Madre en la Cirugía Plástica: Actualidad y Perspectivas Futuras	107
Juan Miguel Perez Alvarez	107
Técnicas de Injerto de Piel y Manejo de Heridas Complejas	122
María José Argüello Villamar	122
Reconstrucción del Seno	149
Lizbeth Leonor Cárdenas Garófalo	149
Complicaciones y Manejo de Emergencias	159
Samijazath Alexander Naranjo Albán	159
Gluteoplastia	180
Melina Fernanda Pullas Tufiño	180
Técnicas de Injerto de Piel y Manejo de Heridas	

Complejas	195
Alisson Ximena Salazar Balarezo	195

Prólogo

La presente obra es el resultado del esfuerzo conjunto de un grupo de profesionales de la medicina que han querido presentar a la comunidad científica de Ecuador y el mundo un tratado sistemático y organizado de patologías que suelen encontrarse en los servicios de atención primaria y que todo médico general debe conocer.

Otoplastia

José Antonio Velasco Cabrera

Médico Cirujano por la Universidad Popular
Autónoma del Estado de Puebla
Administración de los Servicios de Salud
Especialidad en Cirugía General
Departamento de Cirugía del Hospital Comunitario
Tulum, Quintana Roo

Introducción

La otoplastia es un procedimiento quirúrgico de cirugía plástica que se enfoca en corregir alteraciones estéticas y funcionales de las orejas. La cirugía plástica ha experimentado un desarrollo significativo en los últimos años, y la otoplastia se ha convertido en uno de los procedimientos más populares para mejorar la apariencia estética de las orejas. Esta intervención no solo busca corregir deformidades congénitas o adquiridas, sino también brindar un impacto positivo en la confianza y autoestima de los pacientes.

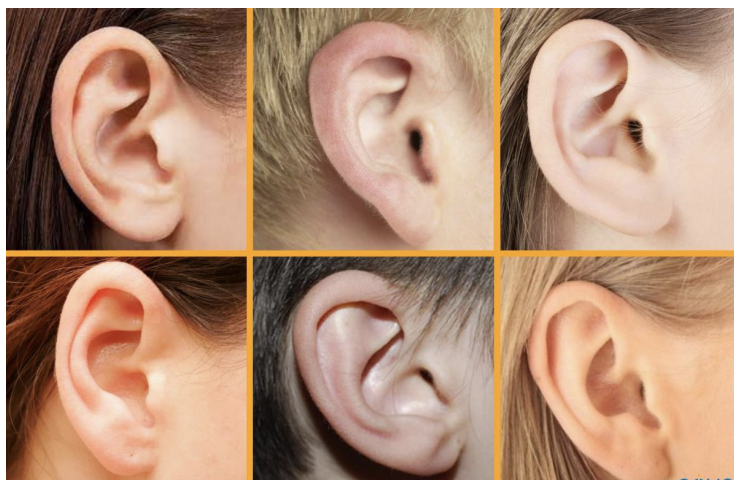Condiciones que pueden tratarse con la otoplastia:

1. Orejas prominentes: También conocidas como "orejas de soplillo" o "orejas en asa", son aquellas que sobresalen en exceso de la cabeza. Esta condición puede ser el resultado de un cartílago auricular excesivamente desarrollado o una falta de pliegues naturales en la oreja. La otoplastia puede corregir esta prominencia al remodelar y reposicionar el cartílago para que las orejas queden más cerca de la cabeza.

2. Deformidades del cartílago: El cartílago auricular puede presentar diversas anomalías, como curvaturas excesivas, pliegues anormales o falta de desarrollo en ciertas áreas. Estas deformidades pueden ser congénitas o resultar de lesiones o traumas. La otoplastia permite corregir y remodelar el cartílago para lograr una forma más simétrica y estéticamente agradable.

3. Asimetría de las orejas: Algunas personas pueden tener una oreja más grande o posicionada de manera diferente que la otra. Esta asimetría puede ser visible y causar molestias estéticas. La otoplastia puede ayudar a igualar el tamaño y la posición de las orejas, mejorando la simetría facial y la armonía estética.

4. Lóbulos grandes o desfigurados: Los lóbulos de las orejas pueden presentar exceso de tamaño o deformidades, como lóbulos alargados o divididos. Estos problemas pueden ser congénitos o causados por el uso prolongado de pendientes pesados. La otoplastia puede reducir el tamaño del lóbulo y remodelarlo para lograr una forma más estética y proporcionada.



Img 1. Diferentes tipos de oreja

Evaluación y planificación

La evaluación y la planificación personalizada son aspectos fundamentales en la otoplastia. Cada paciente tiene características únicas y deseos individuales en cuanto a la apariencia de sus orejas, por lo que es crucial que el cirujano plástico realice una evaluación exhaustiva y una planificación detallada antes de llevar a cabo el procedimiento. A continuación, se destacan las principales razones por las cuales la evaluación y la planificación personalizada son de suma importancia en la otoplastia:

1. Comprender las expectativas del paciente:

Durante la evaluación inicial, el cirujano plástico debe dedicar tiempo a escuchar y comprender las expectativas del paciente. Esto implica discutir los aspectos específicos que el paciente desea mejorar en relación con sus orejas. Al conocer las metas y deseos del paciente, el cirujano puede planificar la intervención de manera acorde, estableciendo objetivos realistas y alcanzables.

2. Evaluar la anatomía y características individuales:

Cada persona tiene una anatomía única en cuanto a la forma, tamaño y posición de las orejas. Durante la evaluación, el cirujano plástico examinará cuidadosamente la estructura de las orejas del paciente, incluyendo el cartílago, los pliegues y la relación con la cabeza y el rostro. Esta evaluación detallada permite al cirujano comprender las características específicas del paciente y diseñar un plan quirúrgico personalizado.

3. Considerar la simetría y la armonía facial:

La otoplastia no se trata solo de cambiar la apariencia de las orejas, sino también de lograr una armonía estética con

el resto de la cara. Durante la evaluación, el cirujano plástico evaluará la relación de las orejas con otros rasgos faciales, como el tamaño y la forma del rostro, la posición de los ojos y la nariz, y la simetría general. Esto permite al cirujano planificar la otoplastia de manera que se obtenga una apariencia equilibrada y natural.

4. Personalizar la técnica quirúrgica: No existe un enfoque único para la otoplastia, ya que las técnicas y enfoques pueden variar según las necesidades individuales del paciente. La planificación personalizada implica seleccionar la técnica quirúrgica más adecuada para abordar las preocupaciones específicas del paciente. Esto puede incluir la remodelación del cartílago, la corrección de pliegues o la reducción del tamaño del lóbulo. Al personalizar la técnica quirúrgica, se pueden lograr resultados más precisos y satisfactorios.

Técnicas quirúrgicas en la otoplastia:

Existen diversas técnicas quirúrgicas utilizadas en la otoplastia para corregir las alteraciones estéticas y

funcionales de las orejas. A continuación, se presentan algunas de las técnicas más comunes:

- Pinzas de concha o técnica de reposicionamiento del cartílago:

Esta es la técnica más utilizada para corregir las orejas prominentes. El cirujano realiza una incisión en la parte posterior de la oreja, generalmente en el pliegue natural, para exponer el cartílago auricular. Luego, se remodela y reposiciona el cartílago para crear un pliegue más definido y reducir la proyección de la oreja. Las suturas internas se utilizan para mantener el nuevo contorno de la oreja en su lugar.

- Técnica de reducción del lóbulo:

Esta técnica se utiliza cuando los lóbulos de las orejas son grandes o están desfigurados. El cirujano realiza una incisión en la parte inferior del lóbulo y elimina una porción del tejido excesivo. Luego, se sutura el lóbulo para obtener una forma más estética y proporcionada.

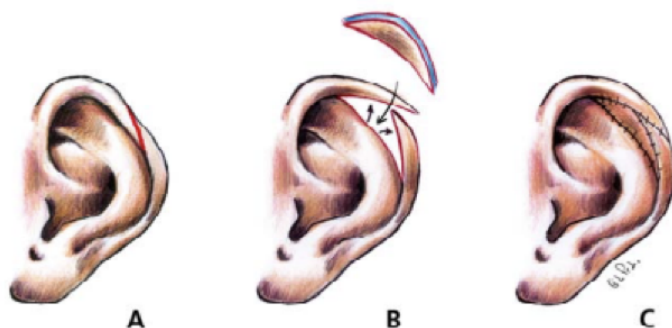
- **Técnica de reconstrucción del cartílago:**

Esta técnica se utiliza en casos de deformidades o lesiones del cartílago auricular. Puede implicar la reconstrucción parcial o total del cartílago utilizando injertos de cartílago de otras áreas del cuerpo o materiales biocompatibles. Esta técnica permite corregir deformidades más complejas y restaurar la forma y función de la oreja afectada.

- **Técnicas complementarias:**

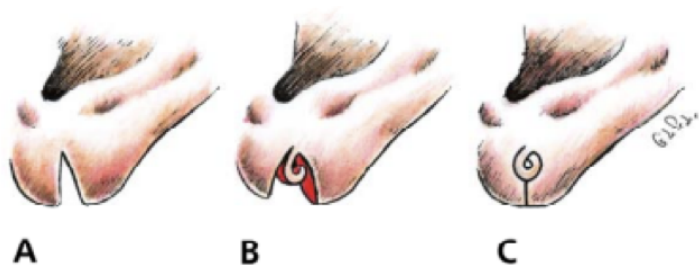
Además de las técnicas mencionadas, se pueden utilizar procedimientos complementarios según las necesidades individuales del paciente. Estos pueden incluir la reducción del tamaño de la concha auricular, la corrección de pliegues adicionales o la corrección de asimetrías específicas.

Es importante tener en cuenta que la elección de la técnica quirúrgica dependerá de la condición específica de las orejas y de las metas estéticas deseadas. Cada técnica tiene sus ventajas y consideraciones únicas, y es responsabilidad del cirujano plástico determinar cuál es la más adecuada para cada caso individual.



Img 2. Técnica para defecto de Hélix

Fuente: F. García de Pedro. Otoplastia. pabellones en asa, reconstrucción del pabellón. Hospital General Universitario Gregorio Marañón. Madrid. Capítulo 156



Img 3. Técnica de Pardue, defectos del tercio inferior de la oreja.

En los últimos años, ha habido avances significativos en la otoplastia, la cual ha experimentado mejoras en técnicas quirúrgicas y enfoques innovadores. A continuación, se presentan algunos de los avances más recientes en la cirugía plástica de otoplastia:

- **Técnicas mínimamente invasivas:**

Las técnicas quirúrgicas mínimamente invasivas han ganado popularidad en la otoplastia. Estas técnicas utilizan incisiones más pequeñas y menos invasivas, lo que resulta en cicatrices más pequeñas y tiempos de recuperación más rápidos. Por ejemplo, la técnica de suturas o hilos tensores permite reposicionar el cartílago y remodelar las orejas sin necesidad de realizar incisiones grandes.

- **Modelado tridimensional:**

El uso de tecnología de modelado tridimensional ha revolucionado la planificación y visualización de los resultados en la otoplastia. Los cirujanos plásticos ahora pueden utilizar software avanzado para crear modelos digitales en 3D de las orejas del paciente y simular los cambios esperados después de la cirugía. Esto permite

una planificación más precisa y personalizada, así como una mejor comunicación con el paciente sobre los resultados esperados.

- **Uso de implantes:**

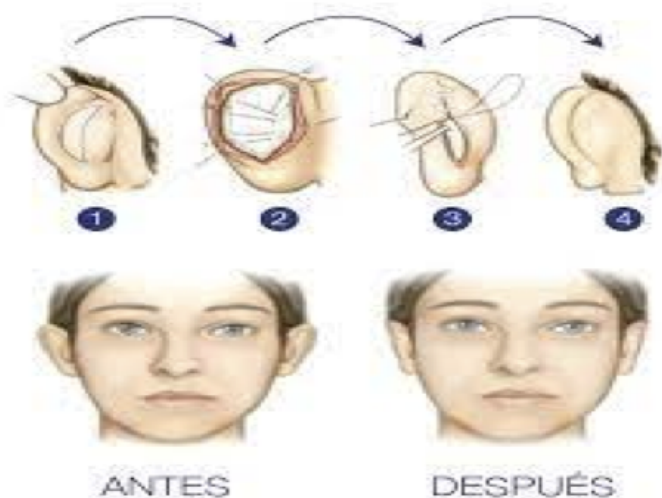
En casos más complejos, se han desarrollado nuevos materiales y técnicas para el uso de implantes en la otoplastia. Los implantes de cartílago, por ejemplo, se utilizan para reconstruir y dar forma al cartílago auricular en pacientes con deformidades graves. Estos implantes proporcionan una estructura de soporte adicional y pueden mejorar los resultados estéticos y la durabilidad de la corrección.

- **Técnicas de preservación del cartílago:**

Las técnicas de preservación del cartílago se han desarrollado para minimizar la necesidad de resección excesiva de tejido auricular durante la otoplastia. Estas técnicas permiten conservar el máximo posible de cartílago auricular nativo, lo que resulta en una mayor preservación de la forma y la función de la oreja, así como en resultados más naturales.

- **Cirugía asistida por robot:**

La cirugía asistida por robot ha comenzado a incursionar en la otoplastia. Los sistemas quirúrgicos robóticos brindan una precisión y estabilidad mejoradas durante la cirugía, lo que puede ser especialmente beneficioso en procedimientos delicados como la otoplastia. Aunque esta tecnología aún está en sus primeras etapas de aplicación en otoplastia, se espera que ofrezca resultados aún más precisos y consistentes en el futuro.



Img 4. Resultado de otoplastia

Fuente: otoplastia imagen - Google Search [Internet]. www.google.com. [cited 2023 May 31]. Available from: https://www.google.com/search?q=otoplastia+imagen&rlz=1C5CHFA_enCO929CO929&sxsrf=APwXEdcFeVc-Nli-7hO7V8C3w96bKG4MVg:1685489915385&source=lnms&tbm=isch&sa=X&ved=2ahUKEwjZ9radm57_AhXmRDABHXEtCIsQ_AUoAXoECAEQAw&biw=1280&bih=573&dpr=1#imgre=kWe_d_WUcEaqwM

Estos avances en la otoplastia han contribuido a mejorar los resultados estéticos, reducir los tiempos de recuperación y aumentar la satisfacción de los pacientes. Sin embargo, es importante destacar que cada caso es único y que la elección de las técnicas y los avances depende de la evaluación individual del paciente y la experiencia del cirujano plástico.

Riesgos y posibles complicaciones

Como cualquier procedimiento quirúrgico, la otoplastia conlleva ciertos riesgos y posibles complicaciones. Aunque estos riesgos son generalmente bajos, es importante que los pacientes estén informados sobre ellos antes de tomar la decisión de someterse a la cirugía.

A continuación, se discuten algunos de los posibles riesgos y complicaciones asociadas con la otoplastia:

1. Hematoma: Puede ocurrir la acumulación de sangre bajo la piel, lo que puede provocar dolor, hinchazón y alterar el resultado final de la cirugía. Si se forma un hematoma, es posible que se requiera drenaje adicional.

2. Infección: Aunque es poco común, existe el riesgo de infección después de la otoplastia. Los signos de infección incluyen enrojecimiento, calor, dolor persistente y secreción de pus. Si se sospecha una infección, se pueden recetar antibióticos para tratarla.

3. Cicatrices: La otoplastia generalmente implica incisiones en la parte posterior de las orejas, lo que puede resultar en cicatrices visibles. Sin embargo, los cirujanos plásticos suelen colocar las incisiones en áreas discretas para minimizar la visibilidad de las cicatrices. En algunos casos, las cicatrices pueden ser hipertróficas o queloides, lo que puede requerir tratamientos adicionales.

4. Asimetría: Existe la posibilidad de que haya una diferencia en la apariencia entre las dos orejas después de la otoplastia. Aunque los cirujanos plásticos trabajan para lograr una apariencia simétrica, la anatomía y la cicatrización individual pueden influir en los resultados finales.

5. Cambios en la sensibilidad: Después de la cirugía, es posible que haya una alteración temporal o permanente en la sensibilidad de las orejas. Puede haber sensación de entumecimiento, sensibilidad aumentada o disminuida en la zona operada. En la mayoría de los casos, la sensibilidad se recupera gradualmente con el tiempo.

Es importante tener en cuenta que estos riesgos y complicaciones son poco frecuentes y que la otoplastia es generalmente un procedimiento seguro cuando se realiza por un cirujano plástico cualificado y en un entorno adecuado. Es esencial seguir todas las indicaciones y recomendaciones del médico antes y después de la cirugía para minimizar los riesgos y maximizar los resultados exitosos.

Antes de someterse a la otoplastia, es importante que los pacientes estén informados acerca de los riesgos y beneficios con su cirujano plástico, así como que sigan todas las instrucciones pre y postoperatorias para garantizar una experiencia segura y satisfactoria.

Conclusiones:

La otoplastia se ha convertido en un procedimiento eficaz y seguro para corregir deformidades y mejorar la estética de las orejas. Con el uso de técnicas quirúrgicas avanzadas y los últimos avances en cirugía plástica, los cirujanos pueden ofrecer resultados más precisos y personalizados a los pacientes. Sin embargo, es fundamental que los profesionales de la salud se adhieran a principios éticos y promuevan la toma de decisiones informadas por parte de los pacientes. La otoplastia continúa transformando la vida de las personas, brindándoles confianza y mejorando su bienestar emocional a través de la belleza y la armonía estética de sus orejas.

Bibliografía

1. Otoplastia Técnica Quirúrgica [Internet]. LibreTexts Español. 2022 [cited 2023 May 31]. Available from: https://espanol.libretexts.org/Salud/Anatom%C3%ADa_y_Fisiolog%C3%ADa/Atlas_de_Otorrinolaringolog%C3%ADa%2C_Cirug%C3%ADa_Operatoria_de_Cabeza_y_Cuello/02%3A_Otolog%C3%ADa/2.15%3A_Otoplastia_T%C3%A9cnica_Quir%C3%BArgica
2. Otoplastia en Orejas en Asa | PDF | Surgery | Human Anatomy [Internet]. Scribd. [cited 2023 May 31]. Available from: <https://es.scribd.com/document/455627501/1-Otoplastia-en-orejas-en-asa>
3. Manz RW, B. Otoplasty: Surgical Correction of the Prominent Ear. In: Cheney MH, T.A., ed. Facial Surgery, Plastic and Reconstructive: CRC Press; 2014

Abdominoplastia

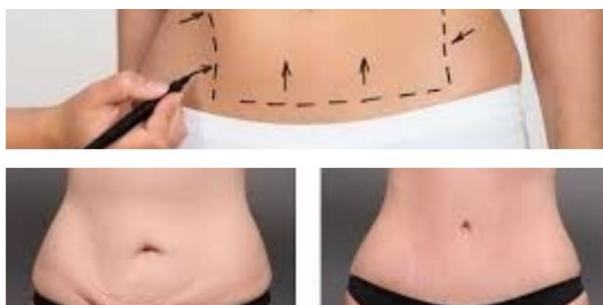Nahin Isaac Robles Barahona

Médico por la Universidad Católica de Santiago de
Guayaquil

Médico General en Clínica Siluetica

Introducción

En la estética corporal el abdomen juega un papel principal en la imagen del cuerpo humano, en bipedestación, es de primordial importancia en la definición del contorno general del individuo; ya las formas más delgadas han sustituido las figuras voluptuosas que fueron idealizadas por artistas en el pasado. El abdomen es usualmente visto como parte. (1)



Fuente: Preguntas frecuentes sobre la abdominoplastia o cirugía estética del abdomen | Dr Molto [Internet]. 2018

Definición

La abdominoplastia es un procedimiento quirúrgico que consiste en la reconstrucción de la pared abdominal mediante la extirpación o eliminación del exceso de piel y grasa abdominal de la parte media y baja del abdomen.

Permite reforzar la musculatura de la pared abdominal, aumentando tensión de la musculatura.(2)

Indicaciones

Generalmente los pacientes solicitan la corrección del contorno abdominal deformado por excesivo tejido graso acumulado, con flacidez de la piel y estrías cutáneas producidas por rotura de las fibras elásticas en virtud de distensión progresiva del dermis (obesidad, multíparas, ascitis). Es habitual la existencia asociada de diástasis de músculos rectos abdominales.(3)

Contraindicaciones

Incluso si actualmente la abdominoplastia se realiza principalmente con fines estéticos, el procedimiento no es adecuado para todos los pacientes que tienen una zona abdominal de aspecto antiestético. Condiciones tales como, mala circulación sanguínea, trastornos pulmonares o antecedentes de flebitis pueden considerar al paciente como no apto para someterse a una abdominoplastia. Otras contraindicaciones incluyen:

- La paciente desea tener más hijos en el futuro.

- El paciente no quiere quedarse con una cicatriz permanente.
- El paciente no comprende los riesgos y posibles complicaciones involucradas.
- El paciente es fumador y no quiere dejar de fumar antes o después del procedimiento.
- El paciente tiene sobrepeso u obesidad.(4)

Preoperatorio

La etapa preoperatoria de la abdominoplastia y liposucción debe incluir: historia clínica, examen físico minucioso, exámenes de laboratorio. El marcaje preoperatorio debe realizarse con el paciente de pie, se debe evaluar el grado de flacidez y protrusión de la pared abdominal, así como determinar el área donde se efectuará la incisión.(5)

En la primera visita, el cirujano realiza un examen físico y una entrevista personalizada, para conocer las expectativas del paciente. Evalúa tres aspectos fundamentales: la piel, el tejido graso y la pared muscular.

Así mismo, define las características del abdomen, como son la elasticidad, la flaccidez, el grosor, la presencia de estrías, el tipo de piel, la forma del ombligo, acúmulos de tejido graso en algunas zonas y el estado clínico de la pared muscular (su integridad, la existencia de hernias o la «separación» de los músculos centrales (diastasis muscular)

A partir de este primer análisis y de una historia clínica completa, se indicará el tipo de abdominoplastia que requiere cada paciente y la necesidad de utilizar una técnica adicional.(6)

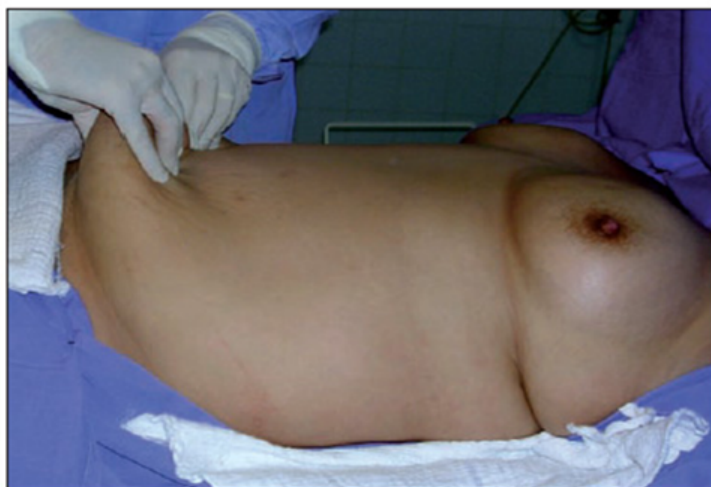

Figura 1. Examen abdominal que muestra flacidez del colgajo

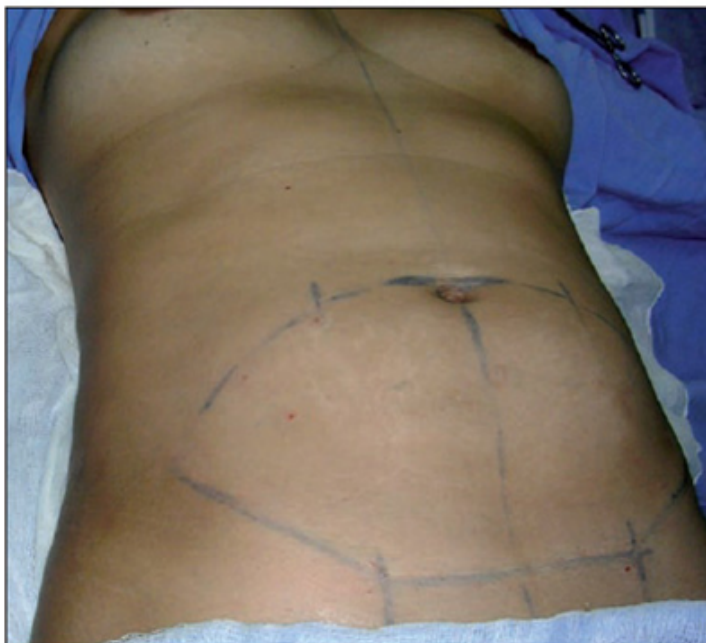

Figura 2. Diseño sobre el colgajo abdominal inferior mostrando los límites anatómicos de la técnica de resección en bloque.

Técnica quirúrgica

En la abdominoplastia asociada a lipectomía, la técnica más utilizada es con cortes verticales y horizontales. Para este procedimiento específico se usa la técnica de Pitanguy, donde el primer paso es trazar el reparo anatómico con el paciente en bipedestación, el punto

medio de la incisión inferior localizado sobre la línea media que une la apófisis xifoides al pubis y 5 a 7 centímetros por encima del límite superior del vello pubiano. A partir de este punto se marca un ángulo de 120° y sus lados se proyectan hacia el pliegue inguinal. La longitud de ese trazo puede variar de 7 a 10 cm, dependiendo de la estatura del paciente; una vez en el pliegue inguinal, paralelo a él y de 1 o 2 cm por encima, se continúa con el trazo hasta llevarlo de 3 a 5 cm por debajo y en posición lateral a la espina iliaca anterosuperior de cada lado. Esta medida oscila generalmente entre los 14 y los 20 cm, elaborando un trazo de la misma longitud en el lado opuesto. Se verifica la línea media xifoides-pubis y se localiza el punto medio sobre el ombligo. Sumando a esto un trazo corto y otro largo y a partir del punto medio supraumbilical se marca esta longitud hasta donde se corta con el trazo inicial, procediendo de la misma manera en el lado opuesto. A partir del punto supraumbilical y sobre la línea anteriormente trazada se marca un punto que tenga la misma longitud del lado corto. Esto servirá para fijar posteriormente el borde

superior al inferior en forma simétrica. Las espinas iliacas anterosuperiores quedan dentro del área demarcada. Con estos reparos procedemos a realizar las incisiones con disección cortante hasta encontrar el plano aponeurótico. Se realiza una cuidadosa hemostasia.(7)

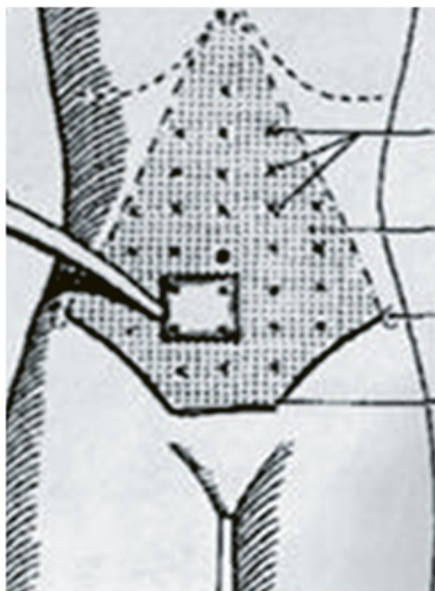


Figura 3a. Sutura acolchada. Técnica Baroudi.

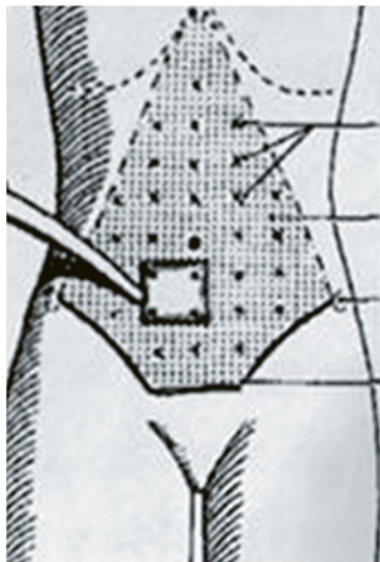


Figura 3b. Sutura de tensión progresiva. Hermanos Pollock

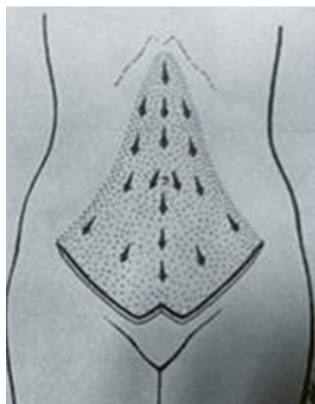


Figura 3c. Manejo de la tensión continua del colgajo abdominal

Es recomendable, que al hacer la disección se deje una pequeña porción de grasa en forma de triángulo, al que se ha denominado «triángulo de seguridad», por encima del punto medio del pubis; sobre esta zona descansará la piel supraumbilical al descender el colgajo superior, siendo esta piel generalmente delgada en esta zona.

Una vez ha llegado la disección al plano aponeurótico, es preferible continuar la disección en forma roma, ya sea con digitodisección o con tijera. El levantamiento de este colgajo no es dificultoso, ya que entre el plano aponeurótico y el graso existe un tejido laxo que permite y facilita la disección. Es importante, al hacer el despegamiento, ir realizando una perfecta hemostasia. Se recomienda electrocoagulación para los pequeños vasos y ligadura para los grandes vasos o perforantes. Cuando la disección ha llegado a la altura del ombligo, este se separa del colgajo haciendo una incisión triangular alrededor de él (se deja el ombligo fijo al plano aponeurótico). También se puede hacer una incisión circular alrededor del ombligo.(7)

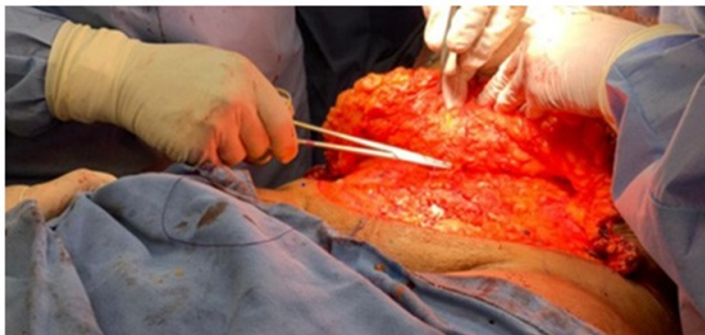

Figura 4. Suturas e infraumbilicales del método de tensión continua modificado

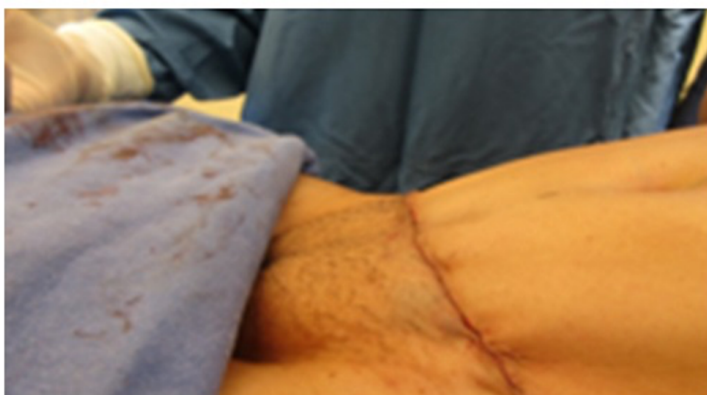

Figura 5. Resultado quirúrgico

Postoperatorio

Es habitual que tras una intervención de este tipo el paciente esté ingresado un día en la clínica.

Es poco frecuente, pero tras la operación pueden aparecer algunas molestias e incluso algo de dolor. Las nuevas técnicas permiten que la intervención sea más rápida y efectiva que antes, por lo que no suele haber ninguna complicación. Si finalmente hubiese algún tipo de molestia, el doctor siempre deja un tratamiento analgésico y no suele presentarse dolor.

Durante un par de semanas después de la intervención es aconsejable limitar la actividad física, pero se debe movilizar las piernas y el tronco debe permanecer curvado hacia adelante. De este modo se evitarán tensiones en la cicatriz y en el tejido reestructurado tras la operación. Así mismo, han de limitarse los esfuerzos, lo que incluye la práctica de deporte al menos durante cuatro semanas. Caminar con moderación sí está permitido e incluso es recomendable. La vuelta a la normalidad ha de ser progresiva, será unas semanas después y siempre supervisados por el doctor.(8)

Complicaciones

Las complicaciones más frecuentes son:

Respiratorias: Se producen por secreciones bronquiales que pueden provocar atelectasias por falta de expansión pulmonar. Por ello la función pulmonar previa debe ser óptima, la plicatura mesurada y debe hacerse prevención kinésica instruyendo antes de la operación al paciente, instándolo a participar activamente en esta ejercitación.

Tromboembolismo: Es una complicación que debe ser prevenida obligatoriamente en esta operación, es de baja incidencia, sin embargo muy grave.

Dehiscencia de sutura de la herida o de la plicatura: Puede ser por distensión o tracción. Para su prevención es necesario colocar una sonda Folley al paciente para evitar globo vesical en el postoperatorio y mantenerlo fajado y en posición semisentado durante la primera semana de operado. Se deben evitar la tos y el estreñimiento.

Necrosis localizada: Por alteración vascular del colgajo o del ombligo. Para su prevención, a los fumadores se le debe suspender el cigarrillo 15 días antes de operarse, por el poderoso efecto vasoconstrictor de la nicotina.

Infección de herida operatoria: La técnica debe ser muy rigurosa y la profilaxis antibiótica de regla. Lavado pre-quirúrgico del área con antisépticos, cambio de guantes frecuente durante la operación.(9)

Bibliografía

1. Rodriguez-Rodriguez YR, Vega-Rojas M, Batista-Serrano R, Febre-Reygada A. Abdominoplastia asociada al tratamiento quirúrgico de las hernias abdominales externas ventrales. Revista Electrónica Dr Zoilo E Marinello Vidaurreta [Internet]. 2019 May 1 [cited 2022 Apr 25];44(3). Disponible en: http://revzoilomarinellosld.cu/index.php/zmv/article/view/1738/pdf_590
2. Abdominoplastia [Internet]. Salud Savia. [cited 2022 Apr 25]. Disponible en: <https://www.saludsavia.com/contenidos-salud/otros-contenidos/abdominoplastia>
3. TRABAJOS CIENTÍFICOS [Internet]. [cited 2022 Apr 25]. Disponible en:

- https://www.cirujanosdechile.cl/revista_anteriores/PDF%20Cirujanos%202002_02/Cir.2_2002%20Abdominoplastia.pdf
4. Contraindicaciones para la abdominoplastia [Internet]. Spanish Hourglass Tummy Tuck. 2018 [cited 2022 Apr 25]. Disponible en:
<https://spanish.hourglasstummytuck.com/revista/contraindicaciones-para-la-abdominoplastia/>
 5. Del Carmen M, Peniche D, Bustamante Leija L. Abdominoplastia y sus complicaciones Caso CONAMED. 2016;59:Noviembre-Diciembre. Disponible en:
<https://www.medigraphic.com/pdfs/facmed/un-2016/un166f.pdf>
 6. Cirugía del Abdomen (ABDOMINOPLASTIA) [Internet]. Dr Antonio Tapia. [cited 2022 Apr 25]. Disponible en:
<https://www.drtafia.com/cirugia-del-abdomen-abdominoplastia/>
 7. Díaz AB, Santos JT, Hemer SB, Hemer VB. Técnica modificada de tensión continua del colgajo abdominal: 29 años de experiencia. Revista Colombiana de Cirugía Plástica y Reconstructiva [Internet]. 2020 Dec 14 [cited 2022 Apr 25];26(2). Disponible en:
<https://www.ciplastica.com/ojs/index.php/rccp/article/view/150>
 8. Postoperatorio de una abdominoplastia [Internet]. Instituto Pérez de la Romana. 2020 [cited 2022 Apr 25]. Disponible en:
<https://www.perezdelaromana.com/noticias/postoperatorio-de-una-abdominoplastia/>

9. Abdominoplastia [cited 2022 Apr 25]. Available from: https://www.google.com/url?sa=t&rct=j&q=&esrc=s&source=web&cd=&cad=rja&uact=8&ved=2ahUKEwjHybaY4K_3AhWImOAKHT9BBMoQFnoECAMQAQ&url=http%3A%2F%2Fwww.clc.cl%2Fclcpod%2Fmedia%2Fcontenidos%2Fpdf%2FMED_15_4%2FAbdominoplastia.pdf&usg=AOvVaw17DZH P5L7aFB9H-THeDxAV

Técnicas Innovadoras en la Prevención y el Tratamiento de Cicatrices Hipertróficas y Queloides

Alexandra Elizabeth Herrera Lozada

Médica por la Universidad Técnica de Ambato
Médico en Funciones Hospitalarias en Hospital
Provincial General Latacunga

Introducción:

Las cicatrices hipertróficas y queloides son una preocupación común tanto para los pacientes como para los cirujanos plásticos. Estas alteraciones de la cicatrización pueden tener un impacto significativo en la apariencia estética y la calidad de vida de los pacientes.(1) Afortunadamente, en los últimos años, se han desarrollado técnicas innovadoras que han mejorado tanto la prevención como el tratamiento de estas cicatrices indeseables. En este artículo, exploraremos algunas de estas técnicas y su relevancia para los médicos especializados en cirugía plástica.

Terapia de presión:

La terapia de presión es una técnica ampliamente utilizada en la prevención y tratamiento de cicatrices hipertróficas y queloides. Consiste en aplicar presión constante sobre la cicatriz con el objetivo de reducir su altura, mejorar su apariencia y prevenir su formación excesiva.(2)

La presión ejercida sobre la cicatriz ayuda a aplanarla al disminuir la proliferación excesiva de tejido cicatricial y la producción de colágeno. Además, la terapia de presión mejora la vascularización de la zona, lo que promueve una cicatrización más adecuada.(3)

Existen diferentes métodos para aplicar la terapia de presión, y la elección depende de la ubicación y extensión de la cicatriz. Algunas opciones incluyen:

Vendajes compresivos: Se utilizan vendajes elásticos o prendas de compresión que se ajustan firmemente sobre la cicatriz. Estos vendajes deben aplicarse de manera constante y correctamente ajustados para obtener los mejores resultados.(4)

Apósitos de silicona: Los apósitos de silicona son láminas delgadas y flexibles que se adhieren a la piel sobre la cicatriz. Proporcionan una presión suave y constante, además de mantener la hidratación de la piel. Se ha demostrado que los apósitos de silicona reducen la

formación de cicatrices hipertróficas y queloides y mejoran la apariencia de las cicatrices existentes.(3)

Dispositivos de compresión: Existen dispositivos diseñados específicamente para aplicar presión sobre cicatrices, como las férulas de silicona o los vendajes elásticos con almohadillas de presión. Estos dispositivos ofrecen una presión localizada y pueden ser útiles en cicatrices pequeñas y áreas específicas del cuerpo.(3)

Es importante destacar que la terapia de presión requiere tiempo y constancia para obtener resultados efectivos. El tratamiento puede durar varias semanas o meses, dependiendo de la respuesta de cada paciente y la gravedad de la cicatriz.

Terapia con láser:

La terapia con láser ha demostrado ser una herramienta eficaz en el tratamiento de cicatrices hipertróficas y queloides. Los avances en tecnología láser han permitido abordar estas cicatrices de manera precisa y controlada, ofreciendo resultados satisfactorios.

Existen diferentes tipos de láseres utilizados en el tratamiento de cicatrices:

Láser de colorante pulsado (PDL): Este tipo de láser emite pulsos de luz de alta energía que son absorbidos selectivamente por los vasos sanguíneos de la cicatriz. Al reducir la vascularización de la cicatriz, se disminuye la inflamación y se promueve la remodelación del colágeno.(5) El láser de colorante pulsado también puede ayudar a reducir la picazón y el enrojecimiento asociados con las cicatrices hipertróficas y queloides.

Láser ablativo fraccionado: Estos láseres, como el láser de CO₂ fraccionado, generan columnas de calor microscópicas en la piel, lo que resulta en la eliminación selectiva de las capas superficiales de la cicatriz. Este proceso estimula la regeneración de la piel sana, promoviendo la formación de un nuevo tejido con una apariencia mejorada. El láser ablativo fraccionado también puede ayudar a suavizar la textura irregular de las cicatrices.(6)

Láseres no ablativos: Los láseres no ablativos, como el láser de Nd:YAG, funcionan calentando el tejido debajo de la cicatriz sin dañar la capa superficial de la piel. Esto estimula la producción de colágeno y mejora la apariencia de la cicatriz. Los láseres no ablativos son menos invasivos y generalmente requieren menos tiempo de recuperación en comparación con los láseres ablativos.(7)

Es importante destacar que el tratamiento con láser para cicatrices hipertróficas y queloides generalmente requiere múltiples sesiones para lograr resultados óptimos. El número de sesiones dependerá de la gravedad de la cicatriz y la respuesta individual del paciente.

Antes de realizar cualquier procedimiento con láser, es fundamental evaluar cuidadosamente al paciente, teniendo en cuenta su tipo de piel, historial médico y características de la cicatriz.(8) Además, es esencial proporcionar información adecuada al paciente sobre los

posibles riesgos y beneficios del tratamiento con láser, así como establecer expectativas realistas.

Inyecciones de corticosteroides:

Las inyecciones de corticosteroides son una opción comúnmente utilizada en el tratamiento de cicatrices hipertróficas y queloides. Los corticosteroides, como la triamcinolona, se administran directamente en la cicatriz para reducir la inflamación y controlar la respuesta excesiva del tejido cicatricial.(9)

Cuando se administran inyecciones de corticosteroides, los siguientes aspectos son importantes tener en cuenta:

Evaluación del paciente: Antes de realizar las inyecciones, es esencial evaluar al paciente y la cicatriz en detalle. Se deben considerar factores como el tamaño, la ubicación y el tiempo de evolución de la cicatriz, así como el historial médico del paciente.

Dosificación y dilución adecuadas: La dosis y concentración de corticosteroide deben ser ajustadas

individualmente para cada paciente y cicatriz. El cirujano plástico debe determinar la cantidad apropiada de corticosteroide a administrar y, en algunos casos, puede ser necesario diluir en solución salina o lidocaína.(10)

Técnica de inyección precisa: Las inyecciones de corticosteroides deben administrarse directamente en la cicatriz, generalmente utilizando una aguja fina(11). El cirujano plástico debe asegurarse de inyectar el medicamento en la capa media de la dermis, evitando inyectar en exceso para prevenir posibles complicaciones, como la atrofia cutánea.

Programa de inyecciones: La frecuencia y duración del tratamiento con corticosteroides variarán según la cicatriz y la respuesta individual del paciente.(12) En algunos casos, puede requerirse una serie de inyecciones espaciadas en intervalos de varias semanas. Es importante seguir el plan de tratamiento recomendado por el cirujano plástico y monitorear de cerca la evolución de la cicatriz.(13)

Es fundamental informar a los pacientes sobre los posibles efectos secundarios y riesgos asociados con las inyecciones de corticosteroides. Estos efectos secundarios pueden incluir adelgazamiento de la piel, cambios en la pigmentación, retraso en la curación de la herida y la posibilidad de recurrencia de la cicatriz después de un tiempo.

Terapia con factores de crecimiento:

La terapia con factores de crecimiento ha surgido como una opción prometedora en el tratamiento de cicatrices hipertróficas y queloides. Los factores de crecimiento son proteínas bioactivas que desempeñan un papel crucial en el proceso de cicatrización y regeneración de tejidos.(14) Al aplicarlos directamente en la cicatriz, se busca estimular la regeneración celular y promover una cicatrización más adecuada.

Aquí hay algunos aspectos importantes sobre la terapia con factores de crecimiento:

Tipos de factores de crecimiento: Entre los factores de crecimiento utilizados en el tratamiento de cicatrices se

encuentran el factor de crecimiento transformante beta (TGF- β),⁽¹⁴⁾ el factor de crecimiento derivado de las plaquetas (PDGF) y el factor de crecimiento epidérmico (EGF). Estos factores desempeñan un papel crucial en la regulación de la proliferación celular, la formación de vasos sanguíneos y la producción de colágeno.

Formas de administración: Los factores de crecimiento pueden administrarse tópicamente, mediante la aplicación de cremas o geles en la cicatriz, o mediante inyecciones directamente en el tejido cicatricial.⁽¹⁵⁾ Algunos estudios han demostrado que la administración de factores de crecimiento mediante microagujas puede mejorar la penetración y la eficacia de la terapia.

Beneficios de la terapia con factores de crecimiento: La aplicación de factores de crecimiento en cicatrices hipertróficas y queloides puede ayudar a modular la respuesta inflamatoria, promover la regeneración celular y reducir la producción excesiva de colágeno. Estos beneficios pueden resultar en una mejor calidad de la

cicatriz, reducción de su altura y mejoría en la textura y apariencia general.

Consideraciones adicionales: Es importante tener en cuenta que la terapia con factores de crecimiento aún se encuentra en una etapa de investigación y desarrollo. Aunque algunos estudios han mostrado resultados alentadores, se necesitan más investigaciones para establecer la eficacia a largo plazo y la seguridad de esta terapia en diferentes tipos de cicatrices y pacientes.(16)

Como cirujanos plásticos, debemos evaluar cuidadosamente a cada paciente y determinar si la terapia con factores de crecimiento es adecuada en su caso específico. Es fundamental informar a los pacientes sobre los posibles beneficios, riesgos y limitaciones de esta terapia, así como establecer expectativas realistas.

Terapia con crioterapia:

La terapia con crioterapia se ha convertido en una técnica cada vez más utilizada en el tratamiento de cicatrices hipertróficas y queloides. La crioterapia

implica la aplicación controlada de frío intenso a la cicatriz con el objetivo de reducir la inflamación, disminuir la vascularización y estimular la regeneración de tejido sano.(17)

Aquí hay algunos puntos importantes a considerar sobre la terapia con crioterapia:

Métodos de aplicación: La crioterapia se puede realizar mediante diferentes métodos. Uno de los enfoques comunes es el uso de dispositivos criogénicos que emiten frío intenso y se aplican directamente sobre la cicatriz.(18) También es posible realizar crioterapia mediante la aplicación directa de nitrógeno líquido utilizando hisopos o pulverizadores.

Mecanismos de acción: El frío intenso aplicado durante la crioterapia tiene varios efectos beneficiosos en las cicatrices. Ayuda a reducir la inflamación al disminuir el flujo sanguíneo y la liberación de mediadores inflamatorios.(18) Además, la crioterapia reduce la vascularización de la cicatriz, disminuyendo así el riesgo de formación excesiva de tejido cicatricial. También

puede estimular la regeneración de tejido sano y promover la producción de colágeno más equilibrada.

Procedimiento y duración: El procedimiento de crioterapia se realiza generalmente en la clínica del médico. Se aplica frío intenso sobre la cicatriz durante un período de tiempo específico, controlado y supervisado por el cirujano plástico. La duración del tratamiento puede variar según la respuesta individual del paciente y la gravedad de la cicatriz, pero generalmente se requieren múltiples sesiones para lograr resultados óptimos.(17)

Consideraciones adicionales: Aunque la crioterapia se considera segura y efectiva en el tratamiento de cicatrices hipertróficas y queloides, es importante tener en cuenta algunas consideraciones adicionales. Cada paciente debe ser evaluado cuidadosamente antes de someterse a crioterapia para asegurarse de que no haya contraindicaciones, como problemas de circulación periférica o sensibilidad extrema al frío. Además, pueden producir efectos secundarios temporales, como

enrojecimiento, hinchazón o formación de costras, pero suelen desaparecer con el tiempo.

Es fundamental que los cirujanos plásticos estén capacitados y tengan experiencia en la aplicación de la terapia con crioterapia. También es importante proporcionar a los pacientes información completa sobre el procedimiento, incluyendo los posibles beneficios y riesgos, para que puedan tomar decisiones informadas.

Terapia con terapia compresiva de silicona:

La terapia con vendajes compresivos de silicona es una técnica efectiva en el tratamiento de cicatrices hipertróficas y queloides. Los vendajes compresivos de silicona se adhieren a la piel sobre la cicatriz, ejerciendo una presión constante y suave que ayuda a mejorar la apariencia de la cicatriz y prevenir la formación excesiva de tejido cicatricial.(3)

Aquí hay algunos puntos clave sobre la terapia con terapia compresiva de silicona:

Mecanismo de acción: Los vendajes de silicona actúan de varias maneras para mejorar las cicatrices. La compresión ejercida por los vendajes ayuda a aplanar la cicatriz y reduce la producción excesiva de colágeno, lo que disminuye la altura y la apariencia elevada de la cicatriz. Además, la silicona hidrata la piel y mejora su elasticidad, lo que puede suavizar la textura de la cicatriz.(4)

Uso prolongado y constante: Para obtener los mejores resultados, es importante que los pacientes usen los vendajes compresivos de silicona de manera continua y constante. Por lo general, se recomienda usarlos durante varias horas al día y mantenerlos en su lugar durante varias semanas o incluso meses, dependiendo de la gravedad de la cicatriz. La adherencia a un programa de uso regular es esencial para lograr los beneficios deseados.(19)

Disponibilidad y aplicación: Los vendajes compresivos de silicona están disponibles en diferentes formas, como láminas, almohadillas o geles. Pueden cortarse y

ajustarse a la forma y tamaño de la cicatriz específica. Es importante seguir las instrucciones proporcionadas por el fabricante y aplicarlas correctamente para asegurar una presión uniforme y una cobertura adecuada de la cicatriz.

Combinación con otras terapias: La terapia con vendajes compresivos de silicona a menudo se combina con otras modalidades de tratamiento, como inyecciones de corticosteroides o terapia con láser, para mejorar los resultados. La combinación de terapias puede ser especialmente útil en cicatrices más prominentes o resistentes al tratamiento.

Es importante mencionar que cada paciente y cicatriz son únicos, y los resultados pueden variar. Es esencial evaluar individualmente cada caso y personalizar el enfoque terapéutico para obtener los mejores resultados. Además, se deben proporcionar instrucciones claras a los pacientes sobre el uso adecuado de los vendajes compresivos de silicona y monitorear de cerca la evolución de la cicatriz durante el tratamiento.

En resumen, la terapia con vendajes compresivos de silicona es una opción efectiva en el tratamiento de cicatrices hipertróficas y queloides. Al ejercer una presión constante sobre la cicatriz y mejorar la hidratación de la piel, los vendajes compresivos de silicona pueden ayudar a mejorar la apariencia y la textura de la cicatriz. Como parte de un enfoque integral, se pueden combinar con otras terapias para obtener resultados óptimos en el manejo de las cicatrices indeseables.

Terapia con microagujas:

La terapia con microagujas, también conocida como terapia de inducción de colágeno o microneedling, se ha vuelto cada vez más popular en el tratamiento de cicatrices hipertróficas y queloides. Esta técnica utiliza un dispositivo con múltiples microagujas que se aplican sobre la cicatriz para inducir microlesiones controladas en la piel.(20)

Aquí hay algunos puntos clave sobre la terapia con microagujas:

Estimulación de la regeneración de tejido: Al realizar microlesiones en la piel, la terapia con microagujas estimula el proceso de regeneración y cicatrización. Las microagujas penetran la epidermis y alcanzan la dermis, donde se encuentran las células responsables de la producción de colágeno y elastina. Esta estimulación desencadena una respuesta de curación natural en el cuerpo y promueve la formación de tejido nuevo y saludable.(8)

Mejora de la textura y apariencia de la cicatriz: La terapia con microagujas ayuda a mejorar la textura de la cicatriz, suavizando las irregularidades y promoviendo un aspecto más uniforme. Además, la producción de colágeno y elastina estimulada por las microlesiones puede ayudar a reducir la apariencia elevada y abultada de la cicatriz.(7)

Facilitación de la penetración de productos tópicos: Durante el procedimiento de microagujas, los poros

microscópicos creados permiten una mejor absorción y penetración de productos tópicos. Esto significa que los productos terapéuticos, como factores de crecimiento o agentes blanqueadores, pueden aplicarse y absorberse más eficientemente en la piel tratada, mejorando así los resultados del tratamiento.

Personalización del tratamiento: La terapia con microagujas es altamente personalizable, ya que las agujas se pueden ajustar en longitud y número según las necesidades específicas de cada paciente y cicatriz. El cirujano plástico puede determinar la profundidad de penetración y la técnica de aplicación más adecuadas para obtener los mejores resultados.

Número de sesiones y resultados: El número de sesiones requeridas puede variar según la gravedad de la cicatriz y la respuesta individual del paciente. Por lo general, se recomienda un curso de varias sesiones espaciadas en intervalos de tiempo adecuados para permitir que la piel se recupere entre tratamientos. Los resultados pueden ser gradualmente visibles a medida que la piel se regenera y

se produce nuevo colágeno, y los resultados óptimos pueden requerir varias sesiones.

Es importante destacar que la terapia con microagujas puede causar enrojecimiento y sensibilidad temporal de la piel después del tratamiento, pero estos efectos secundarios generalmente desaparecen en poco tiempo.

Conclusión

La prevención y el tratamiento de cicatrices hipertróficas y queloides han experimentado avances significativos en los últimos años. Las técnicas innovadoras, como la terapia de presión, terapia con láser, inyecciones de corticosteroides, terapia con factores de crecimiento, crioterapia, terapia con vendajes compresivos de silicona y terapia con microagujas, han demostrado ser efectivas en la mejora de la apariencia de las cicatrices y en la calidad de vida de los pacientes.

Como médicos especializados en cirugía plástica, es importante mantenerse actualizados sobre estas técnicas y considerar su aplicación en el manejo de cicatrices

hipertróficas y queloides. Al personalizar el enfoque terapéutico para cada paciente y tener en cuenta factores como la ubicación, tamaño y tipo de cicatriz, podemos lograr resultados óptimos y mejorar la satisfacción de nuestros pacientes.

Siempre es recomendable realizar una evaluación exhaustiva del paciente y discutir las opciones de tratamiento disponibles, sus beneficios y posibles riesgos. Además, la colaboración interdisciplinaria con dermatólogos, especialistas en medicina regenerativa y otros profesionales de la salud puede contribuir a un enfoque integral y exitoso en la prevención y tratamiento de las cicatrices hipertróficas y queloides.

Tabla 1. Comparativa de las diversas técnicas

Técnica	Mecanismo de acción	Ventajas	Desventajas
Terapia de presión	Aplicación de presión constante	Eficaz en la prevención y tratamiento	Requiere uso constante y prolongado

	sobre la cicatriz	de cicatrices	
Terapia con láser	Estimulación de la regeneración de	Resultados satisfactorios en la mejora	Requiere equipo especializado y experiencia
	tejido, reducción de la vascularización	de la apariencia de las cicatrices	Puede requerir múltiples sesiones
Inyecciones de	Reducción de la inflamación, control	Tratamiento directo en la cicatriz	Posibles efectos secundarios y complicaciones
corticosteroides	de la producción excesiva de colágeno	Fácil de administrar	Recurrencia de la cicatriz en algunos casos
Terapia con factores	Estimulación de la regeneración	Promueve la regeneración de tejido sano	Evidencia limitada, investigación en curso
de crecimiento	y reducción de la producción excesiva	Mejora la calidad de la cicatriz	Resultados y seguridad a largo plazo no claros

	de colágeno		
Terapia con crioterapia	Reducción de la inflamación, disminución	Disminuye la vascularización de la	Sensibilidad al frío, efectos secundarios
	de la vascularización	cicatriz, estimula la regeneración	temporales como enrojecimiento o formación
		de tejido sano	de costras
Terapia con terapia	Mejora la apariencia de la cicatriz,	Fácil de aplicar, hidrata la piel	Resultados individuales pueden variar
compresiva de silicona	reduce la producción excesiva de colágeno	Efectiva en diferentes tipos de cicatrices	Uso prolongado y constante requerido
Terapia con microagujas	Estimulación de la regeneración de tejido	Mejora la textura y apariencia de la	Puede requerir múltiples sesiones,
	Reducción de la altura de la cicatriz	cicatriz, facilidad de penetración de	efectos secundarios temporales

		productos tópicos	
--	--	----------------------	--

Es importante tener en cuenta que esta tabla proporciona una visión general de las diferentes técnicas y no tiene en cuenta la variabilidad individual de los pacientes y las cicatrices. Cada técnica tiene sus propias ventajas y desventajas, y la elección adecuada dependerá de la evaluación individual y la discusión entre el médico y el paciente.

Bibliografía

1. Herlin, C., S. Gandolfi, and B. Chaput. "Anomalías de la cicatrización." *EMC-Cirugía Plástica Reparadora y Estética* 29.2 (2021): 1-13.
2. Kim, Emily Y et al. "Evidence-based management of keloids and hypertrophic scars in dermatology." *Archives of dermatological research*, 10.1007/s00403-022-02509-x. 11 Dec. 2022, doi:10.1007/s00403-022-02509-x
3. Rueda-Gutiérrez, Jorge Andrés, et al. "Máscara termoplástica recubierta de silicona para el manejo de la cicatriz hipertrófica facial." *Medicas UIS* 33.3 (2020): 49-58.
4. Velasco Villagarcía, Álvaro. "Seguimiento de los Queloides: revisión y serie de casos." (2021).

5. Ogawa, Rei et al. “The Latest Strategy for Keloid and Hypertrophic Scar Prevention and Treatment: The Nippon Medical School (NMS) Protocol.” *Journal of Nippon Medical School = Nippon Ika Daigaku zasshi* vol. 88,1 (2021): 2-9. doi:10.1272/jnms.JNMS.2021_88-106
6. Grabowski, Gregory et al. “Keloid and Hypertrophic Scar Formation, Prevention, and Management: Standard Review of Abnormal Scarring in Orthopaedic Surgery.” *The Journal of the American Academy of Orthopaedic Surgeons* vol. 28,10 (2020): e408-e414. doi:10.5435/JAAOS-D-19-00690
7. Frech, Fabio Stefano et al. “Hypertrophic Scars and Keloids: Advances in Treatment and Review of Established Therapies.” *American journal of clinical dermatology* vol. 24,2 (2023): 225-245. doi:10.1007/s40257-022-00744-6
8. Chen, Jiahui et al. “Efficacy and safety of laser combination therapy and laser alone therapy for keloid: a systematic review and meta-analysis.” *Lasers in medical science* vol. 37,2 (2022): 1127-1138. doi:10.1007/s10103-021-03364-4
9. Frech, Fabio Stefano et al. “Hypertrophic Scars and Keloids: Advances in Treatment and Review of Established Therapies.” *American journal of clinical dermatology* vol. 24,2 (2023): 225-245. doi:10.1007/s40257-022-00744-6
10. Kim, Sang Wha. “Management of keloid scars: noninvasive and invasive treatments.” *Archives of plastic surgery* vol. 48,2 (2021): 149-157. doi:10.5999/aps.2020.01914

11. Guerrero Serrano, Linda. "Cicatriz hipertrófica y queloide: rompiendo paradigmas con el uso de Z-plastias." *Cirugía Plástica Ibero-Latinoamericana* 46.2 (2020): 177-186.
12. Córdova-Aguilar, Alberto. "Cicatriz hipertrófica posqueiloplastia de fisura labial: Revisión del tratamiento actual." *Revista Médica Herediana* 30.4 (2019): 269-274.
13. Velasco Villagarcía, Álvaro. "Seguimiento de los Queloides: revisión y serie de casos." (2021).
14. León Martín, J. "TGF- β /SmadPathway y como atenuar la fibrosis tisular." *VOLUMEN 32 N0 3* • 2022: 26.
15. Carbón, Alicia Maria Tamayo, et al. "Cicatrices Queloides; revisión y experiencia en un tratamiento integral." *Panorama Cuba y Salud* 15.3 (2020): 90-97.
16. Uriel V, Segura. *Heridas y cicatrización 4 Cicatrización queloide* Ed Intersistemas, S.A. de C.V. 2021,
17. Ruiz García, Manuel, Jesús Moreno-Arrones Quesada, and Mario Alberto Ávila Arriaza. "Cicatrices hipertróficas y queloideas: unificación de criterios e implementación de conocimientos." *Heridas y cicatricación*, 2019, vol. 9, num. 3, p. 6-10 (2019).
18. Lima, Igor Mendes, and Milena Nunes Alves de Sousa. "Abordagens terapêuticas no tratamento de queloides: uma revisão." *Brazilian Journal of Production Engineering* (2022): 161-171.

19. Dekerle, L., C. Depoortere, and V. Martinot-Duquennoy. "Prescripción de apósitos." *EMC-Cirugía Plástica Reparadora y Estética* 30.1 (2022): 1-13.
20. Young, Ganesh S. Pai1 Mouhamad Kashmar, and Koo Kim3 Jongju Na. "La Eficacia y Seguridad de la RF Bipolar con Microagujas No Insuladas en el Tratamiento contra el Acné Vulgar y Cicatrices de Acné."

Cirugía de Mamas Mastopexia y Reducción

Alex Adrian Maji Padilla

Cirujano General y Laparoscopico por la
Universidad de Especialidades Espíritu Santo

Fellow: Cirugía Bariátrica y Metabólica

Cirujano Bariátrico Hospital Santa Inés de Ambato

Cirujano Bariátrico en Grupo Medic Plus

La mamoplastia de aumento también conocidos como aumento de mamas o pectorales es un procedimiento muy común actualmente a nivel mundial, mediante el cual las mujeres e incluso hombres que no estén satisfechos con el tamaño de sus mamas lo eligen para que luzcan con mejor aspecto de acuerdo a tamaño, forma o simetría esto incluye recuperar su volumen o la forma incluso después de haber sufrido pérdida parcial o total, el resultado final dependerá de los deseos del paciente, la experticia del cirujano, y los cuidados postoperatorios, los resultados generalmente son muy buenos sin embargo pueden existir complicaciones como en todo procedimiento estético, quirúrgico u otros.

Este capítulo aborda una actualización no solo de un requerimiento estético o reparador muy solicitado a los especialistas cirujanos plásticos sino también de una importante decisión que puede cambiar la vida del paciente que decide realizar el aumento de mamas.

Historia

Las técnicas para el incremento del volumen de la mama comienzan en este siglo xx, los materiales utilizados han

ido evolucionando al igual que las técnicas de colocación.

1895 Czerny realizó el implante de grasa extraída de lipomas de espalda y miembros inferiores hacia mamas de pacientes mastectomizadas

1917 Barlett trasplantó grasa desde el abdomen a mamas mastectomizadas por varios motivos incluyendo estéticos, además se habían probados técnicas de transplante de grasa glútea a mamas, sin embargo con el tiempo la grasa colocada solía disminuir el volumen inicial colocado debido a reabsorción por varias causas.

En 1900 Gersuny propone por primera vez la inyección con parafina en mamas sin embargo, se observaron varios efectos adversos y toxicidad atribuible al proceso por lo que dicha técnica fue descartada, posteriormente la inyección de silicona en pacientes con hipoplasia mamaria fue adoptada pero también provocó complicaciones, migración del gel, granulomas localizados o extensos y calcificaciones.

En 1958, McClay y Edgerton publicaron casos utilizando esponjas especiales que se colocaban en las mamas. Sin

embargo provocaron fibrosis, infección y extrusión de las mismas a mediano plazo.

Cronin en 1959 propone la idea de una prótesis ovalada con cubierta de silicona sólida y rellena de suero salino, las cuales posteriormente fueron reemplazadas por gel de silicona debido a su ruptura durante el trasplante.

En 1992, en USA, la Food and Drug Administration (FDA) limita el uso de las prótesis de gel de silicona, negando la aplicación en mamoplastia de aumento.

Finalmente en el año 2006, la FDA anunció la aprobación de los implantes de siliconas fabricados por Allergan, Inc. y Mentor Corp. para aumento mamario cosmético, ya que no existe una evidencia consistente de que aumenten el riesgo de padecer cáncer de mama, trastornos del tejido conectivo o enfermedades autoinmunes.

¿Qué implantes existen actualmente?

Existen en el mercado mundial dos tipos de implantes aprobados por la FDA, estos son los implantes rellenos

de gel de silicona y los rellenos de agua de los cuales se posee datos de investigaciones sobre su uso y seguridad.

Superficie:

En la parte superficial la cobertura contiene silicona (superficie lisa o rugosa) o también poseen revestimiento con espuma de poliuretano esta última se usa para disminuir la incidencia de la contractura capsular.

Relleno:

Dependiendo de la marca comercial de los implantes mamarios estos vienen en varias presentaciones que los diferencian en tamaño y diseño.

Los rellenos con suero fisiológico se usan especialmente en EE.UU ya que todavía tienen algunas restricciones para el uso de los implantes rellenos con silicona.

En el resto del mundo y América Latina se usan principalmente los implantes rellenos con silicona, cohesiva es decir que no se difunde y rompe, y con menos probabilidad de filtrarse en los tejidos locales o

causar procesos inflamatorios invasivos o rechazo al material.

El tipo de material a elegir dependerá de las necesidades del paciente, la disponibilidad en el mercado, el costo varía de forma no significativa, y la proyección del cirujano durante la evaluación preoperatoria del paciente.

Evaluación preoperatoria

Debe realizarse de forma ética y obligatoria la evaluación de todo paciente que solicite, requiera o necesite aumento de mamas.

La importancia de los antecedentes clínicos quirúrgicos jamás debe ser obviado.

El examen físico debería contener datos tan importantes para alcanzar un éxito quirúrgico como para acercarnos de forma más precisa a la satisfacción del médico y paciente, es importante analizar, edad, etnia, culturalidad, estatura, estructura corporal del paciente, forma del tórax, ubicación, asimetrías, tamaño y forma de las mamas, elasticidad de la piel, ubicación, tamaño y

forma del complejo aréola-pezones. El espesor de los tejidos de la mama en sus distintos cuadrantes.

Siempre es importante la evaluación de los exámenes clínicos incluyen hemograma completo, glucosa, función renal, tiempos de coagulación, orina completa, mamografía y ecografía mamaria. Estos últimos se solicitan para detectar patología mamaria que pudiera cambiar la indicación de la cirugía (ej. Cáncer mamario). Además es importante mencionar que todo paciente que va a someterse a mamoplastia de aumento, debe contar con un acompañante, y una buena relación médico paciente, considerando que está a punto de someterse a una cirugía que cambiará la percepción de su aspecto y seguridad de forma positiva.

Indicación

Todas aquellas personas que se identifican con el género femenino y se encuentren con buen estado de salud, emocionalmente estables con expectativas adecuadas y que comprenden los resultados que se pueden obtener tras la cirugía.

Muchas mujeres desean un aumento tras un embarazo o una lactancia que ha dejado vacías y caídas las mamas. Aunque no existe riesgo de que el aumento altere futuros embarazos, sí debe saber que las mamás pueden cambiar de forma o bajar algo tras un nuevo embarazo. El aumento mamario está indicado también en pacientes con asimetrías mamarias congénitas como el Síndrome de Poland, en reconstrucción mamaria por cáncer mamario para simetrizar la mama contralateral, en mamas tuberosas, y en ausencia de tejido mamario en una persona de cualquier género que se encuentra en proceso de transformación corporal previamente valorado de forma ética por un profesional.

Técnicas

Es un procedimiento que se realiza bajo anestesia general, en un sitio quirúrgico certificado, seguro dentro de una clínica u hospital que cumpla con los estándares actuales de bioseguridad.

Las primeras técnicas que se realizaron para la colocación de los implantes se realizaron en un plano subglandular.

En 1968 Dempsey W. y Lathan W. Anuncian la implantación subpectoral en la mamoplastia de aumento. Plano subglandular describe la colocación, por encima del músculo pectoral y plano subpectoral, debajo del plano del músculo.

Plano subfascial, el implante se coloca sobre el músculo pectoral pero bajo la fascia de este mismo.

Para decidir el bolsillo donde se colocará el implante, se tomará en cuenta la cobertura que pueden otorgar los tejidos de la mama, el grado de ptosis (caída de la mama) el estilo de vida de la paciente para brindar una cobertura adecuada y que tenga armonía y no interfiera con las actividades rutinarias de la paciente, brindando la mejor adaptación posible.

Colocación submuscular:

Puede reducir la posibilidad de que los implantes se perciban a través de la piel y que el tejido cicatricial se endurezca alrededor de los implantes (contractura capsular).

Facilita la realización de la mamografía, pero el procedimiento quirúrgico y recuperación pueden ser más largos.

Colocación subglandular:

Puede disminuir el tiempo de cirugía de aumento y reducir el tiempo de recuperación, sin embargo los bordes del implante podrían notarse a través de la piel. La obtención de imágenes durante una mamografía también puede ser más difícil cuando los implantes se colocan bajo las glándulas. Figura 1.

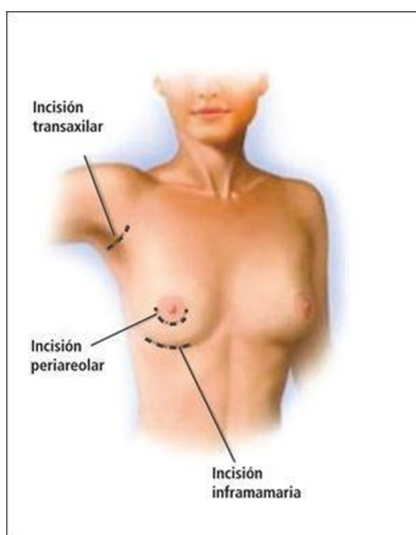


Figura 1. Posición del implante

Vías de colocación del implante

Vía submamaria (en el surco inferior de la mama).

Permite una visión más amplia del plano a disecar sin embargo deja una cicatriz visible en decúbito. Ha sido por años la vía más usada.

Vía periareolar (en el perímetro de la aréola).

Deja una mínima cicatriz, como desventaja que está contraindicada en pacientes con areolas muy pequeñas, puede causar incomodidad durante la lactancia debido al aumento de sensibilidad de aréola y pezón.

Esta vía de acceso ha sido de preferencia para muchos cirujanos en la actualidad.

Vía axilar (el pliegue axilar).

La cicatriz es alejada de la mama y disimulada en la axila, como desventajas hay que decir que es una vía con poca visibilidad y que técnicamente es un poco más laboriosa que otras técnicas

Opción aceptable para las mujeres que no desean cicatrices en las mamas.

Vía umbilical (en el perímetro umbilical).

Este acceso está reservado sólo para implantes rellenos con solución salina (ya que se introduce plegado por un túnel de 2 cm de diámetro) donde además el implante sólo puede ser colocado en plano retroglándular. Figura 2.

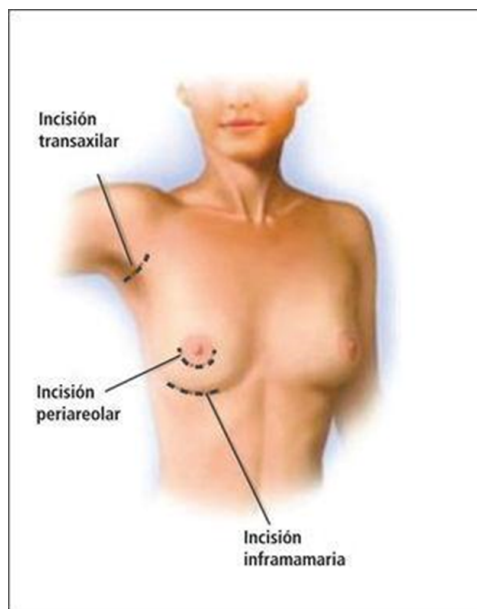


Figura 2. Vías de colocación del implante

Los implantes y la mamografía post-operatoria

Las mujeres con implantes mamarios pueden hacerse mamografías y otras técnicas de diagnóstico por imagen

de la misma forma que las mujeres sin implantes. Es posible que desee realizarse una mamografía antes de la operación y otra entre los seis meses y el año posteriores al implante para establecer unos valores de referencia. Con los implantes mamarios, el reconocimiento sistemático mediante mamografía es más complicado y necesitará realizar varias tomas, lo que significa más tiempo y mayor radiación. Sin embargo, la ventaja de la mamografía a la hora de buscar un cáncer compensa el riesgo de los rayos X adicionales. Los implantes mamarios pueden complicar la interpretación de las mamografías ya que oscurecen el tejido mamario subyacente o comprimen demasiado el tejido que se encuentra sobre ellos. Es necesario acudir a centros de diagnóstico acreditados y utilizar técnicas de desplazamiento para visualizar el tejido mamario de forma adecuada en el pecho implantado. Las mujeres con implantes mamarios deben informar a los técnicos que realizan las mamografías de la presencia de los implantes, de forma que ellos puedan utilizar métodos especiales para minimizar la posibilidad de roturas y para obtener las mejores tomas posibles del tejido

mamario. Debido a que la mama se aprieta durante la mamografía, es posible que el implante se rompa durante el procedimiento.

Implantes mamarios y lactancia

Muchas mujeres con implantes mamarios han amamantado sin problemas a sus hijos. Los estudios actuales indican que las mujeres con implantes mamarios, ya sean de gel o de solución salina, no presentan cantidades mayores de silicona en la leche materna que las mujeres sin implantes. Sin embargo, los implantes mamarios pueden afectar a la capacidad de algunas mujeres de amamantar a sus bebés. La ubicación de la incisión periareolar es lo que más probabilidades tiene de afectar a dicha capacidad. Algunas mujeres padecen mastitis o inflamación de los conductos galactóforos durante la lactancia, lo que también puede provocar una contractura capsular. La toma de antibióticos cuando aparecen los primeros síntomas puede minimizar la probabilidad de apareamiento o mejoramiento de mastitis, pero requiere supervisión médica. En la actualidad, no se tiene información

evidente si es posible que una pequeña cantidad de silicona pase a través de la cápsula de silicona del implante mamario y llegue a la leche materna. En caso de que ocurra esto, no se sabe qué efecto tendría en el lactante. Aunque ahora mismo no hay métodos para detectar la cantidad de silicona en la leche materna, un estudio de medición de silicio (un componente de la silicona) no indicó una mayor cantidad en la leche materna de las mujeres con implantes de gel de silicona respecto a la de las mujeres sin implantes.

Cirugía de mamas y cobertura de los seguros de salud

El aumento mamario con fines estéticos no está incluido dentro de las prestaciones cubiertas por los sistemas de salud, no obstante, la asimetría mamaria importante (malformaciones), amastia o ausencia de mamas y la reconstrucción mamaria post cáncer de mama, constan dentro de la cobertura de los seguros privados de varios países.

Complicaciones

Las complicaciones se pueden clasificar en:

- Atribuibles al implante:
 - Contractura capsular
 - Rotura
- Atribuibles a la cirugía:
 - Hematoma
 - Seroma
 - Cicatriz defectuosa
 - Infección de herida operatoria
- Atribuibles al cirujano
 - Malposición
 - Volumen inadecuado
 - Ptosis residual
 - Asimetría
 - Desplazamiento
 - Forma inadecuada

La contractura capsular es la complicación más frecuente y causa de insatisfacción luego de un aumento mamario.

La prevalencia de contractura capsular luego de aumento mamario en estudios a gran escala se ha reportado en

rangos 4 a 17% (1). Esta complicación consiste en que la cápsula fibrosa que se forma normalmente alrededor del implante se contrae y tensa el implante ocasionando cambios en la forma, posición y consistencia de la mama. Las causas hasta ahora no son claras, pero se ha visto una relación entre hematomas, seromas e infección con la aparición de esta complicación.

Se utiliza la Clasificación de Baker para referirse a grado de consistencia de las mamas con implantes:

- **Baker I:** mama blanda, implante no se palpa ni se ve.
- **Baker II:** mama con dureza mínima, implante palpable discretamente y no visible.
- **Baker III:** mamá con dureza moderada, implante fácilmente palpable y con distorsión visible.
- **Baker IV:** mamá muy dura, implante duro, distorsión marcada y dolor permanente.

Se considera que los pacientes en Baker I y II están libres de contractura y los con Baker III y IV estarían con la complicación, El tratamiento de la contractura

tipo III y IV es normalmente quirúrgica, donde se realiza cambio del implante y remoción parcial o total de la cápsula fibrosa contracturada. Los pacientes que han sido operados por contractura capsular tienen la posibilidad de presentarla nuevamente.

Cuando se produce una rotura del implante, su tratamiento consiste en cambiarlo, puesto que puede deberse a falla del implante o a traumatismos de alta energía.

Complicaciones de la mamoplastia de aumento descritas en la tabla 1.

Complicaciones	Número (% del total de implantes colocados. n=818)
Contractura capsular	9 (1.46%)
Rotura	2 (0.24%)
Infección	0 (0%)
Hematoma	11 (1.34%)
Otras	30 (8.96)
Total	52 (12.65%)

Respecto a las complicaciones atribuibles al cirujano, estas tienen que ver con una planificación inadecuada de la cirugía se debe considerar varias variables a tener en cuenta para tomar las decisiones correctas, donde los deseos de la paciente y su anatomía son muy importantes. En nuestra revisión un 37% de las complicaciones fueron atribuibles al cirujano en que la mala posición fue la más frecuente. Tabla 2.

Tabla 2.

Complicaciones atribuibles al cirujano	Número (% del total de complicaciones. n=52)
Mal posición	6 (11.53%)
Volumen inadecuado	4 (7.69%)
Ptoxis residual	4 (7.69%)
Asimetría	2 (3.84%)
Desplazamiento	2 (3.84%)
Forma inadecuada	1 (1.92%)
Total	19 (37%)

Evolución post operatoria y recuperación

El alta hospitalaria de las pacientes generalmente se indica al siguiente día de la cirugía, requiriendo una semana de reposo relativo, en la que no deben manejar por al menos 10 a 15 días. Usando un sostén especialmente diseñado para mantener el tejido y el implante en su lugar, Se prescribe analgésicos y antiinflamatorios en forma habitual, es importante siempre tener en cuenta , otras enfermedades en las que la paciente pueda presentar impedimentos farmacológicos, Generalmente se reintegran a su trabajo luego de la semana de reposo y pueden comenzar a realizar deportes en forma liviana después de un mes. Si el implante está en ubicación retromuscular, el postoperatorio es más doloroso y a las pacientes se les solicita que no hagan deportes en que ocupen sus músculos pectorales ya que causan ascenso del implante.

Duración de los implantes y seguimiento postoperatorio

No se ha descrito una duración exacta de los implantes, pero se conoce que hay un porcentaje de ellos que puede

presentar rotura al cabo de un tiempo. Se recomienda a las pacientes tener un control anual con su cirujano plástico mientras tengan colocado un implante, de tal manera de poder detectar una posible falla de este. Si hay sospecha de rotura se solicitará una resonancia nuclear magnética, que es el mejor examen para ver este tipo de problemas. La paciente debe estar consciente de que el implante, no es un elemento definitivo, que requerirá controles posteriores y que posiblemente será necesario cambiar en alguna etapa de su vida.

Es importante, no juzgar la decisión terapéutica de la paciente, y en la parte médica incluso si sólo se tratase de un procedimiento quirúrgico catalogado como simple, exista empatía médico paciente, sin olvidar las buenas prácticas clínicas en cada proceso del cuidado de la salud, y la belleza o el mejoramiento físico forman parte del cuidado de la salud.

Contraindicaciones

Son contraindicaciones absolutas para la implantación de unas prótesis de mama: el embarazo, la lactancia, la

presencia de lesiones malignas o premalignas tratadas inadecuadamente, infección activa de cualquier localización. Se debe considerar que ninguna intervención de carácter estético está justificada en un paciente que no reúna las condiciones físicas y psíquicas necesarias para realizar la cirugía con el mínimo riesgo.

Actualmente no hay una evidencia clara de que haya relación entre las prótesis mamarias en general, ni de las rellenas de gel de silicona en particular, con ninguna enfermedad particular del tejido conectivo, con todas ellas combinadas o con otras enfermedades autoinmunes o reumáticas. Los datos disponibles sobre los efectos secundarios de los implantes mamarios rellenos de gel cohesivo parecen descartar que estas prótesis puedan favorecer o exacerbar enfermedades del sistema inmunitario como (lupus eritematoso, artritis reumatoide, poliarteritis nodosa, síndrome de Sjögren, cirrosis biliar primaria, etc) de todas formas requiere valoración por la especialidad de Medicina Interna.

Bibliografía

1. Agencia española de medicamentos y productos sanitarios
2. W. Chin-Ho, M. Miny Samuel, T. Bien-Keem, S. Colin.
3. Capsular Contracture in Subglandular Breast Augmentation with Textured versus Smooth Breast Implants: A Systematic Review.
4. *Plast. Reconstr. Surg.*, 118 (2006), pp. 1224
<http://dx.doi.org/10.1097/01.prs.0000237013.50283.d2> | Medline. [2]
5. M.D. Neal Handel, M.D. Tracy Cordray, M.D.J. Jaime Gutierrez, M.D. Arthur Jensen.
6. A Long-Term Study of Outcomes, Complications, and Patient Satisfaction with Breast Implants.
7. *Plast. Reconstr. Surg.*, 117 (2006), pp. 757
<http://dx.doi.org/10.1097/01.prs.0000201457.00772.1d> | Medline
8. American Society of plastic Surgeon. National Plastic Surgery Statistics Report.2013. <http://www.plasticsurgery.org/Documents/news-resources/statistics/2013-statistics/plastic-surgery-statistics-full-report-2013.pdf>.
9. Bondurant S, Ernster V, Herdman R. Safety of Silicone Breast Implants. Institute of Medicine (US) Committee on the Safety of Silicone Breast Implants; Washington (DC): National Academies Press (US); 1999. <http://www.ncbi.nlm.nih.gov/books/NBK44792/>

10. Pitanguy I, Coiffman F. Tratamiento de las anomalías de la Glándula Mamaria. Técnicas personales. *Cir Plast Reconstructor y Estética*, 1994; 2(411): 3333.

Factores de Riesgo para Complicaciones en Abdominoplastias

Karol Elizz Rivadeneira Torres

Médica por la Universidad Central del Ecuador

Libre Ejercicio de la Profesión

La abdominoplastia es una de las cirugías estéticas más practicadas a nivel mundial. Sin embargo, como con cualquier intervención quirúrgica, conlleva ciertos riesgos y complicaciones. Este artículo revisa los factores de riesgo para complicaciones en pacientes que se someten a abdominoplastia, con el objetivo de ayudar a los médicos a identificar pacientes de alto riesgo y mejorar la atención al paciente.

Introducción

La abdominoplastia, también conocida como cirugía de abdomen o "tummy tuck", es un procedimiento comúnmente realizado para eliminar el exceso de piel y grasa del abdomen y restaurar los músculos debilitados o separados.(1) Aunque se considera segura, pueden surgir complicaciones postoperatorias, como seromas, hematomas, infecciones, necrosis de la piel y trombosis venosa profunda (TVP), entre otros.

Factores de riesgo

Existen varios factores de riesgo que pueden predisponer a un paciente a desarrollar complicaciones tras una

abdominoplastia. Estos se pueden dividir en factores del paciente y factores del procedimiento.

Factores del paciente

Como se mencionó anteriormente, los factores del paciente que pueden aumentar el riesgo de complicaciones en una abdominoplastia incluyen:

1. Estado de salud general: Los pacientes con enfermedades crónicas subyacentes, particularmente enfermedades cardiovasculares, diabetes, hipertensión, obesidad y enfermedad pulmonar obstructiva crónica (EPOC), son más propensos a sufrir complicaciones tras una abdominoplastia. Esto se debe a que estas condiciones pueden afectar la capacidad del cuerpo para sanar y recuperarse de la cirugía.(2)
2. Tabaquismo: Fumar antes o después de la cirugía puede interferir con el proceso de cicatrización y aumentar el riesgo de infecciones y necrosis cutánea. Se recomienda que los pacientes dejen de fumar al menos 4 semanas antes de la cirugía

y eviten fumar durante el periodo de recuperación.(3)

3. Edad: Aunque la edad en sí no es un factor de riesgo, los pacientes de mayor edad a menudo tienen una mayor probabilidad de tener comorbilidades y un sistema inmunológico más débil, lo que puede aumentar el riesgo de complicaciones.(2)
4. Historial de cirugías previas en el abdomen: Las cirugías abdominales previas pueden provocar la formación de adherencias y cicatrices internas, lo que puede complicar la cirugía y aumentar el riesgo de lesiones a los órganos abdominales y complicaciones postoperatorias.(2)
5. Nutrición: Una nutrición adecuada es esencial para la recuperación después de la cirugía. Los pacientes desnutridos o con deficiencias vitamínicas pueden tener un mayor riesgo de complicaciones debido a una cicatrización

deficiente y una respuesta inmunitaria disminuida.(3)

6. Uso de medicamentos: Ciertos medicamentos, como los anticoagulantes, pueden aumentar el riesgo de sangrado durante y después de la cirugía.(2) Otros medicamentos, como los corticosteroides, pueden afectar la cicatrización de las heridas.

Estos factores deben ser evaluados cuidadosamente durante la consulta preoperatoria para identificar a los pacientes de alto riesgo y tomar las medidas adecuadas para minimizar las complicaciones.

Factores del procedimiento:

Además de los factores del paciente, hay factores relacionados con el procedimiento de abdominoplastia que pueden influir en el riesgo de complicaciones. Estos factores incluyen:

1. Técnica quirúrgica: La elección y la ejecución adecuada de la técnica quirúrgica son cruciales

para minimizar las complicaciones. La técnica quirúrgica inadecuada, como una disección extensa o una manipulación excesiva de los tejidos, puede aumentar el riesgo de complicaciones como seromas, hematomas, necrosis de la piel y alteraciones de la cicatrización.(4)

2. Extensión de la cirugía: El grado de corrección requerido y la extensión de la abdominoplastia pueden influir en el riesgo de complicaciones. Las abdominoplastias completas, que implican una mayor eliminación de piel y grasa, pueden ser más propensas a complicaciones en comparación con las mini-abdominoplastias, que se enfocan en áreas más localizadas.(4)
3. Combinación de procedimientos: En algunos casos, se pueden combinar la abdominoplastia con otros procedimientos estéticos, como la liposucción o la cirugía de mama. La combinación de procedimientos quirúrgicos

aumenta la duración de la cirugía y puede aumentar el riesgo de complicaciones relacionadas con la anestesia, la pérdida de sangre y la recuperación postoperatoria.(5)

4. Manejo de la hemostasia: El control adecuado de la hemostasia durante la cirugía es esencial para prevenir hematomas y sangrado excesivo. Un manejo deficiente de la hemostasia puede aumentar el riesgo de complicaciones y la necesidad de transfusiones sanguíneas.(5)

5. Cuidado de las heridas: El cuidado adecuado de las incisiones y las suturas postoperatorias es esencial para minimizar el riesgo de infección y mejorar la cicatrización. El uso de técnicas de cierre adecuadas y la atención postoperatoria adecuada son importantes para reducir las complicaciones.(6)

Es fundamental que los cirujanos plásticos estén capacitados y actualizados en las técnicas quirúrgicas

más seguras y eficaces. Además, deben evaluar cuidadosamente los factores del paciente y del procedimiento para individualizar el enfoque quirúrgico y reducir los riesgos asociados con la abdominoplastia.

Conclusión:

Es importante para los cirujanos plásticos evaluar de manera integral a los pacientes antes de una abdominoplastia, teniendo en cuenta los factores de riesgo mencionados. Esto permitirá la identificación de pacientes de alto riesgo y la optimización de su estado de salud antes de la cirugía. Además, se debe informar a los pacientes sobre estos factores de riesgo y discutir las posibles complicaciones para obtener un consentimiento informado adecuado. El conocimiento de estos factores de riesgo también es esencial para la planificación de la cirugía y la atención postoperatoria, permitiendo prevenir y manejar adecuadamente las complicaciones.

Gestión y minimización de los riesgos:

La gestión y minimización de los riesgos en la abdominoplastia son fundamentales para garantizar la

seguridad y el bienestar de los pacientes. Algunas estrategias para gestionar y minimizar los riesgos incluyen:

- **Evaluación preoperatoria exhaustiva:** Antes de la cirugía, es crucial realizar una evaluación completa del paciente. Esto incluye evaluar su estado de salud general, antecedentes médicos, medicamentos que esté tomando y cualquier condición subyacente que pueda aumentar el riesgo de complicaciones. Los pacientes con factores de riesgo adicionales pueden requerir evaluaciones adicionales o consultas con especialistas médicos para optimizar su estado de salud antes de la cirugía.(7)
- **Educación y consentimiento informado:** Es esencial que los pacientes reciban una educación completa sobre el procedimiento, incluyendo los riesgos y las posibles complicaciones. Los médicos deben asegurarse de que los pacientes comprendan completamente los riesgos asociados

con la abdominoplastia y obtengan un consentimiento informado adecuado antes de la cirugía.(8)

- Optimización de la salud preoperatoria: Los pacientes con condiciones médicas preexistentes, como hipertensión o diabetes, deben ser estabilizados y optimizados antes de la cirugía. Esto puede implicar ajustes en la medicación, manejo de la presión arterial o el azúcar en sangre, y coordinación con otros especialistas médicos, según sea necesario.(9)
- Abstinencia del tabaco: Se recomienda que los pacientes dejen de fumar al menos 4 semanas antes de la cirugía y eviten fumar durante el período de recuperación. El tabaquismo puede afectar negativamente la circulación sanguínea y la cicatrización de las heridas, aumentando el riesgo de complicaciones.(10)

- **Planificación quirúrgica cuidadosa:** La planificación adecuada del procedimiento es esencial para minimizar los riesgos. Esto incluye la selección de la técnica quirúrgica más adecuada para el paciente, teniendo en cuenta factores como la extensión de la cirugía, la ubicación de las incisiones y la necesidad de combinación con otros procedimientos.(11)
- **Atención postoperatoria adecuada:** Un seguimiento cercano y una atención postoperatoria adecuada son fundamentales para identificar y abordar cualquier complicación temprana. Los pacientes deben recibir instrucciones claras sobre el cuidado de las incisiones, el manejo del dolor, las restricciones de actividad y las señales de advertencia de posibles complicaciones. Los médicos deben estar disponibles para responder a las preguntas y preocupaciones de los pacientes durante su proceso de recuperación.(12)

- Equipo quirúrgico capacitado: Contar con un equipo quirúrgico experimentado y capacitado es esencial para minimizar los riesgos. Los cirujanos plásticos deben asegurarse de tener el conocimiento y la experiencia adecuados en la realización de abdominoplastias y el manejo de posibles complicaciones.

Al seguir estas medidas de gestión y minimización de riesgos, los médicos pueden reducir la incidencia de complicaciones y garantizar la seguridad y el resultado exitoso de la abdominoplastia.(13) Es fundamental que los médicos sigan las pautas y los protocolos establecidos, y estén actualizados en las mejores prácticas en cirugía.

Bibliografía

1. De Paep, Karen et al. "Post-bariatric Abdominoplasty: Identification of Risk Factors for Complications." *Obesity surgery* vol. 31,7 (2021): 3203-3209. doi:10.1007/s11695-021-05383-0
2. Marchica, Paolo et al. "Retrospective Analysis of Predictive Factors for Complications in Abdominoplasty in

- Massive Weight Loss Patients.” *Aesthetic plastic surgery*, 10.1007/s00266-022-03235-5. 6 Jan. 2023, doi:10.1007/s00266-022-03235-5
3. Montesanti, Barbara et al. “Experience of abdominoplasty and analysis of the risk factors.” *Acta chirurgica Belgica* vol. 122,1 (2022): 1-6. doi:10.1080/00015458.2021.2014034
 4. Rosa, Simone Corrêa et al. “Quality of life and predictive factors for complications in patients undergoing abdominoplasty after gastric bypass: A retrospective cohort.” *Surgery for obesity and related diseases : official journal of the American Society for Bariatric Surgery* vol. 15,3 (2019): 447-455. doi:10.1016/j.soard.2018.12.034
 5. Radunz, Sonia et al. “LigaSure Impact™ reduces complications after abdominoplasty in weight loss patients.” *Langenbeck's archives of surgery* vol. 407,1 (2022): 321-326. doi:10.1007/s00423-021-02299-2
 6. Samuel, Ankhita R et al. “"Abdominal panniculectomy: Identifying complications and potential risk factors".” *Journal of plastic, reconstructive & aesthetic surgery : JPRAS* vol. 75,9 (2022): 3534-3540. doi:10.1016/j.bjps.2022.04.061
 7. Kalmar, Christopher L et al. “Functional panniculectomy vs cosmetic abdominoplasty: Multicenter analysis of risk factors and complications.” *Journal of plastic,*

- reconstructive & aesthetic surgery : JPRAS vol. 75,9 (2022): 3541-3550. doi:10.1016/j.bjps.2022.04.057
8. Batac, Joseph et al. “Abdominoplasty in the Obese Patient: Risk versus Reward.” *Plastic and reconstructive surgery* vol. 143,4 (2019): 721e-726e. doi:10.1097/PRS.0000000000005413
 9. Johnson, Shepard P et al. “Risk Factors for Undergoing Elective Abdominal Contouring Surgery Shortly After Hospitalization.” *The Journal of surgical research* vol. 236 (2019): 51-59. doi:10.1016/j.jss.2018.11.013
 10. Cammarata, Michael J et al. “Advanced Age Is a Risk Factor for Complications Following Abdominal Panniculectomy.” *Obesity surgery* vol. 29,2 (2019): 426-433. doi:10.1007/s11695-018-3492-5
 11. Schlosshauer, Torsten et al. “Post-Bariatric Abdominoplasty: Analysis of 406 Cases With Focus on Risk Factors and Complications.” *Aesthetic surgery journal* vol. 41,1 (2021): 59-71. doi:10.1093/asj/sjaa067
 12. Delecroix, Q et al. “Facteurs prédictifs des complications de la chirurgie des séquelles abdominales d’amaigrissement, après chirurgie bariatrique chez les non-fumeurs” [Predictive factors of complications in abdominal sequelae surgery of weight loss, after bariatric surgery in non-smokers]. *Annales de chirurgie plastique et esthétique* vol. 68,3 (2023): 222-230. doi:10.1016/j.anplas.2022.11.003

13. Bertheuil, N et al. “Risk Factors for Postoperative Complications After Abdominal Panniculectomy and the Contribution of Plastic Surgeons on Reconstruction Following Massive Weight Loss.” *Obesity surgery* vol. 29,5 (2019): 1659-1660. doi:10.1007/s11695-019-03807-6

Uso de Células Madre en la Cirugía Plástica: Actualidad y Perspectivas Futuras

Juan Miguel Perez Alvarez

Médico por la Universidad De Los Andes
(Colombia)

Médico General en Colsubsidio

El campo de la cirugía plástica ha experimentado numerosos avances a lo largo de las últimas décadas, y uno de los más notables es el uso emergente de las células madre. A medida que continuamos explorando y entendiendo mejor estas células biológicas únicas, se presentan más oportunidades para mejorar los resultados de nuestros pacientes.(1) Este artículo ofrece una visión general de la actualidad y el futuro de las células madre en la cirugía plástica.

¿Qué son las Células Madre?

Las células madre son células con la capacidad única de desarrollarse en diversos tipos de células en el cuerpo. Nacen como células no especializadas, pero tienen la capacidad de convertirse en células especializadas, como las células del corazón, del hígado, de la piel, del cerebro, entre otras. Esta versatilidad les otorga un papel importante en la reparación y el reemplazo de tejidos dañados o enfermos en el cuerpo.(2)(3)

Existen dos tipos principales de células madre:

Células madre embrionarias: Estas células madre provienen de embriones que tienen aproximadamente tres a cinco días. En esta etapa, un embrión se llama blastocisto y tiene alrededor de 150 células.(4) Estas células madre son pluripotentes, lo que significa que pueden dividirse en más células madre o pueden convertirse en cualquier tipo de célula en el cuerpo. Esta versatilidad les permite ser utilizadas en la investigación y en la medicina regenerativa.

Células madre adultas o somáticas: Estas células madre se encuentran en pequeñas cantidades en la mayoría de los tejidos adultos, como el hueso, la grasa y la piel. A diferencia de las células madre embrionarias, las células madre adultas tienen una capacidad de diferenciación más limitada, es decir, sólo pueden convertirse en ciertos tipos de células. Sin embargo, la investigación está en curso para determinar si las células madre adultas pueden convertirse en diferentes tipos de células.(5)

Además, existe un tercer tipo, conocido como células madre inducidas pluripotentes (iPS), que son células adultas modificadas genéticamente para comportarse como células madre embrionarias y tienen la capacidad de convertirse en cualquier tipo de célula en el cuerpo.

Las células madre tienen un potencial enorme en el campo de la medicina regenerativa debido a su capacidad para regenerar tejidos y órganos. Sin embargo, todavía hay muchos desafíos que superar en la investigación de células madre, incluyendo cuestiones éticas y técnicas.(6)

Células Madre en Cirugía Plástica: Estado Actual

Las células madre están comenzando a tener un impacto significativo en el campo de la cirugía plástica, ofreciendo nuevas formas de mejorar los resultados para los pacientes y abrir nuevas puertas para tratamientos innovadores.

Curación de heridas y regeneración de tejidos: En la cirugía plástica reconstructiva, las células madre se

utilizan cada vez más para promover la curación de heridas y la regeneración de tejidos.(7) Las células madre tienen la capacidad de diferenciarse en diferentes tipos de células y promover la curación al reclutar células para reparar tejidos dañados.

Enriquecimiento con células madre en la transferencia de grasa: En la cirugía estética, una de las aplicaciones más comunes de las células madre se encuentra en los procedimientos de transferencia de grasa, como la lipoescultura con enriquecimiento de células madre. El tejido graso es una rica fuente de células madre adultas, y cuando este tejido graso se purifica para obtener células madre y se vuelve a inyectar en el cuerpo, puede mejorar la supervivencia de la grasa transferida y promover la formación de nuevos vasos sanguíneos, lo que puede mejorar los resultados estéticos.(8)

Rejuvenecimiento de la piel: Las células madre también se están explorando para su uso en el rejuvenecimiento de la piel. Se ha demostrado que las células madre liberan factores que pueden promover la formación de

colágeno y la renovación de la piel, lo que puede mejorar la apariencia de la piel y reducir las arrugas.

Crecimiento del cabello: Los estudios también están investigando la posibilidad de usar células madre para tratar la pérdida de cabello. Aunque esta área aún se encuentra en las primeras etapas de investigación, se espera que las células madre puedan estimular los folículos pilosos y promover el crecimiento del cabello.

Es importante destacar que, aunque el uso de células madre en la cirugía plástica es prometedor, todavía es un campo relativamente nuevo y la mayoría de estas técnicas todavía se encuentran en las etapas experimentales. Existen desafíos significativos a superar, incluyendo la necesidad de más investigación para entender mejor cómo se pueden utilizar las células madre de manera segura y efectiva en los pacientes.

Perspectivas Futuras

Las perspectivas futuras para el uso de células madre en la cirugía plástica son emocionantes y prometen

continuar revolucionando el campo. A continuación, se presentan algunas áreas de interés particular:

Regeneración de la piel: A medida que los métodos para cultivar células madre se vuelven más sofisticados, es probable que veamos un uso más amplio de estas células en la regeneración de la piel. Esto podría tener aplicaciones significativas para los pacientes con quemaduras graves, donde la piel nueva creada a partir de células madre podría mejorar tanto la funcionalidad como la estética de la piel curada.(9)

Reconstrucción de tejidos complejos: Actualmente, la reconstrucción de estructuras corporales complejas, como la oreja o la nariz, presenta un desafío considerable. En el futuro, las células madre podrían usarse para "imprimir" tejidos en 3D que se asemejen a estas estructuras complejas, lo que podría mejorar significativamente los resultados de la reconstrucción.(10)

Mejora de la transferencia de grasa: La inyección de grasa enriquecida con células madre ya se utiliza en la cirugía plástica, pero a medida que nuestra comprensión de las células madre mejora, es probable que veamos mejoras en esta técnica. Esto podría llevar a mejores resultados para una gama de procedimientos, desde el aumento de mamas hasta la lipoescultura.(11)

Terapias anti-envejecimiento: Dado que las células madre tienen el potencial de renovar y reparar los tejidos, también se están explorando para su uso en terapias anti-envejecimiento. En el futuro, podríamos ver tratamientos que utilicen células madre para ralentizar o incluso revertir ciertos signos del envejecimiento.(12)

En resumen, aunque todavía hay mucho que aprender sobre el uso seguro y efectivo de células madre en la cirugía plástica, las perspectivas futuras son emocionantes. A medida que nuestra comprensión de estas células increíblemente versátiles continúa evolucionando, es probable que veamos avances significativos que mejoren la vida de los pacientes.

Conclusión

El uso de células madre en la cirugía plástica es una área de estudio emocionante y en constante evolución. A medida que continuamos desarrollando y entendiendo mejor estas tecnologías, es probable que veamos mejoras significativas en los resultados de nuestros pacientes. Sin embargo, es crucial seguir llevando a cabo investigaciones rigurosas y éticas para asegurar que estos avances sean seguros y efectivos.

Los cirujanos plásticos deben seguir actualizándose en este campo y considerar cómo pueden incorporar las células madre en su práctica para proporcionar la mejor atención a sus pacientes. Las colaboraciones con los investigadores y la participación activa en la investigación clínica pueden ser formas efectivas de mantenerse al día con los últimos avances y asegurarse de que estamos utilizando estas tecnologías de la manera más segura y eficaz posible.

Además, es importante tener en cuenta que, aunque las perspectivas futuras son prometedoras, la terapia con

células madre aún enfrenta numerosos desafíos, incluidos obstáculos técnicos, éticos y regulatorios. La ciencia de las células madre es compleja y aún está en su infancia en muchos aspectos. A pesar del entusiasmo por el potencial de estas terapias, es esencial que sigamos abordando estas cuestiones con rigor científico y un compromiso con la ética en la investigación y la práctica.(13)

Las implicaciones para los pacientes son enormes. En el futuro, podríamos ser capaces de utilizar las células madre para regenerar tejidos dañados o perdidos, reducir la cicatrización, y crear resultados estéticos más naturales. Además, estos avances podrían tener implicaciones más allá de la cirugía plástica, potencialmente beneficiando a pacientes con una variedad de condiciones médicas.(14)

En conclusión, el futuro de las células madre en la cirugía plástica es prometedor. A medida que la ciencia y la tecnología continúan avanzando, estamos cada vez más cerca de aprovechar el increíble potencial de estas

células. Como médicos, tenemos la responsabilidad de seguir adelante con la curiosidad, el rigor y la ética, con el objetivo final de mejorar la vida de nuestros pacientes.

Tabla 1. Resumen sobre el uso de células madre en cirugía plástica:

Área de Aplicación	Uso Actual	Perspectivas Futuras
Curación de Heridas y Regeneración de Tejidos	Usadas para promover la curación y regeneración de tejidos dañados.	Mejora en los métodos y técnicas de aplicación para acelerar aún más la curación y minimizar las cicatrices.
Transferencia de Grasa	Enriquecimiento de grasa transferida con células madre para mejorar la supervivencia de la grasa y resultados estéticos.	Mejoras en la técnica para aumentar la eficacia y aplicaciones en más áreas del cuerpo.
Rejuvenecimiento de la Piel	Estudios iniciales muestran potencial para promover la formación de colágeno y la renovación de la piel.	Terapias anti-envejecimiento más efectivas y accesibles que pueden ralentizar o revertir los signos del envejecimiento.

Crecimiento del Cabello	Investigaciones preliminares sobre el uso de células madre para tratar la pérdida de cabello.	Tratamientos más efectivos y confiables para la pérdida de cabello y posiblemente para cambiar la textura y el color del cabello.
Reconstrucción de Tejidos Complejos	Uso limitado actual debido a la complejidad de estas estructuras.	Uso de tecnologías de impresión 3D y células madre para reconstruir con precisión estructuras corporales como orejas o nariz.

Esta tabla proporciona una visión general de cómo las células madre se están utilizando en la cirugía plástica y cómo podrían utilizarse en el futuro. Como siempre, es importante tener en cuenta que la investigación en este campo está en constante evolución y estos usos podrían cambiar a medida que aprendemos más sobre las células madre y cómo trabajar con ellas de manera segura y efectiva.

Bibliografía

1. Bacakova, Lucie et al. "Stem cells: their source, potency and use in regenerative therapies with focus on adipose-derived stem cells - a review." *Biotechnology advances* vol. 36,4 (2018): 1111-1126. doi:10.1016/j.biotechadv.2018.03.011
2. Tamayo Carbón, Alicia María, Heizel Escobar Vega, and Diana Katherine Cuastumal Figueroa. "Alcance de las células madre derivadas de tejido adiposo." *Revista Cubana de Hematología, Inmunología y Hemoterapia* 37.2 (2021).
3. FRANCO, CARLOS FERNANDO SUÁREZ, ELSA MARÍA VÁSQUEZ TRESPALACIOS, and JOSÉ ENRIQUE PALACIO VÉLEZ. "Regeneración tisular en el paciente quemado mediante el uso de células madre obtenidas de la gelatina de Wharton del cordón umbilical humano-Tissue regeneration in the burned patient using stem cells obtained from Wharton´s jelly of the human umbilical." *Revista Colombiana de Cirugía Plástica y Reconstructiva* 28.1 (2022).
4. Cai, Yuan et al. "Therapeutic applications of adipose cell-free derivatives: a review." *Stem cell research & therapy* vol. 11,1 312. 22 Jul. 2020, doi:10.1186/s13287-020-01831-3
5. Cases-Perera, Oriol, et al. "Efecto del uso de secretoma de células madre mesenquimales sobre heridas cutáneas. Análisis comparativo in vitro e in vivo de tres tipos de

- secretoma." *Cirugía Plástica Ibero-Latinoamericana* 48.4 (2022): 367-376.
6. Garnache-Ottou, Francine et al. "How should we diagnose and treat blastic plasmacytoid dendritic cell neoplasm patients?." *Blood advances* vol. 3,24 (2019): 4238-4251. doi:10.1182/bloodadvances.2019000647
 7. Cai, Tianyu et al. "Targeting CD123 in blastic plasmacytoid dendritic cell neoplasm using allogeneic anti-CD123 CAR T cells." *Nature communications* vol. 13,1 2228. 28 Apr. 2022, doi:10.1038/s41467-022-29669-8
 8. Jain, Akriti, and Kendra Sweet. "Blastic Plasmacytoid Dendritic Cell Neoplasm." *Journal of the National Comprehensive Cancer Network : JNCCN* vol. 21,5 (2023): 515-521. doi:10.6004/jnccn.2023.7026
 9. Kerr, Daniel 2nd, and Lubomir Sokol. "The advances in therapy of blastic plasmacytoid dendritic cell neoplasm." *Expert opinion on investigational drugs* vol. 27,9 (2018): 733-739. doi:10.1080/13543784.2018.1512970
 10. Gentile, Pietro, and Simone Garcovich. "Advances in Regenerative Stem Cell Therapy in Androgenic Alopecia and Hair Loss: Wnt pathway, Growth-Factor, and Mesenchymal Stem Cell Signaling Impact Analysis on Cell Growth and Hair Follicle Development." *Cells* vol. 8,5 466. 16 May. 2019, doi:10.3390/cells8050466
 11. Tran, Dang-Khoa et al. "Exploring the Potential of Stem Cell-Based Therapy for Aesthetic and Plastic Surgery."

- IEEE reviews in biomedical engineering vol. 16 (2023): 386-402. doi:10.1109/RBME.2021.3134994
12. Wu, Jin-Yan et al. “Stem Cell-Derived Exosomes: A New Method for Reversing Skin Aging.” *Tissue engineering and regenerative medicine* vol. 19,5 (2022): 961-968. doi:10.1007/s13770-022-00461-5
 13. Zarei, Farshad, and Abolfazl Abbaszadeh. “Application of Cell Therapy for Anti-Aging Facial Skin.” *Current stem cell research & therapy* vol. 14,3 (2019): 244-248. doi:10.2174/1574888X13666181113113415
 14. Liu, Wenhui et al. “Adipose Tissue-derived Stem cells in Plastic and Reconstructive Surgery: A Bibliometric Study.” *Aesthetic plastic surgery* vol. 45,2 (2021): 679-689. doi:10.1007/s00266-020-01615-3

Técnicas de Injerto de Piel y Manejo de Heridas Complejas

María José Argüello Villamar

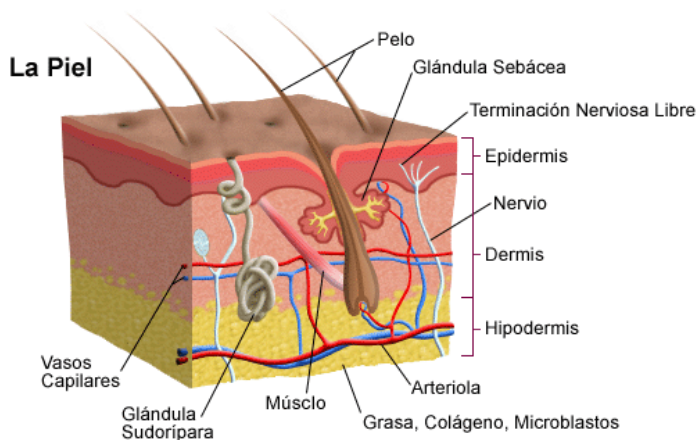
Médico General por la Universidad Católica de
Santiago de Guayaquil

Médico Rural en Centro De Salud Tipo A Julio
Moreno

Anatomía y fisiología de la piel: importancia para el manejo de heridas complejas

La piel es el órgano más grande del cuerpo humano y es esencial para mantener la homeostasis, proteger al cuerpo de lesiones y desempeñar funciones sensoriales y termorreguladoras. La piel se compone de tres capas principales: la epidermis, la dermis y la hipodermis.

Fig 1. Anatomía de la piel



La epidermis es la capa más externa de la piel y es la primera línea de defensa del cuerpo contra el medio ambiente. Está compuesta principalmente por células

epiteliales llamadas queratinocitos, que producen una proteína llamada queratina que ayuda a proteger la piel de la humedad, el calor y los daños físicos.(1) La epidermis también contiene células inmunitarias llamadas células de Langerhans, que ayudan a proteger la piel de las infecciones.

La dermis es la capa media de la piel y es rica en fibras de colágeno y elastina, que proporcionan soporte estructural y elasticidad a la piel. La dermis también contiene vasos sanguíneos, nervios y glándulas sudoríparas y sebáceas, que ayudan a regular la temperatura corporal y mantener la piel hidratada.

La hipodermis es la capa más profunda de la piel y está compuesta principalmente por tejido adiposo y fibras de colágeno y elastina. La hipodermis ayuda a proteger los órganos internos, absorbe impactos y regula la temperatura corporal.

El conocimiento de la anatomía y fisiología de la piel es esencial para el manejo de heridas complejas en cirugía

plástica.(2) La evaluación precisa de la profundidad y la extensión de la herida, así como la selección del tipo de injerto de piel o técnica quirúrgica adecuada, dependen en gran medida del conocimiento de la anatomía y fisiología de la piel.

Además, la comprensión de las funciones sensoriales y termorreguladoras de la piel es importante para evitar la pérdida de sensibilidad o la hipertermia en el sitio de la herida durante el proceso de curación. También es importante considerar la posible alteración de la integridad de las glándulas sudoríparas y sebáceas durante el manejo de la herida, ya que esto puede afectar la hidratación de la piel y el equilibrio de la microbiota cutánea.

Evaluación clínica de la herida: clasificación, profundidad, extensión y factores de riesgo

La evaluación clínica de la herida es un paso fundamental en el manejo de heridas complejas en cirugía plástica. La evaluación precisa de la herida permite determinar el tipo de tratamiento adecuado,

incluyendo la selección del tipo de injerto de piel o la técnica quirúrgica.(3) La evaluación clínica de la herida incluye la clasificación, la profundidad, la extensión y la evaluación de factores de riesgo asociados

Clasificación: En cirugía plástica, las heridas se clasifican según su etiología y localización. La clasificación según la etiología se basa en el tiempo de evolución de la herida y se divide en heridas agudas y crónicas.

Las heridas agudas son aquellas que se producen repentinamente, como las heridas por traumatismos, laceraciones o quemaduras. Estas heridas tienen un tiempo de evolución menor a 6 semanas y tienen una tendencia a cicatrizar sin complicaciones.

Las heridas crónicas son aquellas que no cicatrizan en un período de 6 semanas o más y pueden ser causadas por enfermedades vasculares, neuropatías, inmunodeficiencias, neoplasias, entre otras. Estas heridas son difíciles de tratar y tienen un alto riesgo de complicaciones, como infecciones, dehiscencias, necrosis y retraso en la cicatrización.(4)

La clasificación según la localización de la herida se divide en heridas superficiales y profundas. Las heridas superficiales son aquellas que afectan solo la epidermis y tienen un alto potencial de curación sin dejar cicatrices significativas.(5) Estas heridas pueden ser causadas por abrasiones, raspaduras o quemaduras superficiales.

Las heridas profundas son aquellas que afectan la dermis y otros tejidos subyacentes, como músculos, tendones o huesos. Estas heridas pueden ser causadas por traumatismos, cortes profundos o cirugías mayores. Las heridas profundas tienen un alto riesgo de complicaciones y requieren una atención cuidadosa para prevenir la infección y promover la cicatrización.

Es importante mencionar que existen otras clasificaciones de heridas, como la clasificación de la herida según su forma, tamaño y dirección. Sin embargo, la clasificación según la etiología y la localización son las clasificaciones más comúnmente utilizadas en cirugía plástica y permiten una evaluación rápida y efectiva de

la herida para determinar el tipo de tratamiento adecuado.

Técnicas de limpieza y desbridamiento de heridas: actualización y tendencias

Como cirujano plástico, es importante conocer las técnicas de limpieza y desbridamiento de heridas más actualizadas y las tendencias en este campo para proporcionar el mejor cuidado posible a nuestros pacientes. Aquí hay algunas técnicas y tendencias importantes que debemos tener en cuenta:

1. *Limpieza de la herida con soluciones de lavado:*
la limpieza de la herida es esencial para prevenir la infección y promover la cicatrización. Actualmente, se utilizan soluciones de lavado como el suero fisiológico o el agua oxigenada para limpiar la herida. La tendencia actual es evitar el uso de soluciones que sean tóxicas para las células de la piel y que puedan retrasar la cicatrización.(6)

2. Desbridamiento quirúrgico: El desbridamiento quirúrgico se utiliza para eliminar el tejido muerto o infectado de la herida. Actualmente, se utilizan herramientas quirúrgicas como tijeras, bisturís y curetas para realizar el desbridamiento. La tendencia actual es utilizar técnicas de desbridamiento más precisas, como el uso de láser o ultrasonido, que pueden eliminar el tejido necrótico sin dañar el tejido sano.(6)

3. Terapia de presión negativa: La terapia de presión negativa se utiliza para promover la cicatrización de la herida. Se aplica una presión negativa constante en la herida para aumentar el flujo sanguíneo y estimular la formación de tejido nuevo. La tendencia actual es utilizar terapias de presión negativa más avanzadas que permitan la administración de agentes terapéuticos directamente en la herida.(6)

4. Aplicación de apósitos especiales: Los apósitos especiales pueden ayudar en la curación de

heridas complejas y prevenir la infección. Actualmente, existen apósitos con diferentes características, como aquellos que promueven la formación de tejido de granulación, aquellos que reducen el dolor y aquellos que contienen agentes antimicrobianos para prevenir la infección. La tendencia actual es utilizar apósitos más avanzados y personalizados para cada tipo de herida.(6)

Selección del tipo de injerto de piel adecuado según la ubicación y la naturaleza de la herida

La selección del tipo de injerto de piel adecuado según la ubicación y la naturaleza de la herida es un paso crítico en el manejo de heridas complejas en cirugía plástica. Como cirujanos plásticos, es importante conocer los diferentes tipos de injertos de piel disponibles y cómo seleccionar el tipo adecuado para cada caso.

Los tipos de injertos de piel se dividen en tres categorías principales: injertos de piel autóloga, injertos de piel heteróloga e injertos de piel artificial.

Los injertos de piel autóloga son injertos que se obtienen del propio paciente. Estos injertos tienen la ventaja de ser biocompatibles y no tienen el riesgo de rechazo. Los injertos de piel autóloga se pueden dividir en dos tipos: injertos de espesor parcial y injertos de espesor total. Los injertos de espesor parcial consisten en una capa superficial de la piel, incluyendo la epidermis y una porción de la dermis, y se utilizan en áreas con buena vascularización. Los injertos de espesor total se obtienen de toda la piel, incluyendo la epidermis y la dermis, y se utilizan en áreas donde la vascularización es limitada.(7)

Los injertos de piel heteróloga se obtienen de un donante humano o animal y se utilizan en casos donde no se pueden obtener injertos de piel autóloga. Estos injertos tienen un mayor riesgo de rechazo y pueden requerir terapia inmunosupresora. Los injertos de piel heteróloga se utilizan a menudo como apósitos temporales.(7)

Los injertos de piel artificial son injertos que se fabrican en un laboratorio y se utilizan en casos donde no se pueden obtener injertos de piel autóloga o heteróloga.(7) Estos injertos tienen la ventaja de ser biocompatibles y no tienen el riesgo de rechazo, pero aún no se han utilizado ampliamente en la práctica clínica.

La selección del tipo de injerto de piel adecuado depende de varios factores, como la ubicación y la naturaleza de la herida, la disponibilidad de injertos autólogos, la presencia de enfermedades del paciente, entre otros. En general, los injertos de piel autóloga se prefieren sobre los injertos heterólogos y artificiales debido a su biocompatibilidad y menor riesgo de rechazo. La elección entre injertos de espesor parcial y total depende de la profundidad y la extensión de la herida.

Técnicas de obtención, preparación y colocación de injertos de piel

Las técnicas de obtención, preparación y colocación de injertos de piel son fundamentales en el manejo de

heridas complejas en cirugía plástica. Estas técnicas deben ser realizadas con precisión para lograr la máxima eficacia en la curación de la herida y minimizar el riesgo de complicaciones.

La obtención de injertos de piel se realiza mediante diferentes técnicas, según el tipo de injerto a obtener. Los injertos de piel autóloga se obtienen generalmente mediante una incisión en la piel del paciente, seguida de la separación del injerto de la piel subyacente(8). Los injertos de piel heteróloga se obtienen de un donante humano o animal y se deben seguir estrictamente las pautas de donación para minimizar el riesgo de transmisión de enfermedades.

Una vez obtenido el injerto de piel, se debe preparar adecuadamente para su colocación. Los injertos de piel autóloga generalmente se recortan para adaptarse a la forma de la herida y se someten a preparaciones químicas para reducir el riesgo de infección. Los injertos de piel heteróloga se someten a técnicas de congelación y descongelación para reducir el riesgo de rechazo.

La colocación del injerto de piel debe realizarse de manera precisa y cuidadosa. Los injertos de piel autóloga se fijan a la herida con suturas o adhesivos tisulares, mientras que los injertos de piel heteróloga pueden requerir la aplicación de presión negativa o la utilización de apósitos especiales para su fijación.

Es importante mencionar que cada técnica de obtención, preparación y colocación de injertos de piel debe adaptarse al tipo y ubicación de la herida, así como a las características del paciente. La evaluación clínica precisa de la herida es fundamental para determinar el tipo de injerto de piel adecuado y las técnicas de obtención, preparación y colocación correspondientes.

En resumen, las técnicas de obtención, preparación y colocación de injertos de piel son fundamentales en el manejo de heridas complejas en cirugía plástica. Estas técnicas deben ser realizadas con precisión y cuidado para lograr la máxima eficacia en la curación de la herida y minimizar el riesgo de complicaciones. La evaluación clínica precisa de la herida es fundamental para

determinar el tipo de injerto de piel adecuado y las técnicas correspondientes.

Manejo de heridas complejas con colgajos cutáneos: principios, tipos y técnicas quirúrgicas

El manejo de heridas complejas con colgajos cutáneos es una técnica quirúrgica utilizada en cirugía plástica para reconstruir áreas de la piel que han sufrido daños extensos. Los colgajos cutáneos son secciones de piel y tejido subyacente que se movilizan desde una zona donante a la zona receptora de la herida para cubrir el área afectada.

El principio detrás del uso de colgajos cutáneos es aprovechar la vascularización de la zona donante para garantizar la viabilidad del colgajo.(9) Los colgajos cutáneos se dividen en dos categorías principales: colgajos locales y colgajos a distancia.

Los colgajos locales se obtienen de una zona adyacente a la herida y se mueven a la zona receptora sin comprometer la vascularización del colgajo. Los

colgajos locales son ideales para áreas pequeñas y superficiales y tienen la ventaja de requerir una menor cantidad de tejido donante.

Los colgajos a distancia se obtienen de una zona alejada de la herida y se mueven a la zona receptora. Los colgajos a distancia son ideales para áreas más grandes y profundas, pero tienen la desventaja de requerir una mayor cantidad de tejido donante y tener un mayor riesgo de complicaciones debido a la mayor distancia que debe recorrer el colgajo.(9)

El manejo de heridas complejas con colgajos cutáneos requiere de técnicas quirúrgicas precisas. En general, se realiza una incisión alrededor de la herida y se diseña el colgajo cutáneo de acuerdo a las necesidades de la zona receptora. La vascularización del colgajo se preserva durante la movilización y se asegura en la zona receptora mediante suturas o adhesivos tisulares.

Es importante mencionar que el manejo de heridas complejas con colgajos cutáneos requiere de una

evaluación precisa de la herida y una cuidadosa planificación quirúrgica. La selección del tipo de colgajo adecuado y las técnicas quirúrgicas correspondientes deben adaptarse a las características de la herida y del paciente.

En resumen, el manejo de heridas complejas con colgajos cutáneos es una técnica quirúrgica utilizada en cirugía plástica para reconstruir áreas de la piel que han sufrido daños extensos. Los colgajos cutáneos se dividen en colgajos locales y colgajos a distancia, y su selección depende de las características de la herida y del paciente. La evaluación precisa de la herida y la planificación quirúrgica son fundamentales para garantizar el éxito de la técnica y minimizar el riesgo de complicaciones.

Avances en la terapia celular y el uso de células madre en el manejo de heridas complejas

Los avances en la terapia celular y el uso de células madre han revolucionado el manejo de heridas complejas en la medicina moderna. La terapia celular implica el uso de células vivas para restaurar la función o

la estructura de los tejidos dañados. Las células madre, por su parte, son células que tienen la capacidad de autorrenovarse y diferenciarse en diferentes tipos de células, lo que las convierte en una herramienta valiosa en el manejo de heridas complejas.

En el manejo de heridas complejas, las células madre se han utilizado para promover la regeneración y la curación de los tejidos dañados. Las células madre pueden ser obtenidas de diferentes fuentes, incluyendo la médula ósea, el tejido adiposo, la sangre del cordón umbilical y la placenta(10). Una vez obtenidas, las células madre se pueden cultivar en el laboratorio y luego ser implantadas en la zona afectada de la herida.

Los estudios clínicos han demostrado que la terapia celular con células madre puede mejorar significativamente la curación de heridas complejas, incluyendo heridas crónicas, quemaduras y úlceras. Las células madre pueden promover la formación de nuevos vasos sanguíneos y tejido de granulación, y reducir la inflamación y el dolor asociados con la herida.(10)

Además de la terapia celular con células madre, se han desarrollado otras técnicas de terapia celular, como la terapia con factores de crecimiento y la terapia con células progenitoras. La terapia con factores de crecimiento implica la aplicación de proteínas específicas que promueven el crecimiento celular y la curación de la herida. La terapia con células progenitoras implica la implantación de células que tienen la capacidad de diferenciarse en diferentes tipos de células, como células de la piel, células musculares y células nerviosas.

En resumen, los avances en la terapia celular y el uso de células madre han revolucionado el manejo de heridas complejas en la medicina moderna. La terapia celular con células madre, en particular, ha demostrado ser una herramienta valiosa en la promoción de la curación de heridas complejas, incluyendo heridas crónicas, quemaduras y úlceras. La selección de la fuente adecuada de células madre y la planificación cuidadosa de la terapia celular son fundamentales para garantizar la eficacia y la seguridad de la técnica.

Cuidados postoperatorios y seguimiento del paciente: curación, inmovilización, y posibles complicaciones

Los cuidados postoperatorios y el seguimiento del paciente son fundamentales en el manejo de heridas complejas en cirugía plástica. La curación de la herida y la prevención de complicaciones dependen en gran medida de la atención adecuada después de la cirugía.

Una de las principales medidas postoperatorias es la curación adecuada de la herida. La herida debe mantenerse limpia y seca, y se deben aplicar vendajes o apósitos según las indicaciones del cirujano plástico. Es importante seguir las instrucciones específicas del cirujano en cuanto a la frecuencia y el tipo de cambios de vendajes o apósitos, así como en cuanto a la higiene de la zona de la herida.(11)

En algunos casos, se puede requerir la inmovilización de la zona afectada para garantizar la curación adecuada de la herida. La inmovilización puede lograrse mediante el uso de férulas, vendajes o dispositivos ortopédicos. Es importante seguir las indicaciones del cirujano plástico

en cuanto a la duración y el tipo de inmovilización necesaria.

Las posibles complicaciones postoperatorias incluyen infección de la herida, hemorragia, cicatrización anormal y rechazo del injerto de piel o del colgajo cutáneo. Es importante que el paciente esté atento a cualquier signo de complicaciones, como enrojecimiento, hinchazón, fiebre, dolor intenso o pérdida de sensibilidad en la zona afectada.(11) Si se presentan estos síntomas, el paciente debe comunicarse de inmediato con el cirujano plástico.

El seguimiento del paciente después de la cirugía es fundamental para garantizar una recuperación completa y sin complicaciones. El cirujano plástico debe programar citas de seguimiento regulares para evaluar la curación de la herida y la progresión del proceso de curación. Durante estas citas de seguimiento, el cirujano plástico puede realizar ajustes en el plan de tratamiento según sea necesario.

En resumen, los cuidados postoperatorios y el seguimiento del paciente son fundamentales en el manejo de heridas complejas en cirugía plástica. La curación adecuada de la herida, la inmovilización adecuada según sea necesario y la atención a las posibles complicaciones son esenciales para garantizar una recuperación exitosa. El seguimiento regular del paciente por parte del cirujano plástico es necesario para evaluar la curación y realizar ajustes en el plan de tratamiento según sea necesario.

Complicaciones de los injertos de piel y su manejo: infección, pérdida de injerto, rechazo y fibrosis

Las complicaciones de los injertos de piel son posibles en el manejo de heridas complejas en cirugía plástica. Es importante reconocer y tratar estas complicaciones de manera oportuna para minimizar su impacto en la curación de la herida.

Una de las complicaciones más comunes de los injertos de piel es la infección de la herida. Los injertos de piel pueden ser susceptibles a la infección debido a la falta de

vasos sanguíneos en el tejido trasplantado y la necesidad de mantener el injerto cubierto durante la curación. Si se sospecha una infección, se deben tomar muestras de tejido de la herida y realizar cultivos para determinar el tipo de bacteria y la sensibilidad a los antibióticos. La infección se trata con antibióticos, y en casos graves, puede ser necesario retirar el injerto de piel.

Otra complicación posible de los injertos de piel es la pérdida del injerto. La pérdida de injerto puede ocurrir debido a la falta de vascularización en el área receptora de la herida, a la mala adaptación del injerto al área receptora o a la infección. Si se sospecha una pérdida de injerto, se debe evaluar la zona de la herida y, si es necesario, retirar el injerto de piel y planificar una nueva cirugía.(11)

El rechazo del injerto de piel es otra complicación posible. El rechazo ocurre cuando el sistema inmunológico del paciente identifica al injerto como un cuerpo extraño y comienza a atacarlo. Para minimizar el riesgo de rechazo, se selecciona cuidadosamente la

fuelle de células donantes y se utilizan medicamentos inmunosupresores según sea necesario.

La fibrosis es otra complicación posible de los injertos de piel. La fibrosis ocurre cuando se produce un exceso de tejido cicatricial en el área de la herida. Para prevenir la fibrosis, se pueden utilizar técnicas quirúrgicas específicas, como el uso de injertos de piel más finos o la realización de incisiones en forma de zigzag para minimizar la tensión en el área de la herida.

En resumen, las complicaciones de los injertos de piel en el manejo de heridas complejas en cirugía plástica son posibles y deben ser reconocidas y tratadas de manera oportuna para minimizar su impacto en la curación de la herida. La infección, la pérdida del injerto, el rechazo y la fibrosis son algunas de las complicaciones más comunes. El manejo de estas complicaciones depende de la evaluación precisa de la herida y de la planificación quirúrgica cuidadosa.

Técnicas de sutura, vendaje y cierre de la herida

Las técnicas de sutura, vendaje y cierre de la herida son fundamentales en el manejo de heridas complejas en cirugía plástica. Una técnica adecuada de sutura y cierre de la herida puede ayudar a prevenir infecciones, acelerar la curación y minimizar la formación de cicatrices.

Antes de realizar la sutura, es importante asegurarse de que la zona de la herida esté limpia y seca. En algunos casos, puede ser necesario realizar una preparación especial de la piel antes de la sutura. El cirujano plástico debe evaluar la naturaleza y la ubicación de la herida para seleccionar la técnica de sutura adecuada.

Existen varios tipos de técnicas de sutura, incluyendo la sutura simple, la sutura en colchonero, la sutura en cruceta y la sutura intradérmica. La técnica de sutura adecuada depende del tamaño, la profundidad y la ubicación de la herida, así como del tipo de tejido que se está suturando. Las suturas también se pueden realizar

con diferentes tipos de materiales de sutura, como suturas absorbibles y no absorbibles.

Después de la sutura, es importante aplicar un vendaje o apósito adecuado para proteger la herida y mantenerla limpia y seca. El tipo de vendaje o apósito utilizado depende del tamaño y la ubicación de la herida, así como de las preferencias del cirujano plástico. En algunos casos, puede ser necesario utilizar dispositivos ortopédicos para inmovilizar la zona de la herida durante el proceso de curación.

El seguimiento postoperatorio es importante para evaluar la curación de la herida y garantizar que no se presenten complicaciones. Durante las citas de seguimiento, el cirujano plástico puede evaluar la curación de la herida y realizar ajustes en el plan de tratamiento según sea necesario.

Bibliografía

1. Cracowski, Jean-Luc, and Matthieu Roustit. "Human Skin Microcirculation." *Comprehensive Physiology* vol. 10,3 1105-1154. 8 Jul. 2020, doi:10.1002/cphy.c190008
2. Cracowski, Jean-Luc, and Matthieu Roustit. "Human skin microcirculation." *Compr. Physiol* 10.3 (2020): 1105-1154
3. Bowers, Steven, and Eginia Franco. "Chronic Wounds: Evaluation and Management." *American family physician* vol. 101,3 (2020): 159-166.
4. Gillitzer, R. "Modernes Wundmanagement" [Modern wound management]. *Der Hautarzt; Zeitschrift fur Dermatologie, Venerologie, und verwandte Gebiete* vol. 53,2 (2002): 130-45; quiz 146-7. doi:10.1007/s00105-001-0335-3
5. Alam, Wahila et al. "Clinical approach to chronic wound management in older adults." *Journal of the American Geriatrics Society* vol. 69,8 (2021): 2327-2334. doi:10.1111/jgs.17177
6. Stiehl, James B. "Early wound bed preparation: irrigation and debridement." *Journal of wound care* vol. 30,Sup9 (2021): S8-S16. doi:10.12968/jowc.2021.30.Sup9.S8
7. Hahn, Hyung Min et al. "Eficacia del injerto de piel de espesor parcial combinado con una nueva matriz dérmica acelular micronizada reprocesada de tipo lámina". *Cirugía BMC* vol. 22,1 358. 11 de octubre de 2022, doi:10.1186/s12893-022-01801-x

8. "Injertos de piel de espesor parcial y total". *Enfermería plástica y estética* vol. 42,3 (2022): E5. doi:10.1097/PSN.0000000000000461
9. Hui, Wing Kea et al. "HOW WE DO IT: the Keystone flap for large skin defects: our experience with 30 consecutive cases." *Acta chirurgica Belgica* vol. 122,4 (2022): 296-301. doi:10.1080/00015458.2022.2083350
10. Li, Yuan et al. "Preclinical efficacy of stem cell therapy for skin flap: a systematic review and meta-analysis." *Stem cell research & therapy* vol. 12,1 28. 7 Jan. 2021, doi:10.1186/s13287-020-02103-w
11. Giraldo Henao, Johanna Yadira, et al. "Injertos de piel, implantación, comportamiento, recomendaciones y cuidados. En instituciones de III y IV nivel de complejidad en la ciudad de Medellín." (2021).

Reconstrucción del Seno

Lizbeth Leonor Cárdenas Garófalo

Médico por la Universidad de Especialidades
Espíritu Santo

Magíster en Seguridad y Salud Ocupacional
Universidad de Especialidades Espíritu Santo

Médico General en Funciones Hospitalarias en
Hospital General Norte de Guayaquil (IESS Los
Ceibos)

La mama es un símbolo primario de feminidad y forma parte integral de la identidad como mujeres, y por lo tanto es importante recuperarla cuando se ha perdido. La glándula mamaria tiene una localización en el tórax que va desde el segundo al séptimo espacio intercostal, de la línea paraesternal a la línea axilar anterior, y tiene una cola que llega hasta la axila. Además, la mama tiene parámetros considerados normales, como son su tamaño, el tamaño del complejo areola-pezón, la distancia entre la horquilla esternal y el pezón, la distancia entre la línea media y el pezón, y la distancia entre el pezón y el surco inframamario; en el momento de realizar algún tipo de reconstrucción mamaria se debe reformar la mama con dichas medidas o similares.

Las causas de deformidad de la mama pueden ser:

- secundaria a cáncer,
- deformidades congénitas
- trauma
- secuelas de infección
- absceso

Los cambios que se evidencian en la paciente posterior a la pérdida de la glándula mamaria por cualquiera de

estas razones son la alteración de la autoimagen corporal y en la autoestima que debe pasar desapercibido, deterioro en la relación sexual, cambios en el comportamiento social y en el ánimo, como depresión o ansiedad.

El objetivo de la reconstrucción mamaria es restaurar el volumen, tamaño y posición dentro de la mama perdida. La reconstrucción mamaria se puede realizar de forma inmediata, es decir, en el mismo tiempo quirúrgico de la mastectomía, o tardía cuando se realiza un tiempo posterior a la mastectomía. La ventaja de realizar una reconstrucción inmediata es que la paciente no va a evidenciar la pérdida de su mama; sin embargo, sufrirá un cambio en su cuerpo e imagen, pero no se va a ver amputada o mastectomizada.

Además, esto trae beneficios tales como conservación de la integridad física, posiblemente mejores resultados estéticos, menor morbilidad y menor tiempo quirúrgico, por lo tanto, menos costo.

La reconstrucción mamaria en forma general no se realiza en un solo tiempo quirúrgico, considerándose cuatro etapas, pero no necesariamente se deben cumplir

cuatro tiempos quirúrgicos. La primera etapa sería la reconstrucción de volumen y forma, la segunda etapa es la mamoplastia contralateral que busca tomar la mama sana y alterarla para que sea simétrica y parecida a la reconstruida; y por último reconstruir el complejo areola-pezón, esto se hará en uno o dos tiempos quirúrgicos.

La reconstrucción mamaria se puede realizar con tejido autólogo, es decir, con tejido propio del paciente, obtenido de otro lugar de la anatomía corporal o heteróloga, la cual incluye el uso de prótesis o implantes mamarios, e incluso, se pueden combinar ambos métodos. La decisión del tipo de reconstrucción depende de diferentes factores como el tipo de mastectomía, conservación de piel, conservación del complejo areola pezón, conservación del músculo pectoral mayor o serrato anterior y disponibilidad de sitios donantes. Las ventajas de la reconstrucción autóloga son mayor durabilidad y naturalidad de los resultados, recuperación de la sensibilidad en algunos casos, entre otras.

La reconstrucción mamaria empezó a finales del siglo XIX con la transposición de tejido graso únicamente por

Czerny. Posteriormente se comenzó a utilizar técnicas con colgajos tubulares, que sirven para reconstruir partes vitales, pero resultaba siendo un método muy complejo y largo. En el siglo XX se desarrollaron los primeros colgajos pediculados para reconstrucción mamaria; Tanzini empezó a utilizar el colgajo dorsal ancho, quien lo levantaba con tejido muscular y cutáneo basado en la arteria toracodorsal, y posteriormente lo rotaba para cubrir los efectos secundarios a mastectomías, pero sin lograr restaurar la forma, volumen o tamaño de la mama. Esta técnica ha venido evolucionando hasta el punto de que se puede crear diferentes diseños para lograr un resultado estético y funcional en la reconstrucción; además, este colgajo se puede combinar con prótesis en los casos que se requiera ganar volumen. En pacientes obesas, con importante panículo adiposo a nivel del dorso y mamas pequeñas, se puede tomar este tejido alrededor de la isla de piel y con el músculo dorsal ancho lograr la reconstrucción sin la necesidad de utilizar implantes.

Las técnicas de reconstrucción han presentado modificaciones a través del tiempo, como las realizadas

por Mathes y Nahai, donde se podía mover los músculos sin el riesgo de perder colgajos. Teniendo en cuenta lo anterior, otra área anatómica donante para reconstrucción mamaria es el abdomen, con el colgajo del músculo recto abdominal conocido como colgajo TRAM; este colgajo de piel basado en el músculo recto abdominal, que toma una isla de piel transversal, durante una época fue considerado como la mejor manera y solución para recuperar la anatomía de la mama perdida, además de tener unos buenos resultados en la cicatriz donante, pero con la desventaja de quedar sin el recto abdominal, lo cual puede generar síntomas en el paciente a largo plazo, como pérdida de capacidad para realizar la maniobra de Valsalva o presión positiva en la micción o defecación.

La reconstrucción con prótesis inició con el desarrollo de las prótesis para aumento de volumen mamario en los años 60, pero están evolucionando en su diversidad, teniendo en esta época diferentes tipos de prótesis, como redondas o anatómicas, y lisas o texturizadas. Para la reconstrucción mamaria con prótesis, es necesario tener

un adecuado tejido de cubrimiento el cual se da generalmente a través del músculo pectoral mayor y serrato anterior, o con un colgajo de músculo dorsal ancho. En los casos que la paciente requiera radioterapia, y se haya realizado una reconstrucción con implantes, aumentarán los riesgos de complicaciones asociadas al implante como contractura capsular o extrusión del implante.

En la actualidad, se puede utilizar prótesis mamarias o expansores implantes tipo Becker, el cual está constituido por una parte de gel y otra para expandir con solución salina a través de una válvula hasta el tamaño deseado y, posteriormente, retirar la válvula y dejar este tipo de procedimiento como reconstrucción definitiva. La ventaja de la reconstrucción por prótesis es menor tiempo quirúrgico o disminución de costos, pero sus desventajas es la formación de contractura capsular, pérdida de cobertura, extrusión y necesidad de nuevos procedimientos en el momento que se presenten estas complicaciones, para restaurar la anatomía de la mama. Otras complicaciones posibles son hematomas o falla de

la válvula.

Otras opciones quirúrgicas de reconstrucción son los colgajos de perforantes. Los colgajos de perforantes son aquellos donde el tejido a transportar está nutrido y soportado por una arteria fuente, y tiene como ventaja que se puede preservar la función muscular; entre estos se encuentra el colgajo de perforantes de la arteria epigástrica profunda, el cual es actualmente el proceso estándar en reconstrucción mamaria. Estos colgajos se movilizan de un lugar como colgajos libres. Otros ejemplos son colgajos de perforantes de la arteria lumbar, colgajo de perforante de la arteria glútea superior o inferior. Dentro del abordaje de la reconstrucción mamaria también se incluye la reconstrucción del complejo areola del pezón, donde para su reconstrucción primero se debe definir la posición, tamaño y la forma con base al seno contralateral. Para su reconstrucción se pueden utilizar diferentes técnicas, las cuales incluyen injertos de piel, colgajos locales con un soporte cartilaginoso interno o tatuaje.

La mamoplastia compensadora hace referencia a técnicas de mamoplastia o mastopexia en la mama sana para lograr simetría con la mama reconstruida, pero solamente se debe realizar en los casos que sea necesaria, teniendo en cuenta que habrá pacientes cuya mama sana estará en buen estado. La última etapa de la reconstrucción mamaria son los refinamientos o retoques, donde se incluye los injertos grasos, revisión de cicatrices, reposicionar los implantes, creación de un nuevo surco mamario y restauración del pliegue axilar.

En algunos casos, debido a la complejidad, morbilidad de la paciente o patología avanzada del cáncer, el objetivo de la reconstrucción será el cubrimiento del defecto, posterior a la mastectomía; donde se debe realizar el procedimiento con menor morbilidad y menos dispendioso para evitar complicaciones.

En conclusión, la reconstrucción mamaria se puede realizar con tejidos autólogos o heterólogos, o combinación de ambos, de forma inmediata o diferida; y está constituida por diferentes etapas para lograr resultados satisfactorios para la paciente. Dentro este proceso es crucial el manejo por cirugía plástica, donde

se debe definir en conjunto con la paciente y el mastólogo, el momento y tipo de reconstrucción a realizar.

Bibliografía

1. Kaya B, Serel S. Breast reconstruction. *Exp Oncol.* 2013;35(4):280-6.
2. Healy C, Allen RJ Sr. The evolution of perforator flap breast reconstruction: twenty years after the first DIEP flap. *J Reconstr Microsurg.* 2014;30(2):121-5.
2. Zhong T, McCarthy CM, Price AN, Pusic AL. Evidence-based medicine: breast reconstruction. *Plast Reconstr Surg.* 2013;132(6):1658-69.

Complicaciones y Manejo de Emergencias

Samijazath Alexander Naranjo Albán

Médico General por la Universidad de Guayaquil

Médico Estético Consulta Privada - MEDESCORP

Introducción

La cirugía plástica es una especialidad en constante evolución que abarca tanto procedimientos reconstructivos como estéticos. A pesar de los avances significativos en las técnicas quirúrgicas, los materiales utilizados y los métodos de anestesia, la realidad es que no existe un procedimiento quirúrgico exento de posibles complicaciones. Este hecho subraya la importancia de que los médicos estén bien preparados para identificar, prevenir y manejar estas situaciones adversas de manera oportuna y efectiva.

Las complicaciones en cirugía plástica pueden variar desde casos menores hasta situaciones que amenazan la vida del paciente. Se pueden categorizar en intraoperatorias, postoperatorias tempranas y postoperatorias tardías, cada una con sus propios desafíos en términos de diagnóstico y manejo.(1) El impacto de estas complicaciones puede ser significativo, pudiendo afectar la salud del paciente, la funcionalidad del área quirúrgica y los resultados estéticos, así como

dar lugar a demandas legales y a una disminución en la confianza del paciente.

Según diversos estudios, la prevalencia de complicaciones en la cirugía plástica puede variar significativamente dependiendo de factores como el tipo de procedimiento, la salud general del paciente, la técnica quirúrgica utilizada, la habilidad del cirujano y el cuidado postoperatorio. Por ello, es esencial que los médicos estén bien versados en las complicaciones potenciales asociadas con los procedimientos que realizan y estén preparados para manejarlas.

Este artículo tiene como objetivo proporcionar una visión integral de las complicaciones y el manejo de emergencias en cirugía plástica. Se revisarán tanto las complicaciones médicas como las estéticas, y se proporcionarán pautas para su prevención, identificación y tratamiento. La información proporcionada está destinada a reforzar el conocimiento y las habilidades de los médicos en este campo, con el fin de mejorar la seguridad del paciente y los resultados quirúrgicos.

Evaluación Preoperatoria y Riesgo de Complicaciones

La evaluación preoperatoria juega un papel crucial en la cirugía plástica para identificar cualquier riesgo potencial de complicaciones. Este proceso incluye un examen físico completo, una evaluación psicológica, y una revisión exhaustiva de la historia médica del paciente, lo cual permite un análisis cuidadoso de factores de riesgo que pueden influir en el resultado del procedimiento.(2)

Importancia de la Evaluación Preoperatoria

Una adecuada evaluación preoperatoria es esencial para planificar la cirugía, minimizar los riesgos y garantizar el bienestar del paciente. Una comunicación efectiva con el paciente también permite manejar las expectativas y asegurar una comprensión clara de los posibles resultados y riesgos.

Identificación de Factores de Riesgo

Dentro de los factores de riesgo relevantes se incluyen las comorbilidades médicas como diabetes, hipertensión,

obesidad, enfermedad cardíaca y tabaquismo. Los pacientes con estos problemas médicos pueden tener un mayor riesgo de complicaciones postoperatorias como infecciones, cicatrización deficiente, trombosis venosa profunda y complicaciones pulmonares.(3)

Asimismo, es vital considerar factores psicológicos como el estrés, la ansiedad y los trastornos del estado de ánimo, ya que estos pueden afectar la recuperación del paciente, su satisfacción con los resultados y su capacidad para seguir las instrucciones postoperatorias.

Planificación y Manejo Preoperatorio de Pacientes de Alto Riesgo

En pacientes con factores de riesgo identificados, se deben tomar medidas para minimizar la posibilidad de complicaciones. Esto puede incluir la optimización del control de las enfermedades crónicas, la cesación del tabaquismo, la pérdida de peso en caso de obesidad, y la derivación a un especialista si es necesario.(4) En casos de alto riesgo, puede ser prudente reconsiderar la elegibilidad del paciente para la cirugía plástica.

La evaluación preoperatoria es una parte vital del proceso quirúrgico. Con una comprensión profunda de los riesgos potenciales, los cirujanos pueden tomar decisiones informadas y trabajar proactivamente para prevenir complicaciones, mejorando así la seguridad y los resultados para sus pacientes.

Complicaciones Intraoperatorias

Las complicaciones intraoperatorias son aquellas que ocurren durante la realización del procedimiento quirúrgico. Aunque se pueden minimizar mediante técnicas quirúrgicas meticulosas, un conocimiento profundo de la anatomía y una preparación adecuada, sigue siendo esencial conocer y estar preparado para manejar estas situaciones adversas.

Hemorragia

La hemorragia es una de las complicaciones más comunes durante la cirugía. El manejo inmediato incluye la identificación y el control de la fuente de sangrado, que a menudo se realiza mediante suturas, clips

quirúrgicos, o electrocauterio. En algunos casos, puede ser necesario un taponamiento temporal para controlar la hemorragia mientras se prepara al paciente para una revisión quirúrgica.(5) La prevención es clave y se logra mediante una técnica quirúrgica cuidadosa y la coagulación de los vasos sanguíneos durante la cirugía.

Lesiones de Nervios

Las lesiones de los nervios pueden ocurrir durante cualquier procedimiento quirúrgico y pueden resultar en dolor, disfunción motora o alteración sensorial. El conocimiento preciso de la anatomía local es la mejor prevención. Si se produce una lesión nerviosa, la reparación inmediata o diferida puede ser necesaria dependiendo de la situación.

Complicaciones Anestésicas

Las complicaciones anestésicas pueden variar desde reacciones leves hasta situaciones que amenazan la vida, como la hipertermia maligna o la anafilaxia. Es esencial contar con un equipo de anestesia bien capacitado que pueda identificar y tratar estas complicaciones de manera

rápida y efectiva. La evaluación preoperatoria, incluyendo el historial médico y las alergias del paciente, también juega un papel crucial en la prevención de las complicaciones anestésicas.(6)

En resumen, aunque las complicaciones intraoperatorias pueden ser desafiantes, una sólida preparación preoperatoria, la atención a los detalles técnicos, y un equipo quirúrgico bien coordinado pueden ayudar a minimizar estos riesgos y a manejar eficazmente cualquier complicación que surja.

Complicaciones Postoperatorias Tempranas

Las complicaciones postoperatorias tempranas son aquellas que se desarrollan poco después de la cirugía, generalmente dentro de los primeros días o semanas. Son importantes para los cirujanos plásticos, ya que un reconocimiento y manejo temprano de estas complicaciones puede tener un impacto significativo en los resultados a largo plazo.

Infecciones

Las infecciones son una complicación común después de cualquier procedimiento quirúrgico. Pueden presentarse como enrojecimiento, hinchazón, calor, dolor y posiblemente fiebre. El manejo incluye el uso de antibióticos y, en algunos casos, puede ser necesario drenar el área infectada(7). La prevención se basa en técnicas quirúrgicas estériles y, en algunos casos, en la profilaxis con antibióticos.

Seromas y Hematomas

Los seromas (acumulación de líquido seroso) y los hematomas (acumulación de sangre) pueden desarrollarse en el sitio de la cirugía. Ambos pueden requerir drenaje. Para prevenirlos, se puede utilizar una técnica quirúrgica meticulosa para controlar el sangrado, y en algunos casos se utilizan drenajes postoperatorios.

Trombosis Venosa Profunda y Embolismo Pulmonar

Estas son complicaciones graves que pueden ser potencialmente mortales. Los signos de trombosis venosa profunda incluyen dolor, hinchazón y

enrojecimiento en una pierna. El embolismo pulmonar puede presentarse con dificultad para respirar, dolor torácico y/o colapso. Ambas condiciones requieren atención médica urgente y tratamiento con anticoagulantes.(8) Para prevenirlas, se utilizan medidas como la movilización temprana, la hidratación adecuada y, en algunos casos, la profilaxis con medicamentos anticoagulantes.

La detección temprana y el manejo adecuado de estas complicaciones pueden minimizar su impacto en la salud del paciente y en los resultados a largo plazo. Por ello, es vital que los médicos estén atentos a estas posibles complicaciones y las manejen de manera proactiva.

Complicaciones Postoperatorias Tardías

Las complicaciones postoperatorias tardías son aquellas que surgen días, semanas o incluso meses después de la cirugía plástica. Pueden ser consecuencia directa de la operación o surgir debido a factores de curación individual o manejo postoperatorio.

Dehiscencia de la Herida y Necrosis Cutánea

La dehiscencia de la herida es la separación de los bordes de una herida cerrada. Puede ocurrir debido a la infección, la tensión excesiva en la herida, o la mala nutrición. Por otro lado, la necrosis cutánea es la muerte de las células de la piel en el área quirúrgica, a menudo debido a un suministro de sangre inadecuado. Ambas complicaciones pueden requerir tratamiento adicional, que puede variar desde curas locales hasta intervenciones quirúrgicas.

Asimetría y Cicatrización Anormal

La asimetría y la cicatrización anormal, como las cicatrices hipertróficas o queloides, pueden surgir después de la cirugía plástica. Estos problemas pueden ser estéticamente desagradables y requerir un manejo adicional, que puede incluir inyecciones de corticosteroides, terapia con láser o, en casos extremos, cirugía de revisión.

Capsulitis Descontracturante en Implantes Mamarios

La capsulitis descontracturante es una complicación específica de los implantes mamarios, que se caracteriza por la formación de una cápsula fibrosa alrededor del implante, lo que puede hacer que el seno se sienta duro y puede causar deformidad o dolor.(9) El tratamiento puede incluir fisioterapia, medicamentos, o cirugía para eliminar la cápsula.

El manejo de las complicaciones postoperatorias tardías requiere una combinación de paciencia, comunicación efectiva con el paciente y habilidades clínicas. Reconocer los signos tempranos de estas complicaciones y abordarlas de manera proactiva puede mejorar significativamente los resultados a largo plazo y la satisfacción del paciente.

Complicaciones Estéticas y su Manejo

La cirugía plástica busca mejorar la apariencia y la función, por lo que cualquier resultado que no cumpla con las expectativas del paciente puede considerarse una complicación. Las complicaciones estéticas pueden ser

particularmente desafiantes de manejar debido a su impacto emocional en el paciente.

Insatisfacción con los Resultados

La insatisfacción del paciente con los resultados es una de las complicaciones más comunes en la cirugía plástica. Para prevenirla, es vital establecer expectativas realistas durante las consultas preoperatorias y asegurarse de que el paciente comprenda los posibles resultados. Si un paciente está insatisfecho, puede ser necesario un manejo adicional, que puede variar desde la terapia de apoyo hasta la cirugía de revisión.(10)

Asimetría Postoperatoria

La asimetría puede ser una complicación particularmente visible y molesta después de la cirugía plástica. El manejo puede incluir la observación, ya que algunas asimetrías pueden mejorar con el tiempo, hasta la cirugía correctiva. La prevención es clave y se logra mediante una técnica quirúrgica meticulosa y la utilización de medidas intraoperatorias para evaluar la simetría.

Cicatrices Anormales

Las cicatrices anormales, como las queloides o las cicatrices hipertróficas, pueden ser estéticamente desagradables y potencialmente incómodas. El manejo puede incluir cremas o parches de silicona, inyecciones de corticosteroides, terapia con láser y, en algunos casos, cirugía de revisión.(11)

Cambios en la Sensibilidad

Los cambios en la sensibilidad de la piel, como el adormecimiento o la hipersensibilidad, pueden ocurrir después de la cirugía plástica y pueden ser perturbadores para el paciente. Aunque estos cambios suelen mejorar con el tiempo, la asesoría y el apoyo al paciente son vitales durante este proceso.

En conclusión, las complicaciones estéticas en la cirugía plástica requieren un manejo cuidadoso y considerado. La comunicación abierta y comprensiva con el paciente, el reconocimiento temprano de las complicaciones y la intervención adecuada pueden ayudar a mejorar la satisfacción del paciente y los resultados a largo plazo.

Manejo de Emergencias en Cirugía Plástica

A pesar de la meticulosa planificación y ejecución, las emergencias pueden surgir en cualquier momento durante o después de la cirugía plástica. Reconocer y tratar estas situaciones de manera efectiva es crucial para garantizar la seguridad del paciente.

Complicaciones Cardiovasculares y Respiratorias

Las complicaciones cardiovasculares y respiratorias son emergencias potencialmente mortales que pueden ocurrir durante o después de la cirugía. Estas pueden incluir el infarto de miocardio, la insuficiencia cardíaca, la arritmia, la trombosis venosa profunda, el embolismo pulmonar, y el neumotórax.(12) El reconocimiento temprano y el manejo de estas situaciones, en colaboración con anestesiólogos y médicos internistas, es esencial.

Reacciones Anafilácticas

Las reacciones anafilácticas son una respuesta alérgica grave y potencialmente mortal que puede ocurrir en respuesta a medicamentos o materiales utilizados durante

la cirugía. Los signos incluyen urticaria, dificultad para respirar, hinchazón, vómitos y, en casos severos, shock. El manejo incluye la interrupción del agente ofensor, la administración de adrenalina y el soporte vital avanzado.

Hemorragia Masiva

Una hemorragia masiva puede llevar rápidamente a un shock hemorrágico, una condición potencialmente mortal. El manejo incluye la identificación y el control de la fuente del sangrado, así como la reposición de fluidos y, si es necesario, la transfusión de sangre.

Necrosis Cutánea y Sepsis

La necrosis cutánea y la sepsis son complicaciones graves que pueden desarrollarse después de la cirugía. Ambas condiciones pueden progresar rápidamente y requieren una identificación temprana y un manejo agresivo, que puede incluir la resección quirúrgica de los tejidos necróticos y la administración de antibióticos de amplio espectro.(13)

El manejo de emergencias en la cirugía plástica requiere un enfoque multidisciplinario, una respuesta rápida y decisiones médicas basadas en la evidencia. La formación continua y el mantenimiento de las habilidades en el manejo de emergencias es vital para todos los cirujanos plásticos.

Estrategias de Prevención de Complicaciones

La prevención de las complicaciones es una parte fundamental de la cirugía plástica. A continuación, se presentan algunas estrategias clave para prevenir las complicaciones antes, durante y después de la cirugía.

Evaluación y Optimización Preoperatoria

La evaluación preoperatoria es esencial para identificar a los pacientes que tienen un mayor riesgo de complicaciones. Esto incluye una evaluación detallada del historial médico, un examen físico y, en algunos casos, pruebas de laboratorio y consultas con otros especialistas. La optimización preoperatoria puede incluir la mejora del control de las enfermedades

crónicas, la cesación del tabaquismo y la promoción de una buena nutrición.(10)

Planificación y Técnica Quirúrgica Adecuadas

La planificación quirúrgica cuidadosa y una técnica quirúrgica adecuada son fundamentales para prevenir las complicaciones. Esto incluye la selección del procedimiento adecuado para cada paciente, una comprensión detallada de la anatomía, el uso de instrumentos y materiales de alta calidad y la aplicación de técnicas quirúrgicas probadas y efectivas.

Manejo Perioperatorio

El manejo perioperatorio puede desempeñar un papel clave en la prevención de las complicaciones. Esto puede incluir la administración de antibióticos profilácticos, la minimización del tiempo quirúrgico, el control efectivo del dolor y la promoción de la movilización temprana.

Seguimiento y Cuidado Postoperatorio

El seguimiento regular y el cuidado postoperatorio son cruciales para detectar y tratar las complicaciones

tempranas. Esto incluye el monitoreo de los signos de infección, la enseñanza sobre el cuidado de las heridas, el fomento de la actividad física adecuada y la atención a las preocupaciones emocionales o psicológicas de los pacientes.(12)

En resumen, la prevención de las complicaciones en la cirugía plástica requiere un enfoque integral y centrado en el paciente. Mediante la implementación de estrategias efectivas de prevención, los cirujanos pueden mejorar los resultados para los pacientes y minimizar el riesgo de complicaciones.

Bibliografía

1. Saavedra Soler, Hannell Stefania. "Descripción de las complicaciones presentadas en pacientes tratados con sutura intradérmica continua para el manejo de heridas traumáticas en cara. Experiencia con pacientes en el hospital Fundación Cardioinfantil año 2022." (2023).
2. Chávez-Serna, Enrique, et al. "Experiencia en el manejo de heridas por mordedura de perro en un hospital de tercer nivel de cirugía plástica y reconstructiva en México." *Cirugía y cirujanos* 87.5 (2019): 528-539.

3. Vélez-Benítez, Estela, et al. "Seguridad en la aplicación de rellenos faciales. Medicina basada en evidencia." *Cirugía Plástica* 29.1 (2020): 67-87.
4. Thomas, J Regan. "Emerging Trends, Techniques, and Technologies in Facial Plastic and Reconstructive Surgery." *Facial plastic surgery clinics of North America* vol. 27,3 (2019): xi. doi:10.1016/j.fsc.2019.04.011
5. Sampedro, Juan José Segura. "mHealth en la detección de complicaciones de heridas quirúrgicas." *Especial redes sociales y cirugía*: 63.
6. Bloom, Jason D. "Emerging Trends, Techniques, and Technologies in Facial Plastic and Reconstructive Surgery." *Facial plastic surgery clinics of North America* vol. 27,3 (2019): xiii-xiv. doi:10.1016/j.fsc.2019.04.010
7. Blank, Kory D, and Norman Y Otsuka. "Pediatric Pain Management in Plastic Surgery." *Clinics in plastic surgery* vol. 47,2 (2020): 215-219. doi:10.1016/j.cps.2020.01.001
8. Abi-Rafeh, Jad et al. "Nerve Blocks in Breast Plastic Surgery: Outcomes, Complications, and Comparative Efficacy." *Plastic and reconstructive surgery* vol. 150,1 (2022): 1e-12e. doi:10.1097/PRS.00000000000009253
9. Boson, Alexis L et al. "Evaluation of Variability in Operative Efficiency in Plastic Surgery Procedures." *Annals of plastic surgery* vol. 88,6 (2022): e13-e19. doi:10.1097/SAP.00000000000003096

10. Christie, Brian M et al. "Rethinking Global Health Education in Plastic Surgery Residency." *Plastic and reconstructive surgery*. Global open vol. 9,9 e3775. 22 Sep. 2021, doi:10.1097/GOX.0000000000003775
11. ALATORRE, DR ESTEBAN DE JESÚS. ESPECIALISTA EN CIRUGÍA PLÁSTICA Y RECONSTRUCTIVA. Diss. UNIVERSIDAD NACIONAL AUTÓNOMA DE MÉXICO, 2022.
12. Sandoval-Macías, Gabriel, et al. "Estudio epidemiológico de fracturas faciales en un centro de trauma de Latinoamérica." *Revista Trauma en América Latina*; jul-dic 11.1 (2021): 31-35.

Gluteoplastia

Melina Fernanda Pullas Tufiño

Médica Cirujana por la Pontificia Universidad
Católica del Ecuador

Introducción

Históricamente, se han colocado varios implantes para aumentar la región de los glúteos. Bartels et al,(1) en 1969, fueron los primeros autores en describir la reconstrucción de glúteos con implantes mamarios. El procedimiento obtuvo una mayor aceptación después de que Cocke y Ricketson describieran la colocación de una prótesis de panqueque silastic para corregir la depresión lateral de los glúteos en la década de 1970, después de que González-Ulloa popularizara y refinara la técnica como un procedimiento cosmético con un bolsillo subcutáneo en 1991, y después de que se colocaran implantes. desarrollado específicamente para la zona de los glúteos. (1)(6) Desde entonces, se han propuesto varias técnicas para la implantación de glúteos, que difieren principalmente con respecto a la ubicación del implante.

González-Ulloa (4), (7) aumento descrito debajo de la capa subcutánea. De la Peña (7), (8) emplean un abordaje subfacial, Vergara y Marcos (7), (9) intramuscular y Robles et al (7), (10) su muscular (Figura 1). Sin embargo, muchos cirujanos plásticos son

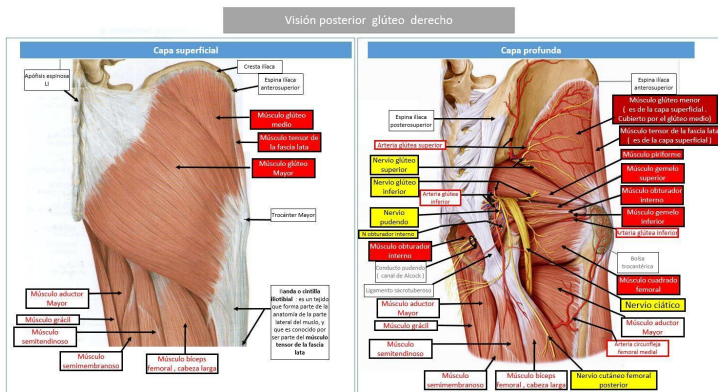
reacios a realizar un aumento de glúteos con implantes debido al riesgo de problemas y complicaciones como la lesión del nervio ciático.

Anatomía

Músculos

El músculo glúteo mayor es el músculo más grueso del cuerpo humano, con un tamaño de 4 a 7 cm. Se origina en la cresta ilíaca, íleon, sacro, coxis y ligamento tubérculo sacro, con inserciones en la línea rugosa y tuberosidad glútea del fémur y el tracto iliotibial de la fascia lata. (11) (16) El músculo actúa como un poderoso extensor del muslo y estabiliza la pelvis durante los movimientos que requieren fuerza, como sentarse y correr. (5), (12) Está vascularizado por dos grandes pedículos (tipo III, según Mathes y Nahai), las arterias glúteas superior e inferior (Figura 2). (13),(14) El músculo piriforme se origina en el sacro y el ligamento sacrotuberal y se inserta en el borde superior del trocánter mayor del fémur. (12), (14), (15) Es muy importante porque divide el agujero ciático superior, con el nervio ciático pasando inferiormente (12), (15), (16)

Figura N° 1: Músculos del Glúteo

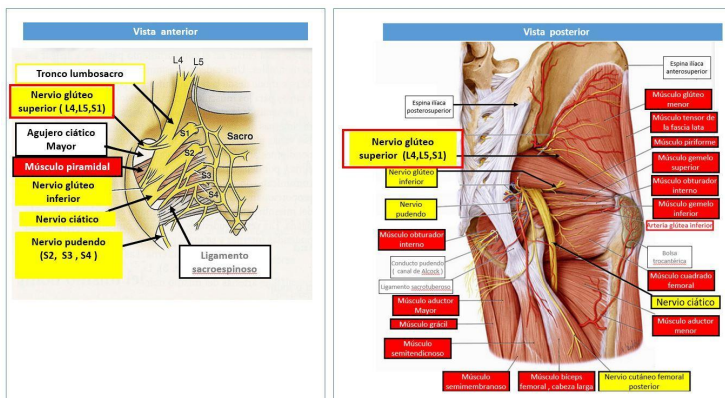


Fuente: Anatomía de Moore

Nervios

El nervio ciático es el nervio más grande del cuerpo humano, comprende los nervios tibial y fibular, y sale de la pelvis por debajo del músculo piriforme. Se encuentran variaciones anatómicas en alrededor del 30% de los casos, como cuando el nervio se encuentra por encima a través del músculo piriforme o el paso de los nervios fibular y tibial por separado por encima y por debajo del músculo. Sin embargo, con la técnica intramuscular, el nervio siempre estará protegido por una capa muscular, incluso en casos de variaciones anatómicas. (12), (14), (15)

Figura N° 1: Nervios del Glúteo



Fuente: Anatomía de Moore

Implantes

A lo largo de los años, se han utilizado diferentes tipos de implantes para el aumento de glúteos, ya sea de base redonda o anatómica y de superficie lisa o texturizada, como los implantes propuestos por Hidalgo, Vergara y De la Peña. 5 hemos utilizado implantes de glúteos de gel cohesivo con base esférica o anatómica (modelo de cuarzo/Silimed, Río de Janeiro, Brasil) y con una superficie lisa debido al bajo riesgo de contractura capsular con colocación intramuscular. Empleamos análisis fotográficos para determinar el tamaño y tipo de

implante que obtendría la mejor proyección de glúteos para cada caso. (7), (19), (20).

Figura N° 3: Implantes para el Glúteo



Fuente: Mayo Clinic

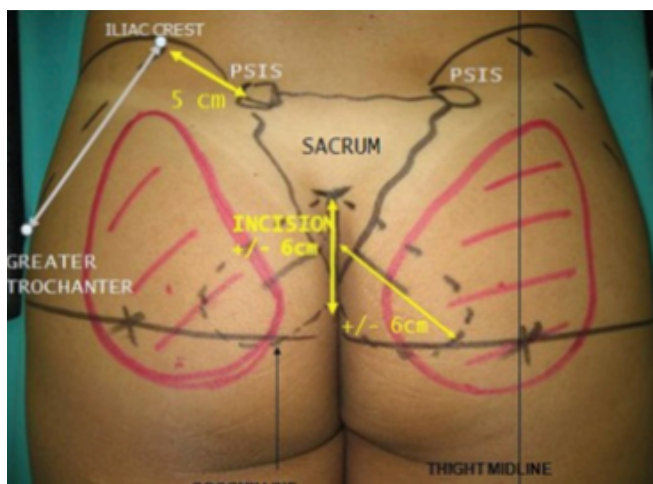
Técnica

Marcado de puntos de referencia anatómicos

A través de la disección de siete cadáveres frescos y formalinizados y una revisión de trabajos publicados previamente, (4),(5),(7),(10),(13), (17), (18) desarrollamos lo siguiente basado en puntos de referencia óseos que podían fijarse y eran fácilmente identificables: sacro, cóccix, espina ilíaca posteroinferior, cresta ilíaca y trocánter femoral mayor.

Hemos observado que el límite lateral del glúteo mayor puede identificarse mediante una línea que une el tercio medial de la cresta ilíaca y el gran trocánter femoral. Se puede palpar durante la contracción voluntaria. El tercio medio de la distancia entre la espina ilíaca posterosuperior y el coxis corresponde a los límites superior e inferior del músculo piriforme (inserción en el trocánter femoral mayor). El nervio ciático emerge justo debajo de este músculo, en la línea media del muslo al nivel del cóccix

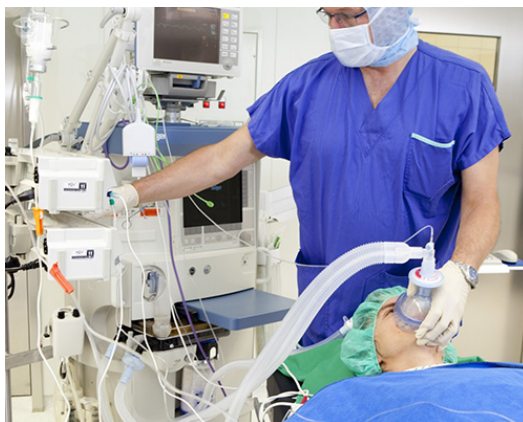Figura N° 4: Zonas de marcación previa a cirugía



Fuente: Scielo

La capa subcutánea se infiltró con solución de epinefrina 1:200.000. Se realizó una incisión en la piel de 6 cm posicionada dentro de la zona de 5 mm de ancho en el surco interglúteo. Se realizó disección subcutánea a 45 grados, preservando así el ligamento sacro y extendiendo hasta la a aponeurosis del músculo glúteo máximo. Por encima de este plano, la disección prosiguió a lo largo de las fibras musculares, midiendo 6 cm de longitud.

Figura N° 5: Anestesia General en Gluteoplastia

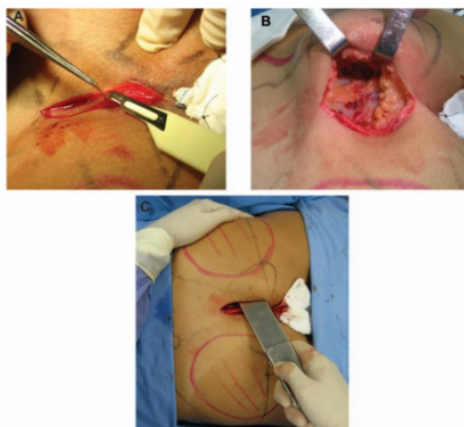

Fuente: Scielo

Mediante disección roma, se abrió un sitio de colocación intramuscular a una profundidad de 3 cm y 1 cm más

ancho que la base del implante, para asegurar que el implante quedará completamente cubierto por el músculo glúteo mayor, evitando así lesionar el nervio ciático que está debajo y protegido por el músculo. La profundidad de la bolsa intramuscular es un tema crítico debido al riesgo de hernia del implante y lesión del nervio ciático si la disección es demasiado superficial o demasiado profunda, respectivamente. Esta disección se inició cranealmente para evitar la ruptura involuntaria del músculo y la posterior herniación del implante.

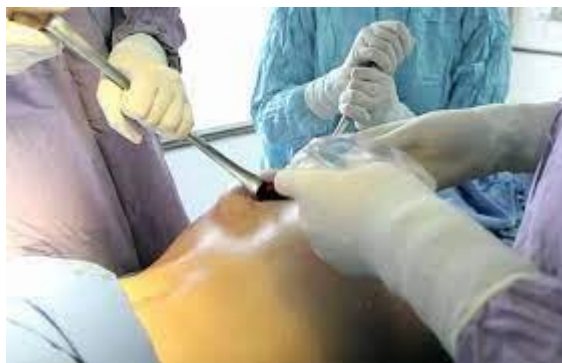Figura N°6: Procedimiento previo a la colocación de implante



Fuente: Scielo

Tras introducir el implante en la posición más adecuada a cada caso concreto, de forma que el implante quedará cubierto por la superficie del músculo glúteo mayor, se procedió al cierre muscular con mononylon 2-0 fascia incluida. Se colocó una sutura quirúrgica en el desprendimiento subcutáneo uniéndose a la fascia del músculo glúteo mayor para evitar el seroma. El surco interglúteo se reconstituye con una sutura de mononylon 3-0 uniendo la capa celular subcutánea profunda al ligamento sacro, seguida de una sutura subdérmica (incluyendo la dermis decorticada) y finalmente una sutura intradérmica.

Figura N°7: Procedimiento de colocación de implante



Fuente: Scielo

Cuidados postoperatorios

Se aconsejó a los pacientes que descansaran en decúbito prono durante siete días después de la operación. Se les indicó que evitaran sentarse y, si fuera necesario sentarse, hacerlo flexionando el tronco. El vendaje se cambió diariamente y se mantuvo una faja durante un mes.

Creemos que la técnica descrita ofrece la opción óptima para el aumento estético primario. En algunos casos secundarios y secuelas de poliomielitis, el grosor del músculo puede ser insuficiente para soportar el implante, lo que requiere una técnica alternativa, como la colocación de un implante submuscular o subfascial.

- En el Hospital, el paciente deberá estar en la habitación boca arriba o de lado evitando la colocación boca abajo que puede ocasionar irritación del nervio ciático por las secreciones hemáticas y el edema (la inflamación).
- Habitualmente se utilizan drenajes durante las primeras 48 horas evitando de esta manera colecciones hemáticas que puedan irritar al nervio

ciático y causar dolor importante en el postoperatorio.

- El ingreso hospitalario es de 48 horas. El primer día de ingreso el paciente permanece en la cama y a partir del día siguiente a la cirugía el paciente inicia deambulación para facilitar la acomodación de la prótesis y extender un poco la musculatura que estará contracturada.
- Ya en casa, el paciente puede sentarse, ducharse e incluso sentarse con normalidad en el servicio aunque es muy importante evitar mojar la cicatriz mientras tenga el vendaje. Después de ir al baño se aconseja limpieza con agua y jabón y posteriormente aplicación de un antiséptico sobre la herida.
- Se puede conducir a partir de los 10 días e iniciar ejercicios ligeros a partir del mes. Deben evitarse los ejercicios pesados, fuerza en la musculatura del glúteo y gran flexión del tronco durante los dos primeros meses para evitar que el espacio creado para la prótesis glútea se ensanche más de la cuenta.

- Tras la intervención, es conveniente dormir boca abajo. En los días posteriores a la misma, se debe evitar tomar asiento o apoyarse directamente sobre los glúteos. Los resultados son muy satisfactorios y visibles desde el primer día.
- Los drenajes serán retirados entre las 24 y 72 horas después de la intervención, dependiendo del grado de sangrado.
- Las suturas se retiran alrededor del séptimo día. Seguidamente se coloca sobre las cicatrices un esparadrapo antialérgico que deberá llevar durante unas tres semanas.
- El vendaje, si necesario, se retirará dependiendo de los casos entre el 2º y 7º día.

Bibliografía

1. Bartels RJ O'Malley JE douglas WM wilson RG .Uso inusual de la prótesis mamaria Cronin.Cirugía plástica de reconstrucción1969;44:500.
2. Gallo WM Ricketson GRAMO. Aumento de glúteos. Cirugía plástica de reconstrucción1973; 52:93.

3. Peña JA rubio VO cano JP Cedillo MC Garcés MONTE. Historia del aumento de glúteos. *Cirugía Plástica Clin*2006; 33:307-319.
4. González-Ulloa METRO. Gluteoplastia: un informe de diez años. *Cirugía plástica estética*1991; 15:85-91.
5. Mendieta C.G. Gluteoplastia. *Cirugía Estética J*2003; 23:441-455. Nahia F. *El Arte de la Cirugía Estética: Principios y Técnicas*. San Luis, MO: Publicaciones médicas de calidad;2005.
6. Melera JM. *Cirugía Plástica Fundamentos y Arte—Cirugía Estética*. Río de Janeiro: Medsi;2003.
7. de la peña JA Monjardín LH Gamboa LF. Gluteoplastia de aumento: consideraciones anatómicas y clínicas. *Cirugía Plast Cosmet*2000; 17:1-12.
8. Vergara R marcos METRO. Implantes de glúteos intramusculares. *Cirugía plástica estética*1996; 20:259-262.
9. Robles JM Tagllapertra JC Grandl YMA. Gluteoplastia de aumento: Implante submuscular. *Cir Plástica Iberolatinoamericana*1984;10:365-375.
10. Centeno RF Joven VL .Anatomía clínica en cirugía estética de contorno corporal de glúteos. *Cirugía Plástica Clin*2006;33:347-358.
11. Garden Gris DJ O'Rahilly R .Anatomía—Estudo regional do corpohumano. 4a ed. Rio de Janeiro: Guanabara Koogan;1988.
12. matemáticas sj .*Cirugía plástica*. 2a ed. Filadelfia: Elsevier;2006. matemáticas sj Nahai F

- .Clasificación de la anatomía vascular de los músculos: correlación experimental y clínica..Cirugía plástica de reconstrucción1981;67:177-187.
13. L Latarjet A .Tratado de Anatomía Humana. 8a ed.Barcelona:salvat;1929.
 14. Williams ES Warnick R Dyson METRO barandilla LH .Gris Anatomía Humana. 37a edición.Rio de Janeiro:Guanabara Koogan;1995.
 16. Camarena LG Lentejuela JC .Gluteoplastia combinada: liposucción e implantes de glúteos.Cirugía plástica de reconstrucción1999;104:1524-1531.
 17. Gonzales R .Gluteoplastia de aumento: el método XYZ.Cirugía plástica estética2004;28:417-425.
 18. Aiaché A .Recontorneado de glúteos con tratamientos combinados: implantes, liposucción y transferencia de grasa.Cirugía Clin Plast2006;33:295-403.
 19. Guerra RC Quezad j .¿Qué hace que las nalgas sean hermosas? Una revisión y clasificación de los determinantes para lograrlos.Cirugía plástica estética2004;28:340-347.

Técnicas de Injerto de Piel y Manejo de Heridas Complejas

Alisson Ximena Salazar Balarezo

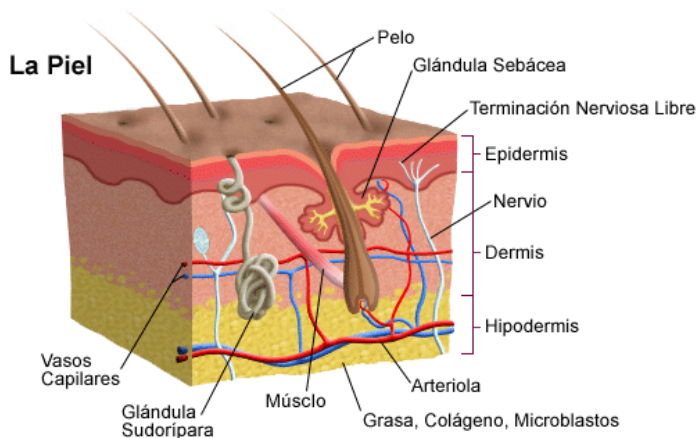
Médica General por la Universidad Nacional de
Chimborazo

Magíster en Salud y Seguridad Ocupacional
mención en Prevención de Riesgos Laborales por la
Universidad Particular Internacional Sek

Anatomía y fisiología de la piel: importancia para el manejo de heridas complejas

La piel es el órgano más grande del cuerpo humano y es esencial para mantener la homeostasis, proteger al cuerpo de lesiones y desempeñar funciones sensoriales y termorreguladoras. La piel se compone de tres capas principales: la epidermis, la dermis y la hipodermis.

Fig 1. Anatomía de la piel



La epidermis es la capa más externa de la piel y es la primera línea de defensa del cuerpo contra el medio ambiente. Está compuesta principalmente por células

epiteliales llamadas queratinocitos, que producen una proteína llamada queratina que ayuda a proteger la piel de la humedad, el calor y los daños físicos. (1) La epidermis también contiene células inmunitarias llamadas células de Langerhans, que ayudan a proteger la piel de las infecciones.

La dermis es la capa media de la piel y es rica en fibras de colágeno y elastina, que proporcionan soporte estructural y elasticidad a la piel. La dermis también contiene vasos sanguíneos, nervios y glándulas sudoríparas y sebáceas, que ayudan a regular la temperatura corporal y mantener la piel hidratada.

La hipodermis es la capa más profunda de la piel y está compuesta principalmente por tejido adiposo y fibras de colágeno y elastina. La hipodermis ayuda a proteger los órganos internos, absorbe impactos y regula la temperatura corporal.

El conocimiento de la anatomía y fisiología de la piel es esencial para el manejo de heridas complejas en cirugía

plástica. (2) La evaluación precisa de la profundidad y la extensión de la herida, así como la selección del tipo de injerto de piel o técnica quirúrgica adecuada, dependen en gran medida del conocimiento de la anatomía y fisiología de la piel.

Además, la comprensión de las funciones sensoriales y termorreguladoras de la piel es importante para evitar la pérdida de sensibilidad o la hipertermia en el sitio de la herida durante el proceso de curación. También es importante considerar la posible alteración de la integridad de las glándulas sudoríparas y sebáceas durante el manejo de la herida, ya que esto puede afectar la hidratación de la piel y el equilibrio de la microbiota cutánea.

Evaluación clínica de la herida: clasificación, profundidad, extensión y factores de riesgo

La evaluación clínica de la herida es un paso fundamental en el manejo de heridas complejas en cirugía plástica. La evaluación precisa de la herida permite determinar el tipo de tratamiento adecuado,

incluyendo la selección del tipo de injerto de piel o la técnica quirúrgica. (3) La evaluación clínica de la herida incluye la clasificación, la profundidad, la extensión y la evaluación de factores de riesgo asociados

Clasificación: En cirugía plástica, las heridas se clasifican según su etiología y localización. La clasificación según la etiología se basa en el tiempo de evolución de la herida y se divide en heridas agudas y crónicas.

Las heridas agudas son aquellas que se producen repentinamente, como las heridas por traumatismos, laceraciones o quemaduras. Estas heridas tienen un tiempo de evolución menor a 6 semanas y tienen una tendencia a cicatrizar sin complicaciones.

Las heridas crónicas son aquellas que no cicatrizan en un período de 6 semanas o más y pueden ser causadas por enfermedades vasculares, neuropatías, inmunodeficiencias, neoplasias, entre otras. Estas heridas son difíciles de tratar y tienen un alto riesgo de

complicaciones, como infecciones, dehiscencias, necrosis y retraso en la cicatrización. (4)

La clasificación según la localización de la herida se divide en heridas superficiales y profundas. Las heridas superficiales son aquellas que afectan solo la epidermis y tienen un alto potencial de curación sin dejar cicatrices significativas. (5) Estas heridas pueden ser causadas por abrasiones, raspaduras o quemaduras superficiales.

Las heridas profundas son aquellas que afectan la dermis y otros tejidos subyacentes, como músculos, tendones o huesos. Estas heridas pueden ser causadas por traumatismos, cortes profundos o cirugías mayores. Las heridas profundas tienen un alto riesgo de complicaciones y requieren una atención cuidadosa para prevenir la infección y promover la cicatrización.

Es importante mencionar que existen otras clasificaciones de heridas, como la clasificación de la herida según su forma, tamaño y dirección. Sin embargo, la clasificación según la etiología y la localización son

las clasificaciones más comúnmente utilizadas en cirugía plástica y permiten una evaluación rápida y efectiva de la herida para determinar el tipo de tratamiento adecuado.

Técnicas de limpieza y desbridamiento de heridas: actualización y tendencias

Como cirujano plástico, es importante conocer las técnicas de limpieza y desbridamiento de heridas más actualizadas y las tendencias en este campo para proporcionar el mejor cuidado posible a nuestros pacientes. Aquí hay algunas técnicas y tendencias importantes que debemos tener en cuenta:

1. *Limpieza de la herida con soluciones de lavado:*
la limpieza de la herida es esencial para prevenir la infección y promover la cicatrización. Actualmente, se utilizan soluciones de lavado como el suero fisiológico o el agua oxigenada para limpiar la herida. La tendencia actual es evitar el uso de soluciones que sean tóxicas para las células de la piel y que puedan retrasar la cicatrización. (6)

2. Desbridamiento quirúrgico: El desbridamiento quirúrgico se utiliza para eliminar el tejido muerto o infectado de la herida. Actualmente, se utilizan herramientas quirúrgicas como tijeras, bisturís y curetas para realizar el desbridamiento. La tendencia actual es utilizar técnicas de desbridamiento más precisas, como el uso de láser o ultrasonido, que pueden eliminar el tejido necrótico sin dañar el tejido sano. (6)

3. Terapia de presión negativa: La terapia de presión negativa se utiliza para promover la cicatrización de la herida. Se aplica una presión negativa constante en la herida para aumentar el flujo sanguíneo y estimular la formación de tejido nuevo. La tendencia actual es utilizar terapias de presión negativa más avanzadas que permitan la administración de agentes terapéuticos directamente en la herida. (6)

4. Aplicación de apósitos especiales: Los apósitos especiales pueden ayudar en la curación de

heridas complejas y prevenir la infección. Actualmente, existen apósitos con diferentes características, como aquellos que promueven la formación de tejido de granulación, aquellos que reducen el dolor y aquellos que contienen agentes antimicrobianos para prevenir la infección. La tendencia actual es utilizar apósitos más avanzados y personalizados para cada tipo de herida. (6)

Selección del tipo de injerto de piel adecuado según la ubicación y la naturaleza de la herida

La selección del tipo de injerto de piel adecuado según la ubicación y la naturaleza de la herida es un paso crítico en el manejo de heridas complejas en cirugía plástica. Como cirujanos plásticos, es importante conocer los diferentes tipos de injertos de piel disponibles y cómo seleccionar el tipo adecuado para cada caso.

Los tipos de injertos de piel se dividen en tres categorías principales: injertos de piel autóloga, injertos de piel heteróloga e injertos de piel artificial.

Los injertos de piel autóloga son injertos que se obtienen del propio paciente. Estos injertos tienen la ventaja de ser biocompatibles y no tienen el riesgo de rechazo. Los injertos de piel autóloga se pueden dividir en dos tipos: injertos de espesor parcial y injertos de espesor total. Los injertos de espesor parcial consisten en una capa superficial de la piel, incluyendo la epidermis y una porción de la dermis, y se utilizan en áreas con buena vascularización. Los injertos de espesor total se obtienen de toda la piel, incluyendo la epidermis y la dermis, y se utilizan en áreas donde la vascularización es limitada. (7)

Los injertos de piel heteróloga se obtienen de un donante humano o animal y se utilizan en casos donde no se pueden obtener injertos de piel autóloga. Estos injertos tienen un mayor riesgo de rechazo y pueden requerir terapia inmunosupresora. Los injertos de piel heteróloga se utilizan a menudo como apósitos temporales. (7)

Los injertos de piel artificial son injertos que se fabrican en un laboratorio y se utilizan en casos donde no se pueden obtener injertos de piel autóloga o heteróloga. (7) Estos injertos tienen la ventaja de ser biocompatibles y no tienen el riesgo de rechazo, pero aún no se han utilizado ampliamente en la práctica clínica.

La selección del tipo de injerto de piel adecuado depende de varios factores, como la ubicación y la naturaleza de la herida, la disponibilidad de injertos autólogos, la presencia de enfermedades del paciente, entre otros. En general, los injertos de piel autóloga se prefieren sobre los injertos heterólogos y artificiales debido a su biocompatibilidad y menor riesgo de rechazo. La elección entre injertos de espesor parcial y total depende de la profundidad y la extensión de la herida.

Técnicas de obtención, preparación y colocación de injertos de piel

Las técnicas de obtención, preparación y colocación de injertos de piel son fundamentales en el manejo de

heridas complejas en cirugía plástica. Estas técnicas deben ser realizadas con precisión para lograr la máxima eficacia en la curación de la herida y minimizar el riesgo de complicaciones.

La obtención de injertos de piel se realiza mediante diferentes técnicas, según el tipo de injerto a obtener. Los injertos de piel autóloga se obtienen generalmente mediante una incisión en la piel del paciente, seguida de la separación del injerto de la piel subyacente (8). Los injertos de piel heteróloga se obtienen de un donante humano o animal y se deben seguir estrictamente las pautas de donación para minimizar el riesgo de transmisión de enfermedades.

Una vez obtenido el injerto de piel, se debe preparar adecuadamente para su colocación. Los injertos de piel autóloga generalmente se recortan para adaptarse a la forma de la herida y se someten a preparaciones químicas para reducir el riesgo de infección. Los injertos de piel heteróloga se someten a técnicas de congelación y descongelación para reducir el riesgo de rechazo.

La colocación del injerto de piel debe realizarse de manera precisa y cuidadosa. Los injertos de piel autóloga se fijan a la herida con suturas o adhesivos tisulares, mientras que los injertos de piel heteróloga pueden requerir la aplicación de presión negativa o la utilización de apósitos especiales para su fijación.

Es importante mencionar que cada técnica de obtención, preparación y colocación de injertos de piel debe adaptarse al tipo y ubicación de la herida, así como a las características del paciente. La evaluación clínica precisa de la herida es fundamental para determinar el tipo de injerto de piel adecuado y las técnicas de obtención, preparación y colocación correspondientes.

En resumen, las técnicas de obtención, preparación y colocación de injertos de piel son fundamentales en el manejo de heridas complejas en cirugía plástica. Estas técnicas deben ser realizadas con precisión y cuidado para lograr la máxima eficacia en la curación de la herida y minimizar el riesgo de complicaciones. La evaluación clínica precisa de la herida es fundamental para

determinar el tipo de injerto de piel adecuado y las técnicas correspondientes.

Manejo de heridas complejas con colgajos cutáneos: principios, tipos y técnicas quirúrgicas

El manejo de heridas complejas con colgajos cutáneos es una técnica quirúrgica utilizada en cirugía plástica para reconstruir áreas de la piel que han sufrido daños extensos. Los colgajos cutáneos son secciones de piel y tejido subyacente que se movilizan desde una zona donante a la zona receptora de la herida para cubrir el área afectada.

El principio detrás del uso de colgajos cutáneos es aprovechar la vascularización de la zona donante para garantizar la viabilidad del colgajo. (9) Los colgajos cutáneos se dividen en dos categorías principales: colgajos locales y colgajos a distancia.

Los colgajos locales se obtienen de una zona adyacente a la herida y se mueven a la zona receptora sin comprometer la vascularización del colgajo. Los

colgajos locales son ideales para áreas pequeñas y superficiales y tienen la ventaja de requerir una menor cantidad de tejido donante.

Los colgajos a distancia se obtienen de una zona alejada de la herida y se mueven a la zona receptora. Los colgajos a distancia son ideales para áreas más grandes y profundas, pero tienen la desventaja de requerir una mayor cantidad de tejido donante y tener un mayor riesgo de complicaciones debido a la mayor distancia que debe recorrer el colgajo. (9)

El manejo de heridas complejas con colgajos cutáneos requiere de técnicas quirúrgicas precisas. En general, se realiza una incisión alrededor de la herida y se diseña el colgajo cutáneo de acuerdo a las necesidades de la zona receptora. La vascularización del colgajo se preserva durante la movilización y se asegura en la zona receptora mediante suturas o adhesivos tisulares.

Es importante mencionar que el manejo de heridas complejas con colgajos cutáneos requiere de una

evaluación precisa de la herida y una cuidadosa planificación quirúrgica. La selección del tipo de colgajo adecuado y las técnicas quirúrgicas correspondientes deben adaptarse a las características de la herida y del paciente.

En resumen, el manejo de heridas complejas con colgajos cutáneos es una técnica quirúrgica utilizada en cirugía plástica para reconstruir áreas de la piel que han sufrido daños extensos. Los colgajos cutáneos se dividen en colgajos locales y colgajos a distancia, y su selección depende de las características de la herida y del paciente. La evaluación precisa de la herida y la planificación quirúrgica son fundamentales para garantizar el éxito de la técnica y minimizar el riesgo de complicaciones.

Avances en la terapia celular y el uso de células madre en el manejo de heridas complejas

Los avances en la terapia celular y el uso de células madre han revolucionado el manejo de heridas complejas en la medicina moderna. La terapia celular implica el uso de células vivas para restaurar la función o

la estructura de los tejidos dañados. Las células madre, por su parte, son células que tienen la capacidad de autorrenovarse y diferenciarse en diferentes tipos de células, lo que las convierte en una herramienta valiosa en el manejo de heridas complejas.

En el manejo de heridas complejas, las células madre se han utilizado para promover la regeneración y la curación de los tejidos dañados. Las células madre pueden ser obtenidas de diferentes fuentes, incluyendo la médula ósea, el tejido adiposo, la sangre del cordón umbilical y la placenta (10). Una vez obtenidas, las células madre se pueden cultivar en el laboratorio y luego ser implantadas en la zona afectada de la herida.

Los estudios clínicos han demostrado que la terapia celular con células madre puede mejorar significativamente la curación de heridas complejas, incluyendo heridas crónicas, quemaduras y úlceras. Las células madre pueden promover la formación de nuevos vasos sanguíneos y tejido de granulación, y reducir la inflamación y el dolor asociados con la herida. (10)

Además de la terapia celular con células madre, se han desarrollado otras técnicas de terapia celular, como la terapia con factores de crecimiento y la terapia con células progenitoras. La terapia con factores de crecimiento implica la aplicación de proteínas específicas que promueven el crecimiento celular y la curación de la herida. La terapia con células progenitoras implica la implantación de células que tienen la capacidad de diferenciarse en diferentes tipos de células, como células de la piel, células musculares y células nerviosas.

En resumen, los avances en la terapia celular y el uso de células madre han revolucionado el manejo de heridas complejas en la medicina moderna. La terapia celular con células madre, en particular, ha demostrado ser una herramienta valiosa en la promoción de la curación de heridas complejas, incluyendo heridas crónicas, quemaduras y úlceras. La selección de la fuente adecuada de células madre y la planificación cuidadosa de la terapia celular son fundamentales para garantizar la eficacia y la seguridad de la técnica.

Cuidados postoperatorios y seguimiento del paciente: curación, inmovilización, y posibles complicaciones

Los cuidados postoperatorios y el seguimiento del paciente son fundamentales en el manejo de heridas complejas en cirugía plástica. La curación de la herida y la prevención de complicaciones dependen en gran medida de la atención adecuada después de la cirugía.

Una de las principales medidas postoperatorias es la curación adecuada de la herida. La herida debe mantenerse limpia y seca, y se deben aplicar vendajes o apósitos según las indicaciones del cirujano plástico. Es importante seguir las instrucciones específicas del cirujano en cuanto a la frecuencia y el tipo de cambios de vendajes o apósitos, así como en cuanto a la higiene de la zona de la herida. (11)

En algunos casos, se puede requerir la inmovilización de la zona afectada para garantizar la curación adecuada de la herida. La inmovilización puede lograrse mediante el uso de férulas, vendajes o dispositivos ortopédicos. Es importante seguir las indicaciones del cirujano plástico

en cuanto a la duración y el tipo de inmovilización necesaria.

Las posibles complicaciones postoperatorias incluyen infección de la herida, hemorragia, cicatrización anormal y rechazo del injerto de piel o del colgajo cutáneo. Es importante que el paciente esté atento a cualquier signo de complicaciones, como enrojecimiento, hinchazón, fiebre, dolor intenso o pérdida de sensibilidad en la zona afectada. (11) Si se presentan estos síntomas, el paciente debe comunicarse de inmediato con el cirujano plástico.

El seguimiento del paciente después de la cirugía es fundamental para garantizar una recuperación completa y sin complicaciones. El cirujano plástico debe programar citas de seguimiento regulares para evaluar la curación de la herida y la progresión del proceso de curación. Durante estas citas de seguimiento, el cirujano plástico puede realizar ajustes en el plan de tratamiento según sea necesario.

En resumen, los cuidados postoperatorios y el seguimiento del paciente son fundamentales en el manejo de heridas complejas en cirugía plástica. La curación adecuada de la herida, la inmovilización adecuada según sea necesario y la atención a las posibles complicaciones son esenciales para garantizar una recuperación exitosa. El seguimiento regular del paciente por parte del cirujano plástico es necesario para evaluar la curación y realizar ajustes en el plan de tratamiento según sea necesario.

Complicaciones de los injertos de piel y su manejo: infección, pérdida de injerto, rechazo y fibrosis

Las complicaciones de los injertos de piel son posibles en el manejo de heridas complejas en cirugía plástica. Es importante reconocer y tratar estas complicaciones de manera oportuna para minimizar su impacto en la curación de la herida.

Una de las complicaciones más comunes de los injertos de piel es la infección de la herida. Los injertos de piel pueden ser susceptibles a la infección debido a la falta de

vasos sanguíneos en el tejido trasplantado y la necesidad de mantener el injerto cubierto durante la curación. Si se sospecha una infección, se deben tomar muestras de tejido de la herida y realizar cultivos para determinar el tipo de bacteria y la sensibilidad a los antibióticos. La infección se trata con antibióticos, y en casos graves, puede ser necesario retirar el injerto de piel.

Otra complicación posible de los injertos de piel es la pérdida del injerto. La pérdida de injerto puede ocurrir debido a la falta de vascularización en el área receptora de la herida, a la mala adaptación del injerto al área receptora o a la infección. Si se sospecha una pérdida de injerto, se debe evaluar la zona de la herida y, si es necesario, retirar el injerto de piel y planificar una nueva cirugía. (11)

El rechazo del injerto de piel es otra complicación posible. El rechazo ocurre cuando el sistema inmunológico del paciente identifica al injerto como un cuerpo extraño y comienza a atacar. Para minimizar el riesgo de rechazo, se selecciona cuidadosamente la

fuelle de células donantes y se utilizan medicamentos inmunosupresores según sea necesario.

La fibrosis es otra complicación posible de los injertos de piel. La fibrosis ocurre cuando se produce un exceso de tejido cicatricial en el área de la herida. Para prevenir la fibrosis, se pueden utilizar técnicas quirúrgicas específicas, como el uso de injertos de piel más finos o la realización de incisiones en forma de zigzag para minimizar la tensión en el área de la herida.

En resumen, las complicaciones de los injertos de piel en el manejo de heridas complejas en cirugía plástica son posibles y deben ser reconocidas y tratadas de manera oportuna para minimizar su impacto en la curación de la herida. La infección, la pérdida del injerto, el rechazo y la fibrosis son algunas de las complicaciones más comunes. El manejo de estas complicaciones depende de la evaluación precisa de la herida y de la planificación quirúrgica cuidadosa.

Técnicas de sutura, vendaje y cierre de la herida

Las técnicas de sutura, vendaje y cierre de la herida son fundamentales en el manejo de heridas complejas en cirugía plástica. Una técnica adecuada de sutura y cierre de la herida puede ayudar a prevenir infecciones, acelerar la curación y minimizar la formación de cicatrices.

Antes de realizar la sutura, es importante asegurarse de que la zona de la herida esté limpia y seca. En algunos casos, puede ser necesario realizar una preparación especial de la piel antes de la sutura. El cirujano plástico debe evaluar la naturaleza y la ubicación de la herida para seleccionar la técnica de sutura adecuada.

Existen varios tipos de técnicas de sutura, incluyendo la sutura simple, la sutura en colchonero, la sutura en cruceta y la sutura intradérmica. La técnica de sutura adecuada depende del tamaño, la profundidad y la ubicación de la herida, así como del tipo de tejido que se está suturando. Las suturas también se pueden realizar

con diferentes tipos de materiales de sutura, como suturas absorbibles y no absorbibles.

Después de la sutura, es importante aplicar un vendaje o apósito adecuado para proteger la herida y mantenerla limpia y seca. El tipo de vendaje o apósito utilizado depende del tamaño y la ubicación de la herida, así como de las preferencias del cirujano plástico. En algunos casos, puede ser necesario utilizar dispositivos ortopédicos para inmovilizar la zona de la herida durante el proceso de curación.

El seguimiento postoperatorio es importante para evaluar la curación de la herida y garantizar que no se presenten complicaciones. Durante las citas de seguimiento, el cirujano plástico puede evaluar la curación de la herida y realizar ajustes en el plan de tratamiento según sea necesario.

Bibliografía

1. Cracowski, Jean-Luc, and Matthieu Roustit. "Human Skin Microcirculation." *Comprehensive Physiology* vol. 10,3 1105-1154. 8 Jul. 2020, doi:10.1002/cphy.c190008
2. Cracowski, Jean-Luc, and Matthieu Roustit. "Human skin microcirculation." *Compr. Physiol* 10.3 (2020): 1105-1154
3. Bowers, Steven, and Eginia Franco. "Chronic Wounds: Evaluation and Management." *American family physician* vol. 101,3 (2020): 159-166.
4. Gillitzer, R. "Modernes Wundmanagement" [Modern wound management]. *Der Hautarzt; Zeitschrift fur Dermatologie, Venerologie, und verwandte Gebiete* vol. 53,2 (2002): 130-45; quiz 146-7. doi:10.1007/s00105-001-0335-3
5. Alam, Wahila et al. "Clinical approach to chronic wound management in older adults." *Journal of the American Geriatrics Society* vol. 69,8 (2021): 2327-2334. doi:10.1111/jgs.17177
6. Stiehl, James B. "Early wound bed preparation: irrigation and debridement." *Journal of wound care* vol. 30,Sup9 (2021): S8-S16. doi:10.12968/jowc.2021.30.Sup9.S8
7. Hahn, Hyung Min et al. "Eficacia del injerto de piel de espesor parcial combinado con una nueva matriz dérmica acelular micronizada reprocesada de tipo lámina". *Cirugía BMC* vol. 22,1 358. 11 de octubre de 2022, doi:10.1186/s12893-022-01801-x

8. “Injertos de piel de espesor parcial y total”. *Enfermería plástica y estética* vol. 42,3 (2022): E5. doi:10.1097/PSN.0000000000000461
9. Hui, Wing Kea et al. “HOW WE DO IT: the Keystone flap for large skin defects: our experience with 30 consecutive cases.” *Acta chirurgica Belgica* vol. 122,4 (2022): 296-301. doi:10.1080/00015458.2022.2083350
10. Li, Yuan et al. “Preclinical efficacy of stem cell therapy for skin flap: a systematic review and meta-analysis.” *Stem cell research & therapy* vol. 12,1 28. 7 Jan. 2021, doi:10.1186/s13287-020-02103-w
11. Giraldo Henao, Johanna Yadira, et al. "Injertos de piel, implantación, comportamiento, recomendaciones y cuidados. En instituciones de III y IV nivel de complejidad en la ciudad de Medellín." (2021).